This is a digital copy of a book that was preserved for generations on library shelves before it was carefully scanned by Google as part of a project to make the world's books discoverable online.

It has survived long enough for the copyright to expire and the book to enter the public domain. A public domain book is one that was never subject to copyright or whose legal copyright term has expired. Whether a book is in the public domain may vary country to country. Public domain books are our gateways to the past, representing a wealth of history, culture and knowledge that's often difficult to discover.

Marks, notations and other marginalia present in the original volume will appear in this file - a reminder of this book's long journey from the publisher to a library and finally to you.

Usage guidelines

Google is proud to partner with libraries to digitize public domain materials and make them widely accessible. Public domain books belong to the public and we are merely their custodians. Nevertheless, this work is expensive, so in order to keep providing this resource, we have taken steps to prevent abuse by commercial parties, including placing technical restrictions on automated querying.

We also ask that you:

+ *Make non-commercial use of the files* We designed Google Book Search for use by individuals, and we request that you use these files for personal, non-commercial purposes.

+ *Refrain from automated querying* Do not send automated queries of any sort to Google's system: If you are conducting research on machine translation, optical character recognition or other areas where access to a large amount of text is helpful, please contact us. We encourage the use of public domain materials for these purposes and may be able to help.

+ *Maintain attribution* The Google "watermark" you see on each file is essential for informing people about this project and helping them find additional materials through Google Book Search. Please do not remove it.

+ *Keep it legal* Whatever your use, remember that you are responsible for ensuring that what you are doing is legal. Do not assume that just because we believe a book is in the public domain for users in the United States, that the work is also in the public domain for users in other countries. Whether a book is still in copyright varies from country to country, and we can't offer guidance on whether any specific use of any specific book is allowed. Please do not assume that a book's appearance in Google Book Search means it can be used in any manner anywhere in the world. Copyright infringement liability can be quite severe.

About Google Book Search

Google's mission is to organize the world's information and to make it universally accessible and useful. Google Book Search helps readers discover the world's books while helping authors and publishers reach new audiences. You can search through the full text of this book on the web at `http://books.google.com/`

BOSTON
MEDICAL LIBRARY
8 THE FENWAY.

Verhandlungen

der

Deutschen Dermatologischen Gesellschaft.

Zehnter Kongreß

gehalten zu Frankfurt a. M., 8.—10. Juni 1908.

Im Auftrage der Gesellschaft

herausgegeben von

Professor Dr. K. Herxheimer

Geschäftsleiter des Kongresses.

Mit 15 Tafeln und 14 Abbildungen im Text.

Berlin.

Verlag von Julius Springer.

1908.

BOSTON MEDICAL
14 1908
LIBRARY.

CATALOGUED
DEC 14 1908
E. H. B.

10891

Vorbemerkung.

Die Fülle der Vorträge zum X. Kongreß der Deutschen Dermatologischen Gesellschaft war eine derartige, daß manche der angemeldeten Vorträge nicht gehalten, die meisten aber abgekürzt vorgetragen wurden. Die ersteren sind zum Teil am Schlusse des Verhandlungsberichtes abgedruckt, die letzteren sind im Bericht ausführlich wiedergegeben.

Mit Wehmut werden die Leser das kurze Referat von Albrechts bedeutsamem Vortrage zur Kenntnis nehmen. Er gab es mir kurz nach dem Kongreß mit dem Versprechen, den ausgearbeiteten Vortrag bald folgen zu lassen. Sein unerwartetes Hinscheiden hat ihn an der Ausführung der Absicht verhindert. Wenige Tage später standen wir an der Bahre des der Wissenschaft allzu früh entrissenen Forschers, dessen letzter Vortrag uns Dermatologen gewidmet war. Ehre seinem Andenken!

K. Herxheimer.

Frankfurt a. M., 30. Juni 1908.

Inhaltsverzeichnis.

Geschäftliche Mitteilungen.

Seite

Bericht über die geschäftliche Sitzung des X. Kongresses 3
Ausschuß-Sitzung 7
Statuten 8
Ausschuß 12
Verzeichnis der Mitglieder 13
Verzeichnis der Mitglieder nach Wohnorten 28

Sitzungsberichte.

I. Sitzung. Montag, den 8. Juni 1908, vormittags 9 Uhr.

Vorsitzende: Herr Veiel sen.-Cannstatt und Herr Neisser-Breslau.

Pick: Eröffnungsrede 45
Herxheimer: Eröffnungsrede 46
Adickes: Begrüßungsrede 48
Fromm: Begrüßungsrede 49
Gans: Begrüßungsrede 49
Ehrlich: Begrüßungsrede 51
Edinger: Begrüßungsrede 52
1. Ehrlich-Frankfurt a. M.: Über moderne Chemotherapie . . . 52
2. Albrecht-Frankfurt a. M.: Die Stellung einiger Hautgeschwülste in der Geschwulstlehre 70
3. Hammer-Stuttgart: Die Bedeutung der Vererbung für die Haut und ihre Erkrankungen. (Mit 8 Abb.) 71
4. Bloch-Basel: Über Hautimmunität 94

II. Sitzung. Montag, den 8. Juni 1908, nachmittags 2 Uhr.

Vorsitzende: Herr E. Lesser-Berlin und Herr Arning-Hamburg.

5. Fabry-Dortmund: Fall von Blastomykosis cutis 101
Diskussion: Reitmann-Wien 102
Fabry-Dortmund 102
6. Fabry-Dortmund: Fall von Pemphigus foliaceus 103
Diskussion: Ledermann-Berlin 104
Hoffmann-Berlin 104
Jesionek-Gießen 104

Seite

7. Veiel sen.-Cannstatt: Fall von Xanthoma in Geschwulstform . 104
8. Veiel jun.-Cannstatt: Fall von Lupus erythematosus 105
Diskussion: K. Herxheimer-Frankfurt a. M. 106
9. Müller-Metz: Fall von Acanthosis nigricans (?). (Mit Taf. I—II) 106
Diskussion: Jadassohn-Bern 109
K. Herxheimer-Frankfurt a. M. 109
Arning-Hamburg 109
Schirren-Kiel 109
10. v. Broich-Elberfeld: Fall von Psorospermosis follicularis Darier 110
Diskussion: K. Herxheimer-Frankfurt a. M. 111
Bettmann-Heidelberg 111
Jacobi-Freiburg 111
Ehrmann-Wien 111
11. Kutznitzky-Cöln: Fall von Elephanthiasis mit konsekutiver Knochenatrophie. (Mit Taf. III) 111
Diskussion: Merk-Innsbruck 113
Oppenheim-Wien 113
Ehrmann-Wien 113
12. Hoffmann-Berlin: Fall von chron. Rotz des Mundes und der Oberlippe. (Mit Taf. IV) 113
Diskussion: Kreibich-Prag 117
Hoffmann-Berlin 118
13. Hoffmann-Berlin: Fall von Lichen sclerosus Hallopeau . . . 118
Diskussion: Reitmann-Wien 122
Ehrmann-Wien 122
Reitmann-Wien 122
K. Herxheimer-Frankfurt a. M. 123
Arning-Hamburg 123
Jadassohn-Bern 123
Hoffmann-Berlin 123
14. Halle-Berlin: Fall von Sclerödem 123
Diskussion: Blaschko-Berlin 127
Bettmann-Heidelberg 127
15. Halle-Berlin: Demonstration von Moulagen eines Falles von Erythema elevantum diutinum 127
16. Jacobi-Freiburg: Fall von Mykosis fungoides d'emblée . . . 129
Diskussion: Finger-Wien 133
Arndt-Berlin 133
K. Herxheimer-Frankfurt a. M. 134
Spiegler-Wien 134
Neisser-Breslau 134
Schiff-Wien 134
Juliusberg-Berlin 134
Saalfeld-Berlin 134
Jacobi-Freiburg 134

Seite
17. Baum-Berlin: Fall von Porokeratosis Mibelli 135
Diskussion: Arndt-Berlin 135
18. Baum-Berlin: Fall von Lichen ruber planus annularis 135
Diskussion: Oppenheim-Wien 135
Jadassohn-Bern 135
19. Salomon-Coblenz: Fall von Lupus erythematosus 136
Diskussion: Ehrmann-Wien 136
Goldstein-Marienbad 137
Jadassohn-Bern 137

III. Sitzung. Dienstag, den 9. Juni 1908, vormittags 9 Uhr.

Vorsitzende: Herr Finger-Wien und Herr Bettmann-Heidelberg.

20. Neisser-Breslau: Bericht über die in Java angestellten experimentellen Syphilisforschungen 137
21. Bruck-Breslau: Die Serodiagnostik bei Syphilis nach Wassermann-Neisser-Bruck 144
Diskussion: Hoffmann-Berlin 159
Sachs-Frankfurt a. M. 166
Kreibich-Prag 168
Höhne-Frankfurt a. M. 171
Blumenthal-Berlin 172
Fritz Lesser-Berlin 174
Blaschko-Berlin 179
Müller-Wien 187
Landau-Wien und Müller-Wien 188
Groß-Wien 190
Hinrichs-Düsseldorf 191
Neisser-Breslau 193

IV. Sitzung. Dienstag, den 9. Juni 1908, nachmittags 2 Uhr.

Vorsitzende: Herr Wolff-Straßburg und Herr Ehrmann-Wien.

22. Herxheimer-Frankfurt a. M.: Fall von Lichen ruber moniliformis 195
Diskussion: Kreibich-Prag 196
Herxheimer-Frankfurt a. M. 196
23. Herxheimer und Foster-Frankfurt a. M.: Zwei Fälle von Lupus follicularis disseminatus 196
24. Polano-Haag: Fall von Erythrodermie pityriasique en plaques 198
Diskussion: Finger-Wien 199

Seite

25. Werner-Heidelberg: Zur Fulgurationsbehandlung des Lupus und des Lupuskarzinoms 199
Diskussion: Kreibich-Prag 204
Nagelschmidt-Berlin 205
Werner-Heidelberg 205
26. Herxheimer-Frankfurt a. M.: Vorstellung zweier mit Pyrogallus behandelter Lupuspatienten 206
27. Herxheimer-Frankfurt a. M.: Fall von Pseudoalopecia atrophicans 208
28. Herxheimer und Plaß-Frankfurt a. M.: Fall von Dermatitis ekzematoides atrophicans 209
29. Grouven-Bonn: Über klinisch erkennbare allgemeine Syphilis bei Kaninchen 212
30. Ehrmann-Wien: Über physiologische und therapeutische Lichtwirkung 215
31. Sklareck-Berlin: Zur Kenntnis der multiplen Primäraffekte . 223
32. Delbanco-Hamburg: Sekundäre Gummibildung sive gummöse Lymphdrüseninfektion 228
33. Dreyer-Köln: Über Mischinfektion bei Syphilis 229
34. Scherber-Wien: Die Präventivbehandlung bei Syphilis . . . 232
35. Winternitz-Prag: Ein Beitrag zur chemischen Untersuchung des Blutes luetischer Menschen 259
36. Schindler-Berlin: Über automatische Bewegungen des Uterus und seiner Adnexe und über ihre Bedeutung für die Pathologie der Gonorrhoe 260
37. Baer-Frankfurt a. M.: Beiträge zur Gonorrhoebehandlung. (Mit 1 Abb.) 264
38. Stein-Görlitz: Ein Beitrag zur aseptischen Urethritis 269
39. Leyberg-Görlitz: Zur pathologischen Anatomie der weiblichen gonorrhoischen Urethritis. (Mit Taf. V—VI) 270
40. Mucha-Wien: Über Rectalgonorrhoe 277
41. Ghon-, Mucha-, Wiesner-Wien: Zur Biologie und Differentialdiagnose des Gonococcus und seiner Verwandten . 281
42. Arning-Hamburg: Zur Behandlung des venerischen Bubo . . 285
43. Jacobi-Freiburg: Bericht über die Obduktion des Falles von Mykosis fungoides (s. Nr. 16) 286

V. Sitzung. Mittwoch, den 10. Juni 1908, vormittags 9 Uhr.

Vorsitzende: Herr Blaschko-Berlin und Herr Hammer-Stuttgart.

44. Becker-Frankfurt a. M.: Fall von Lupus, mit Hochfrequenz behandelt 287
Diskussion: Neisser-Breslau 288
Herxheimer-Frankfurt a. M. 288
Müller-Metz 288
Becker-Frankfurt a. M. 288

Seite

45. Becker-Frankfurt a. M.: Fall von Hydroa aestivale 288
Diskussion: Ehrmann-Wien 289
Kreibich-Prag 289
Veiel sen.-Cannstatt 289
Neisser-Breslau 289
Arning-Hamburg 289
Ehrmann-Wien 289
Hammer-Stuttgart 289
Jadassohn-Bern 289
Halle-Hannover 289
46. Hertmanni-Frankfurt a. M.: Beitrag zur Acrodermatitis chronica atrophicans 290
Diskussion: Ehrmann-Wien 302
47. Herxheimer-Frankfurt a. M.: Fall von Mycosis fungoides . . 302
48. Hübner-Frankfurt a. M.: Fall von Mycosis fungoides 303
49. Herxheimer- und Köhler-Frankfurt a. M.: Drei Fälle von Stauungsdermatose (Purpura annularis telangiectodes Majocchi ?) 305
Diskussion: Blaschko-Berlin 309
Reitmann-Wien 309
Jadassohn-Bern 309
Blaschko-Berlin 310
Merk-Innsbruck 310
50. Herxheimer-Frankfurt a. M.: Fall von Lichen ruber planus serpiginosus cutis et mucosae oris 310
Diskussion: Touton-Wiesbaden 311
Herxheimer-Frankfurt a. M. 311
Finger-Wien 313
Herxheimer-Frankfurt a. M. 313
51. Herxheimer-Frankfurt a. M.: Vorstellung eines geheilten Falles von Morbus Darier 314
Diskussion: Veiel sen.-Cannstatt 314
Stern-Düsseldorf 315
52. Herxheimer-Frankfurt a. M.: Fall von Erythema induratum Bazin 315
53. Herxheimer-Frankfurt a. M.: Fall von strichförmiger Sklerodermie 316
Diskussion: Juliusberg-Berlin 317
Westberg-Hamburg 317
Hoffmann-Berlin 317
54. Herxheimer- und Hoehne-Frankfurt a. M.: Fall von Lymphangioma cutis 318
55. Herxheimer- und Höhne-Frankfurt a. M.: Fall von Morbus Hodgkin 318

Seite

Diskussion: Groß-Wien 319
Herxheimer-Frankfurt a. M. 320
Jadassohn-Bern 320
Touton-Wiesbaden 320
Herxheimer-Frankfurt a. M. 320

56. Herxheimer- und Reinhart-Frankfurt a. M.: Fall von Sykosis lupoides 321

57. Herxheimer-Frankfurt a. M.: Drei Fälle von Lichen pilaris capitis 322

58. Herxheimer- und Reinhart-Frankfurt a. M.: Zwei Fälle von Dermatitis herpetiformis Duhring 324

59. Foster-Frankfurt a. M.: Fall von Dermatitis herpetiformis Duhring bei einem dreijährigen Kinde 326

60. Herxheimer-Frankfurt a. M.: Fall von Raynaudscher Krankheit 328

Diskussion: Veiel sen.-Cannstatt 329
Ehrmann-Wien 329
Arning-Hamburg 329
Herxheimer-Frankfurt a. M. 330

61. Herxheimer-Frankfurt a. M.: Fall von Xeroderma pigmentosum 330

Diskussion: Kreibich-Prag 331

62. Herxheimer-Frankfurt a. M.: Zwei Fälle von Dermatitis papillaris capillitii 331

63. Salomon-Coblenz: Fall zur Diagnose 332

Diskussion: Eschweiler-Düsseldorf 333
Blaschko-Berlin 333

64. Westberg-Hamburg: Demonstration von „Antipusmull“ . . 333

65. Bettmann-Heidelberg: Über die Orientbeule 333

66. Salomon-Coblenz: Über Linoval 335

67. Veiel sen.-Cannstatt: Zur Therapie des Eczema ani 337

Diskussion: Schiff-Wien 340
Saalfeld-Berlin 341
Touton-Wiesbaden 341
v. Petersen-Petersburg 341
Kohn-Frankfurt a. M. 341
Nagelschmidt-Berlin 341
Veiel sen.-Cannstatt 342

68. Kohnstamm-Königstein i. T. und Pinner-Frankfurt a. d. O.: Blasenbildung durch hypnotische Suggestion und Gesichtspunkte zu ihrer Erklärung 342

Diskussion: Kreibich-Prag 346
Arning-Hamburg 346
Veiel sen.-Cannstatt 346
Hammer-Berlin 346
Touton-Wiesbaden 346
Pinner-Frankfurt a. d. O. 347

Seite

69. Oppenheim-Wien: Über Endausgänge der Dermatitis atrophicans 347
Diskussion: Ledermann-Berlin 350
Arndt-Berlin 351
Arning-Hamburg 351
Herxheimer-Frankfurt a. M. 351
70. Kreibich-Prag: Über Hautveränderungen bei Hodgkinscher Krankheit (Lymphogranuloma pruriginosum) 351
71. Kreibich-Prag: Zur Ätiologie des Erythema perstans faciei . 361
Diskussion: Delbanco-Hamburg 366
Müller-Mainz 366
72. Kreibich-Prag: Über Cystenbildung im Spinalganglion bei Pemphigus malignus 366
73. v. Petersen-St. Petersburg: Über Behandlung des Lupus vulgaris mit Stauungshyperämie nach Bier 372

VI. Sitzung. Mittwoch, den 10. Juni 1908, nachmittags 2 Uhr.

Vorsitzende: Herr v. Petersen-Petersburg und Herr Merk-Innsbruck.

74. Bender-Wiesbaden: Fälle von Lupus erythematosus 376
75. Bettmann-Heidelberg: Fall von Lichen ruber planus der Handflächen 377
76. Bettmann-Heidelberg: Fall von der Epidermolysis bullosa (Dystrophische Form) 377
77. Bettmann-Heidelberg: Fall von Angioma keratosum 377
Diskussion: Grouven-Bonn 378
78. Bettmann-Heidelberg: Fall von Pachyonychia congenita . . 378
79. Bettmann-Heidelberg: Fall von Xanthoma striatum volae manus 379
80. Müller-Mainz: Fall von Dermatitis papillaris capillitiis . . . 379
81. Baer-Frankfurt a. M.: Fall von Atrophia cutis nach Lichen ruber acuminatus 380
82. Baer-Frankfurt a. M.: Akutes Auftreten von Lichen ruber planus nach Arsendarreichung 381
83. Baer-Frankfurt a. M.: Fall von Pseudopelade Brocq 382
84. Baer-Frankfurt a. M.: Fall von Naevus pigmentosus mit nachträglich aufgetretener Depigmentierung 383
85. Hoffmann- und A. Halle-Berlin: Demonstration der Behandlung eines Naevus vasculosus mit Kohlensäureschneeerfrierung 383
Diskussion: Nagelschmidt-Berlin 383
Veiel sen.-Cannstatt 384
Axmann-Erfurt 384
86. Delbanco-Hamburg: Kraurosis glandis et praeputii penis . . 384

Seite

87. Hartmann-Hannover: Ein eigenartiger Fall von Urticaria perstans 385
88. Hartmann-Hannover: Demonstration eines 5 proz. Pyrogallusnafalanpflasters 388
89. Hoffmann- und Halberstädter-Berlin: Demonstration von Präparaten von Filaria volvulus in der Haut 388
90. Hoffmann- und Juliusberg-Berlin: Zur Kenntnis der White spot disease und circumscripten Sklerodermie 390
Diskussion: Herxheimer-Frankfurt a. M. 396
Jadassohn-Bern 397
91. Herxheimer-Frankfurt a. M.: Vorstellung eines Falles von „White spot disease" und Demonstration von Moulagen zweier weiterer Fälle und eines Falles von multipler Morphaea 397
92. Arning-Hamburg: Demonstration von Moulagen eines Falles von infantiler Gangrän 402
Diskussion: von Notthafft-München 404
93. von Notthafft-München: Zur externen Atoxylbehandlung . 404
Diskussion: Hoffmann-Berlin 405
Nagelschmidt-Berlin 405
v. Notthafft-München 406
94. Hübner-Frankfurt a. M.: Zur Genese der Urethralstrikturen . 406
Herxheimer-Frankfurt a. M.: Schlußwort 411
v. Petersen-St. Petersburg: Schlußwort 412

Zum Protokoll eingereichte, nicht gehaltene Vorträge:

95. Werther-Dresden: Über die Tuberkulide der Haut. (Mit Taf. VII—X) 413
96. Foster-Frankfurt a. M.: Ein Fall von eigentümlicher papulo-ulceröser Form der Tuberculosis ulcerosa miliaris cutis . . 434
97. Minne-Gand: Un nouveau microsporum (Le microsporum villosum). (Mit Taf. XI—XV) 447
98. Jacobi-Freiburg: Zur Lupusbehandlung mit statischer Elektrizität nach Suchier 454
99. Kreibich-Prag: Arteriosklerotisch-anämische Infarkte der Haut 458
100. Róna-Budapest: Beiträge zur Lehre von den chronischen atrophisierenden Dermatitiden 462
101. Kuznitzky-Cöln: Eine neue Art von Suspensorien (Gürtelsuspensorien). (Mit 5 Abb.) 467

Register 471

Geschäftliche Mitteilungen.

BOSTON MEDICAL
DEC 14 1908
LIBRARY.

Bericht

über die

geschäftliche Sitzung des X. Kongresses.

Dienstag, den 9. Juni 1908, nachmittags 4 Uhr.

Vorsitzender: Herr Pick-Prag.

1. **Eröffnung durch den Vorsitzenden.**
2. **Kassenbericht** (vorgelegt durch den Kassenführer).

Ausgaben.

1906.

25.	9.	An Schaudinn-Stiftung	5000,— M.
3.	10.	An Spediteur Sobiepanski f. Fracht von Moulagen	10,— „
26.	10.	An Professor Jadassohn in Bern (Kongreßkosten)	1459,40 „
15.	11.	An Dr. Wolfheim, Vorschuß für Generalregister .	200,— „
16.	11.	An Sedlatzek für 1 Stempel	2,— „
19.	11.	An Verlagsbuchhandlung Braumüller für Verhandlungen des VII. Kongresses	15,— „
19.	11.	An Papierhandlung Franke	1,10 „
29.	12.	An Professor Jadassohn in Bern (Kongreßkosten)	41,56 „
		Postporto	56,77 „
		Sa.:	6785,83 M.

1907.

1.	1.	An Hein (Hilfskraft f. d. Generalsekretär) pro 1906	100,— M.
1.	1.	An Geldbriefträger, Neujahrsgratifikation	3,— „
16.	3.	An Schreiber Juszyk für Adressenschreiben . .	33,— „
3.	4.	An Verlagsbuchhandlung Springer für Herstellung und Versendung des 9. Kongreßberichtes . . .	4506,28 „
14.	6.	An Graß, Barth & Co. für Drucksachen	35,— „
3.	7.	An Verlagsbuchhandlung Urban & Schwarzenberg für 2. Lieferung der Ikonographie	2398,80 „
14.	10.	An Dr. Wolfheim für Generalregister	200,— „
		Postporto	60,65 „
		Sa.:	7336,73 M.

1908.

1.	1.	An Hein pro 1907	100,— M.
1.	1.	An Geldbriefträger, Neujahrsgratifikation	3,— „
23.	2.	An Verlagsbuchhandlung Springer f. Atlas Hoffmann	3000,— „
4.	3.	An Verlagsbuchhandlung Springer f. Atlas Hoffmann	3000,— „
		Transport . .	6103,— M.

		Transport . .	6103,— M.
28.	3.	An Papierhandlung Franke für Kuverts	23,75 „
8.	5.	An Graß, Barth & Co. für Drucksachen	51,50 „
30.	5.	An Graß, Barth & Co. für Drucksachen	133,75 „
31.	5.	An Verlagsbuchhandlung Urban & Schwarzenberg für 3. Lieferung der Ikonographie	2172,45 „
31.	5.	An Verlagsbuchhandlung Springer f. Atlas Hoffmann	3000,— „
		Postporto	82,18 „
			Sa.: 11566,63 M.

Bilanz. 1906. Ausgaben.

Laut Bericht der Geschäfts-Sitzung des IX. Kongresses in Bern am 13. September 1906 betrug der Kassenbestand . .	14718,44 M.	Schaudinn-Stiftung .	5000,— M.
Mitgliederbeiträge . .	2383,— „	Kongreßkosten . . .	1500,96 „
Sa.:	17101,44 M.	Drucksachen	16,10 „
Ausgabe:	6785,83 „	Generalregister (Vorschuß)	200,— „
Bestand:	10315,61 M.	Diverses	12,— „
		Postporto	56,77 „
		Sa.:	6785,83 M.

1907.

Bestand	10315,61 M.	Herstellung des Kongreßberichts . . .	4506,28 M.
Mitgliederbeiträge . .	4845,— „	2. Lieferung d. Ikonographie	2398,80 „
Sa.:	15160,61 M.	Generalregister . . .	200,— „
Ausgabe:	7336,73 „	Hilfskraft f.d. Generalsekretär pro 1906 .	100,— „
Bestand:	7823,88 M.	Drucksachen	35,— „
		Diverses	36,— „
		Postporto	60,65 „
		Sa.:	7336,73 M.

1908.

Bestand	7823,88 M.	Herstellung d. Atlasses Hoffmann	9000,— M.
Mitgliederbeiträge . .	4680,— „	3. Lieferung d. Ikonographie	2172,45 „
Sa.:	12503,88 M.	Hilfskraft f.d. Generalsekretär pro 1907 .	100,— „
Ausgabe:	11566,63 „	Drucksachen	209,— „
Bestand:	937,25 M.	Diverses	3,— „
Zugeschriebene Zinsen:	145,98 „	Postporto	82,18 „
Sa.:	1083,23 M.	Sa.:	11566,63 M.

Die Deutsche Dermatologische Gesellschaft hat demnach am 1. Juni 1908 einen Barbestand von 1083,23 Mk. Zu zahlen sind noch an die Verlagsbuchhandlung Springer in Berlin als Rest für den Hoffmannschen Atlas: 1284,35 Mk. Ausständig sind noch 157 Mitgliederbeiträge, welche einen Betrag von 2355,— Mk. darstellen. Außerdem sind noch an Eingängen im laufenden Jahre zu erwarten die Beiträge der neu aufzunehmenden 105 Mitglieder, welche einen Betrag von 1575,— Mk. ausmachen.

3. **Geschäftsbericht.**

Die Zahl der Mitglieder betrug beim Berner Kongreß im Jahre 1906: 371. Davon sind gestorben 9 Mitglieder: die Herren Dr. Balmano Squire-London, Dr. Virgilio Baptista-Lissabon, Prof. Dr. Gay-Kasan, Landes-Sanitätsrat Dr. Glück-Serajewo, Prof. Dr. Lassar-Berlin, Hofrat Dr. Mracek-Wien, Dr. Putzler-Danzig, Dr. Stobwasser-Gotha, Dr. Wigardh-Gothenburg.

Ausgetreten sind die Herren Dr. Holzknecht-Wien und Dr. Lebet-Bern.

Zur Aufnahme waren gemeldet 105 Herren, welche sämtlich vom Ausschuß aufgenommen worden sind. Die Namen dieser Herren sind in der Mitgliederliste mit einem § kenntlich gemacht.

Die Gesellschaft zählt demgemäß einschließlich der neu aufgenommenen Herren 465 Mitglieder.

4. Antrag des **Komitees zur Tuberkulose-Bekämpfung** betreffend die Zuweisung eines Beitrags zur Robert Koch-Stiftung. Es wird beschlossen, der Stiftung 300 Mk. zuzuweisen.

5. Antrag **Neisser**: dem § 4 der Statuten den Passus einzufügen:

> „Kein Mitglied erhält die von der Gesellschaft herausgegebenen Drucksachen etc., ehe nicht die rückständigen und der laufende Jahresbeitrag bezahlt sind."

Der Antrag wird ohne Diskussion einstimmig angenommen.

6. **Ausschußwahl.** Nach den Statuten scheiden aus die Herren Arning, Finger, Jadassohn und Pick (gewählt 1901). Gestorben sind die Herren Glück und Mracek (gewählt 1903). Durch das Los scheiden aus von den im Jahre 1903 gewählten Ausschußmitgliedern die Herren Caspary, Ehrmann, Neisser.

Es werden in den Ausschuß gewählt: erstens die Herren Arning, Caspary, Ehrmann, Finger, Jadassohn, Neisser und Pick als gewählt im Jahre 1908; ferner als Ersatz für die gestorbenen Herren Glück und Mracek die Herren Merk und Rona (deren Wahl also als im Jahre 1903 vorgenommen gilt).

7. Es wird beschlossen, für die Abhaltung des nächsten Kongresses das Jahr 1911 in Aussicht zu nehmen; im Herbst 1910 soll eine schriftliche Abstimmung über Ort und Zeit stattfinden.

Ausschuß-Sitzung.

Sonntag, den 7. Juni.

Der Ausschuß wählt:

zum Präsidenten: Pick, F. J., Prag,
zum Vizepräsidenten: Veiel, Cannstatt,
zum Generalsekretär: Neisser, Breslau,
zum stellvertretenden Generalsekretär: Lesser, Berlin,
zum Kassenführer: Arning, Hamburg,
zum stellvertretenden Kassenführer: Finger, Wien.

Statuten.

§ 1.

Die Gesellschaft hat zum Zweck die Förderung der Dermatologie und Syphilidologie.

§ 2.

Sie hält Versammlungen ab, für welche Zeit und Ort durch allgemeinen Beschluß von Fall zu Fall festgesetzt werden.

§ 3.

Wer Mitglied werden will, muß durch ein Gesellschaftsmitglied dem Präsidium schriftlich vorgeschlagen werden. Dieses hat mindestens 14 Tage vor der auf jedem Kongreß stattfindenden Ausschußsitzung die Namen der Vorgeschlagenen sowie der Vorschlagenden den Ausschußmitgliedern mitzuteilen.

Der Ausschuß entscheidet mit $^2/_3$ Majorität der Anwesenden in geheimer Abstimmung über die Aufnahme.

§ 4.

Der Jahresbeitrag beträgt 15 Mk. Derselbe berechtigt zum unentgeltlichen Empfang der Gesellschaftspublikationen. Der Beitrag ist vom Kassenführer alljährlich im ersten Vierteljahr einzuziehen.

Sollte eine zweimalige Aufforderung erfolglos sein, so hat die Einziehung durch Postnachnahme zu erfolgen. Zahlungsverweigerung gilt als Austrittserklärung.

Kein Mitglied erhält die von der Gesellschaft herausgegebenen Drucksachen etc., ehe nicht die rückständigen und der laufende Jahresbeitrag bezahlt sind.

Den Mitgliedern der Gesellschaft steht ein Recht, die Geschäftsbücher und die Papiere der Gesellschaft einzusehen, nicht zu. Ein ausscheidendes Mitglied hat keinen Anspruch auf das Gesellschaftsvermögen. Die Gesellschaft wird durch den Tod eines Mitgliedes nicht aufgelöst.

§ 5.

Im Laufe der Versammlungen findet wenigstens eine allgemeine Geschäftssitzung statt, in welcher über die Angelegenheiten der Gesellschaft Bericht erstattet und auf Grund der vom Ausschusse vorbereiteten Tagesordnung Beschluß gefaßt wird. In derselben Sitzung werden die Wahlen für den Ausschuß vorgenommen.

§ 6.

Die Leitung der Geschäfte fällt einem Ausschuß von 21 Mitgliedern zu.

Der Ausschuß besteht:

a) aus dem Präsidium
   1. dem Präsidenten,
   2. dem Vizepräsidenten,
   3. dem Generalsekretär,
   4. dem Kassenführer,
   5. dem stellvertretenden Generalsekretär,
   6. dem stellvertretenden Kassenführer;

b) aus 15 Beisitzern.

§ 7.

Dem Auschuß obliegt die Besorgung aller geschäftlichen Angelegenheiten der Gesellschaft sowie die Abhaltung der Kongresse.

Zur Beschlußfassung ist bei schriftlicher Abstimmung die Stimmabgabe von 15 Mitgliedern erforderlich. Auf den Gesellschaftskongressen entscheidet die einfache Majorität der anwesenden Ausschußmitglieder.

§ 8.

Sobald der Ort des abzuhaltenden Kongresses bestimmt ist, wählt der Ausschuß einen am Ort wohnenden Geschäftsleiter (welcher zugleich der Präsident der Gesellschaft sein kann). Dieser organisiert im Einvernehmen mit dem Präsidium unter seinem Vorsitz ein Lokalkomitee für die Veranstaltung des Kongresses und leitet die Verhandlungen des Kongresses. Er fungiert zu gleicher Zeit als Redakteur des Verhandlungsberichtes und hat sich in dieser Beziehung mit dem Präsidium in Verbindung zu setzen, welches für die materielle Durchführung und das rechtzeitige Erscheinen zu sorgen hat und diesbezüglich der Gesellschaft verantwortlich ist.

§ 9.

Von den 21 Mitgliedern des Ausschusses scheiden bei jedem Kongress diejenigen 7 Mitglieder aus, welche am längsten Mitglieder des Ausschusses waren; bei gleich lange fungierenden Mitgliedern entscheidet das Los. Die austretenden Mitglieder sind wieder wählbar.

Eintretende Lücken in die Zahl der Ausschußmitglieder werden in der nächsten Sitzung durch Wahl ergänzt. Die Amtszeit derart gewählter Ausschußmitglieder dauert so lange, wie die Amtszeit der Ausgeschiedenen gedauert hätte.

§ 10.

Alle Wahlen geschehen durch Stimmzettel; relative Majorität entscheidet.

§ 11.

Der Ausschuß ist jederzeit berechtigt, auf Antrag von 20 Mitgliedern verpflichtet, auch außerhalb der geschäftlichen Sitzung durch eine allgemeine schriftliche Abstimmung eine Beschlußfassung seitens der Gesellschaft herbeizuführen.

§ 12.

Die Ausschließung eines Mitgliedes kann nur nach Vorberatung im Ausschuß in einer allgemeinen Geschäftssitzung mit $^3/_4$ Majorität der Anwesenden beschlossen werden.

§ 13.

Eine Beschlußfassung über Anträge auf Statutenänderung, welche nicht durch die den Mitgliedern übersandte Tagesordnung rechtzeitig bekannt gegeben worden sind, ist unstatthaft.

Zur Statutenänderung ist $^2/_3$ Majorität der Anwesenden erforderlich.

Geschäftsordnung für die wissenschaftlichen Sitzungen.

I. Die Dauer von (angemeldeten) Vorträgen, Referate ausgenommen, darf 15 Minuten nicht übersteigen.

In der Diskussion darf jeder Redner nicht länger als 10 Minuten sprechen.

Ausnahmen darf der Vorsitzende nur mit Zustimmung der Versammlung gestatten.

Alle Vorträge müssen frei gehalten werden. Ausnahmen darf der Vorsitzende nur mit Zustimmung der Versammlung gestatten.

II. Der Vorstand soll darauf Bedacht nehmen, daß in den Verhandlungen für Demonstrationen und für die Diskussion möglichst weiter Spielraum gewährt werde. Zu diesem Zwecke sollen so weit als möglich in dem Programm die Schlußfolgerungen der vorher angemeldeten Referate und Vorträge mitgeteilt werden.

III. Der Vorstand hat bei der Festsetzung der Tagesordnung künftiger Versammlungen neben den theoretischen mehr als bisher praktisch-therapeutische Themata zu berücksichtigen.

IV. Für die Einreihung der angemeldeten Vorträge in die Tagesordnung ist in erster Reihe der Termin der Anmeldung zu berücksichtigen.

Der Ausschuß

besteht zurzeit aus folgenden Mitgliedern:

1. Pick, Präsident, gewählt 1908.
2. Veiel, Vizepräsident, gewählt 1906.
3. Neisser, Generalsekretär, gewählt 1908.
4. Lesser, Vertreter des Generalsekretärs, gewählt 1906.
5. Arning, Kassenführer, gewählt 1908.
6. Finger, Vertreter des Kassenführers, gewählt 1908.
7. Bettmann, gewählt 1906.
8. Blaschko, gewählt 1906.
9. Caspary, gewählt 1908.
10. Doutrelepont, gewählt 1903.
11. Ehrmann, gewählt 1908.
12. Hammer, gewählt 1906.
13. Havas, gewählt 1906.
14. Herxheimer, gewählt 1906.
15. Jadassohn, gewählt 1908.
16. Kreibich, gewählt 1906.
17. Merk, gewählt 1903 (Ersatz für Glück).
18. von Petersen, gewählt 1906.
19. Rona, gewählt 1903 (Ersatz für Mracek).
20. Touton, gewählt 1906.
21. Wolff, gewählt 1906.

Verzeichnis der Mitglieder.

(Die mit einem * bezeichneten Mitglieder waren in Frankfurt a. M. anwesend; die mit einem § bezeichneten wurden neu in die Gesellschaft

Änderungen im Mitgliederverzeichnis.

Afzelius, A., Stockholm, Strandvägen 9.
Beer, Arthur, Berlin W. 57, Potsdamerstraße 76b.
Francois, Paul, Antwerpen, Rue Justice 17.
Frede, H., Berlin. **Ausgetreten!**
Freund, Leopold, Privatdozent, Wien I. Graben 12.
Golc, S., Lodz, Petrikauerstraße 86.
Haslund, P., Kopenhagen, Kommunehospital.
Hopf, F. E., Dresden, Reichsstraße 4.
Ivanyi, Ernst, Budapest IV., Calvinplatz 3.
Juliusberg, Fritz, Berlin W. 50, Augsburgerstraße 36.
Meirowsky, E., Breslau XVI., Maxstraße 1.
Millitzer, P., Erfurt. **Gestorben!**
Opificius, Marie, Frankfurt a. M., Jahnstraße 45.
Quincke, Prof., Frankfurt a. M., Schumannstraße 11.
Reinhart, Albert, Hamburg, St. Georgkrankenhaus.
Spiegler, Eduard, Wien. **Gestorben!**
Schnabel, H., Magdeburg, Viktoriastraße 14.
Schultze, Bernhard, Kiel. **Gestorben!**
Török, Ludwig, Professor, Budapest V., Alkotmany Uteza 7
Tomaszewski, Egon, Privatdozent, Halle, Marienstraße 21.
Westberg, Friedrich, Hamburg, Neuer Wall 29.
Winternitz, Rudolf, Prag, Leihamtsgasse 9.

Der Ausschuß

besteht zurzeit aus folgenden Mitgliedern:

Verzeichnis der Mitglieder.

(Die mit einem * bezeichneten Mitglieder waren in Frankfurt a. M. anwesend; die mit einem § bezeichneten wurden neu in die Gesellschaft aufgenommen.)

---

* Adrian, Karl, Privatdozent, Straßburg i. E., Blaue Wolkengasse 13.
Afzelius, A., Stockholm, Lutternsgatan 3.
Alexander, Arthur, Berlin W. 35, Potsdamerstr. 116a.
Allgeyer, Viktor, Professor, Turin, Via Campana 37.
* Arndt, G., Berlin W. 30, Bambergerstr. 16.
* Arning, E., Oberarzt, Hamburg, Klopstockstr. 18.

* Baer, Th., Frankfurt a. M., Goethestr. 31.
Baermann, Gustav, Petoemboekan, Post Loeboekpakam, Sumatra O.-K., Zentral-Hospital.
Bandler, Viktor, Prag-Karolinenthal, Königstr. 13.
Barlow, K., Professor, München, Karlstr. 20.
§ Bartsch, Wilhelm, Breslau VI, Friedrich Wilhelmstr. 6.
* Basch, E., Ordinarius, Budapest, Franziskanerbazar.
* Baum, Julius, Berlin W. 9, Potsdamerstr. 141.
§* Baumann, Felix, Düsseldorf, Graf Adolfstr. 110.
§ Baumm, Gustav, Breslau XVI, Maxstr. 1.
* Bayet, Professor, Brüssel, Rue Bréderode 43.
* Becker, Ferdinand, Frankfurt a. M., Goethestr. 4—8.
§ Beer, Arthur, Berlin W. 35, Potsdamerstr. 76b.
Beier, E., Leipzig, Kurprinzstr. 12.
* Beissel, I., Sanitätsrat, Aachen, Kleinkölnstr. 18.
* Bender, Ernst, Wiesbaden, Taunusstr. 12.
Bender, Max, Düsseldorf, Kreuzstr. 52.
Bennetz, Ernst, Freiburg i. Br., Ringstr. 1.
§ Berger, Friedrich, Oberarzt im Infanterie-Reg. 16, Mülheim a. Rh., Berlinerstr. 8.
§* Bergmann, Ottomar, Gotha, Am Hauptmarkt 2.
* Bering, Friedrich, Privatdozent, Kiel, Hospitalstr. 26.

Bernstein, J., Odessa, Griechischestr. 20.
* Bettmann, Siegfried, Professor, Heidelberg, Bismarckstr.
* Biringer, Fritz, St. Johann a. d. Saar, Dudweilerstr. 1.
§ Bizzozero, Bern, Dermatologische Klinik.
Blanck, Siegfried, Potsdam, Nauenerstr. 34a.
* Blaschko, A., Sanitätsrat, Berlin W. 35, Potsdamerstr. 105a.
* Bloch, Bruno, Basel, Bürgerspital.
§ Bloch, Iwan, Charlottenburg, Berlinerstr. 152.
Bloch, Karl, Leipzig, Blücherstr. 21.
Block, Felix, Hannover, Bergmannstr. 9.
§* Blumenthal, Franz, Berlin W. 10, Bendlerstr. 20.
Bockhart, Max, Wiesbaden, Wilhelmstr. 10.
* Bollak, L., Straßburg i. E., Blaue Wolkengasse 17.
§ Bormann, Sergius, St. Petersburg, Dermatologische Klinik der Großfürstin Helena Pawlowna.
* Bornemann, Willy, Frankfurt a. M., Zeil 72.
von Borzecki, Primarius, Krakau, Florianigasse 33.
* Brandt, A., Magdeburg, Breiteweg 191.
Brandweiner, A., Wien IX, Alserstr. 4, Allgemeines Krankenhaus.
Brinitzer, Eugen, Altona, Schulterblatt 139.
§* Broers, I., Haag, Laan Copes van Cattenburch 18.
* von Broich, J., Elberfeld, Luisenstr. 68.
* Bruck, Karl, Breslau XVI, Maxstr. 22.
Bruhns, C., Professor, Berlin W. 9, Potsdamerstr. 23a.
§* Brunsgaard, E., Christiania.
Burmeister, J., Stettin, Breitestr. 68.
Buschke, A., Professor, Berlin W. 50, Kurfürstendamm 243.

Callomon, Fritz, Bromberg, Elisabethstr. 56.
Caspary, J., Geh. Med.-Rat, Professor, Königsberg i. Pr., Theaterstr.5 .
§ Chaussy, G., Hirschberg i. Schl.
* Chotzen, Martin, Breslau XVIII, Landsbergstr. 1.
Chrzelitzer, Wilhelm, Posen, Ritterstr. 2.
§ Cohn, Carl, Düsseldorf, Bismarckstr. 36.
Cohn, P., Breslau II, Neue Taschenstr. 25a.
von Crippa, Sommer: Bad Hall, Ober-Österreich, Winter: Linz a. D., Landstr. 38.

Daniels, W., Bielefeld, Arndtstr. 2.
§* Danziger, Felix, Leipzig, Windmühlenstr. 49.
§ De Keyser, Brüssel, 28, Rue Marie Thérèse.
§* Delbanco, Ernst, Hamburg, Ferdinandstr. 71.
Demetriade, Professor, Jassy (Rumänien).
* Dind, Emile, Professor, Lausanne.
§ Dinkler, Max, Professor, Aachen.
* Doctor, Ernst, Frankfurt a. M., Zeil 27.
Dohi, Professor, Tokio (Japan).
Dornig, Josef, Direktor, Reg.-Rat, Salzburg, Schwarzstr. 19.
Doutrelepont, J., Geh. Med.-Rat, Professor, Bonn, Bachstr. 68.
* Doyé, J., Münster i. W., Achtermannstr. 10.
* Dreyer, Albert, Cöln, Salomonsgasse 3/5.
* Dreysel, Max, Leipzig, Reichsstr. 25.
Dubois-Havenith, Primärarzt, Brüssel, Rue du Gouvernement provisoire 19.
von Düring, Ernst, Professor, Weißer Hirsch bei Dresden, Thielaustr. 12.
* Duhot, Robert, Brüssel, Duquesnoi 31.
Dultz, Oskar, Danzig, Langgasse 16.
Du Mesnil de Rochemont, Professor, Altona, Schillerstr. 16.

Eckstein, H., München, Franz Josefstr. 19.
* Ehlers, Professor, Kopenhagen, Laxegade 6.
* Ehrmann, Professor, Wien IX, Kolingasse 9.
Eichhoff, P. J., San.-Rat, Elberfeld, Haus Eichenhof.
* Eliasberg, Riga, Reimerstr. 1.
§* Eliasberg, Isaak, Warschau, Marszalkowska 111.
Elsenberg, Warschau, Rue Kotzebue 10.
* Epstein, E., Nürnberg, Königsstr. 72.
Epstein, Ferdinand, Breslau I, Albrechtstr. 51.
* Erb, W. H., Exzellenz, Wirkl. Geh.-Rat, Professor, Heidelberg, Riedstr. 4.
§* Eschweiler, L. W., Düsseldorf, Eckstr. 10.

* Fabry, J., Oberarzt, Dortmund, Silberstr. 15.
Falk, Emil, Teplitz-Schönau i. B., Schulgasse 4.
Falk, Gustav, München, Marienplatz 12.
§ Falk, Ludwig, Lodz, Petrikauerstr. 145.

Federer, C., Teplitz i. B., Rudolfsgasse 2.
Feibes, Ernst, Aachen, Augustastr. 51.
* Fendt, Heinrich, Wiesbaden, Bahnhofstr. 20.
* Finger, E., Professor, Wien I, Spiegelgasse 10.
Flügel, K., Wiesbaden, Bahnhofstr. 10.
* Fonrobert, Alexander, Frankfurt a. M., Goetheplatz 22.
§* Foster, Wilhelm, Frankfurt a. M., Städtisches Krankenhaus.
§ Fox, Howard, New-York, 616, Madison Avenue.
François, Paul, Antwerpen, Rue Biart 6.
Frede, H., Berlin SW. 19, Krausenstr. 42.
Freund, Leopold, Privatdozent, Wien VIII, Skodagasse 8.
Fricke, Albert, Lübeck, Fleischhauerstr. 17.
§ Fricke, Hans, Marine-Stabsarzt, Cöln.
Friedheim, L., Privatdozent, Leipzig, Bosestr. 3.
Frohwein, Fritz, Weißer Hirsch bei Dresden.

Galewsky, E., Dresden-A., Christianstr. 21.
§* Gastou, Paris, 47, rue de Rome.
Gebert, Ernst, Berlin SW. 68, Lindenstr. 6.
* Geyer, L., Zwickau, Schumannstr. 5.
* Golc, S., Lodz, Zachoduia 34.
Goldschmidt, Hugo, Breslau V, Gartenstr. 57.
§ Goldschmidt, Richard, Wien VI, Corneliusgasse 2.
§* Gottschow, Hans, Cöln-Lindenthal, Gleuelerstr. 88.
* Grosz, Siegried, Wien I, Bognergasse 7,
* Grouven, C., Professor, Bonn, Kronprinzenstr. 37.
Grüner, Iwan, Tula, Lomowskij, per Haus Platano.
Grünfeld, A. J., Odessa, E. Katerinenstraße 2.
§ Grütering, Paul, Berlin N. 4, Chausseestr. 36,
* Gunsett, A., Straßburg i. E., Hoher Steg 27.
* Guth, Hugo, Sommer: Karlsbad, Postgebäude-Marktplatz; Winter: Kairo, Chareh el Bawaki audessus de the anglo-german Pharmacy.
* Gutmann, C., Wiesbaden, Luisenstr. 22.

§* Haas, Ludwig, Cöln, Cäcilienstr. 14—16.
* Hahn, F., Bremen, Altenwall 5.
§ Hahn, Gerhard, Breslau V, Neue Schweidnitzerstr. 5.
Hahn, R., Hamburg, Klopstockstr. 10.

§* Halle, August, Berlin NW. 6, Luisenplatz 6.
* Halle, Wilhelm, Hannover, Ferdinandstr. 15 A.
* Hammer, Friedrich, Stuttgart, Lindenstr. 12.
§ Harter, J., Freiburg i. Br., Dermatologische Klinik.
* Hartmann, Cuno, Hannover, Georgstraße 35.
Harttung, Wilhelm, Professor, Breslau I, Ohlauer Stadtgraben 16.
* Haslund, P., Kopenhagen, Nybrogade 26.
* Hauck, L., Privatdozent, Erlangen, Medizinische Klinik.
* Havas, A., Professor, Budapest V, Aulich-U. 4—6.
Heidingsfeld, Cincinnati, 19 W., 7. Street.
Heilborn, F., Breslau I, Junkernstr. 12.
§ Heimann, New York.
§* Heller, Felix, Frankfurt a. M., Städtisches Krankenhaus.
Heller, J., Privatdozent, Charlottenburg, Berlinerstr. 58.
Hellin, Warschau, Czysta 6.
Hentschel, Rudolf, Dresden-A., Pragerstr. 18.
* Herrmann, Hugo, München, Maximiliansplatz 12.
§* Hertmanni, Paul, Frankfurt a. M., Vogelweidstr. 14.
* Herxheimer, Karl, Professor, Frankfurt a. M., Gärtnerweg 40.
* Heuck, W., München, Ziemssenstr. 1a.
Heuss, Ernst, Privatdozent, Zürich, Theaterstr. 6.
Hildebrand, Richard, Frankfurt a. M., Opernplatz 2a.
§* Hinze, Friedr., St. Petersburg, Dermatologische Klinik der Großfürstin Helena Pawlowna.
His, Wilh., Geh. Med.-Rat, Professor, Berlin NW. 40, Alexanderufer 1.
Hochsinger, Carl, Wien I, Teinfaltstr. 4.
Hodara, Konstantinopel, Pera, Rue Kiblé 3.
§* Hoehne, Fritz, Frankfurt a. M., Oberarzt, Städt. Krankenhaus.
Hoffmann, Alfred, Oberarzt im 7. Rhein. Inf.-Reg. 69, Engers (Rhein).
* Hoffmann, Curt, Wiesbaden, Große Burgstr. 16.
* Hoffmann, E., Professor, Berlin NW. 6, Schiffbauerdamm 29.
Holzhäuser, Karl, Metz, Theaterplatz 2.
Hopf, F. E., Dresden-N., Striesenerplatz.
Huber, Alfred, Budapest VIII, Josef-Körut 26.
* Hübner, Hans, Marburg, Bahnhofstr. 22.
* Hügel, Georg, Straßburg i. E., Oberlinstr. 40.

Immerwahr, Robert, Berlin, W. 35, Lützowstr. 60.
von Ins, A., Privatdozent, Bern, Spitalgasse 14.
§* Ipsen, Cassel, Wilhelmstr. 8.
* Isaac, Hermann, Berlin NW., Karlstr. 19.
Isaac, Rudolf, Berlin O. 27, Alexanderstr. 22.
Ivanyi, Ernst, Budapest IV, Kalvinplatz 4.

* Jacobi, Eduard, Professor, Freiburg i. Br., Ringstr. 13.
* Jacobsohn, Max, Berlin C. 2, Königstr. 37.
* Jadassohn, J., Professor, Bern, Laupenstr. 53.
Janovsky, Professor, Prag II, Hopfenstockgasse 9.
§ Janßen, Heinrich, Braunschweig, Friedrich Wilhelmstr. 19.
§* Jelnicki, St., Lodz, Sw. Andrzeja 7.
§* Jesionek, A., Professor, Gießen.
Jeßner, S., Königsberg i. Pr., Große Schloßteichstr. 1.
§ John, F., Leipzig, Thomasgasse 7/9.
* Jordan, Artur, Moskau, Sretenski Boulevard, Haus der Versicherungs-Gesellschaft Rossija, Quartier 9.
Joseph, Max, Berlin W. 35, Genthinerstr. 5.
* Juliusberg, Fritz, Berlin W. 50, Augsburgerstr. 49.
* Juliusberg, Max, Frankfurt a. M., Goethestr. 13.
Justus, Budapest, Varoshazter 9.

§ Kaestner, Hermann, Schwerin i. M., Luisenplatz 2.
§* Kahn, Ferdinand, Frankfurt a. M., Roßmarkt 5.
Kaiser, Sigismund, Breslau XVI, Maxstr. 1.
§ Kalmus, Freiburg i. Br., Dermatologische Klinik.
* Karvonen, J. J., Professor, Helsingfors, Oestaa Henrichsgatan 1.
* Kaufmann, Rafael, Frankfurt a. M., Zeil 74.
§* Kirsch, Heinrich, Duisburg, Düsseldorferstr. 23.
Klingmüller, Viktor, Professor, Kiel, Karlstr. 22.
Klotz, G. Herm., New York, 130 W. 58. Street.
* Knickenberg, E., Frankfurt a. M., Friedensstr. 5.
§ Koch, H., Weimar, Buttelstedterstr. 3.
§* Kocks, Leo, Darmstadt.
Köbner, A., Berlin C. 19, Seydelstr. 31.
§* Köhler, Georg, Frankfurt a. M., Städtisches Krankenhaus.
* Kohn, Julius, Frankfurt a. M., Zeil 46.
Kollmann, A., Professor, Leipzig, Montbéstr. 17.

§ Koraboff, Zl., Varna (Bulgarien).
Kozerski, Adolf, Warschau, Hortensja 4.
Kraus, Alfred, Prag, Deutsche Dermatologische Klinik.
Kraus, Josef, Dortmund, Betenstr. 7.
* Kreibich, Karl, Professor, Prag I, Martinsgasse 4.
* Kreis, Privatdozent, Zürich, Bahnhofstr. 92.
§ Kren, Otto, Wien IX/3, Schwarzspanierstr. 15.
* Krösing, Rudolf, Stettin, Mönchenstr. 23.
Kromayer, Ernst, Professor, Berlin W. 35, Lützowstr. 89/90.
Kulisch, K. R. G., Halle a. S., Burgstr. 35.
* Kuznitzky, Martin, Cöln, Mohrenstr. 26.
§ Kyrle, Josef, Wien, Klinik für Syphilis des Herrn Prof. Finger.

Lanz, Alfred, Privatdozent, Moskau, Miassnitzkaja Juschkoff, per Haus „Rossija".
Lasch, Otto, Breslau I, Ohlauerstr. 45.
* Ledermann, Reinhold, Berlin W. 8, Mohrenstr. 7/8.
§ Lehmann, W., Stettin, Falkenwalderstr. 138.
§ Lengefeld, Hans, Brandenburg a. H., Steinstr. 20.
§* Lesseliers, Eduard, Gent (Belgien).
* Lesser, Edm., Geh. Med.-Rat, Professor, Berlin NW. 40, Roonstr. 12.
§* Lesser, Fritz, Berlin W. 50, Tauenzienstr. 7.
Letzel, Georg, München, Falkenturmstr. 5/2.
Leven, Leonhard, Elberfeld, Wortmannstr. 38.
Lever, Alexander, Erfurt, Bahnhofstr. 4.
Lévy-Bing, Paris IXe, 8, Rue Henner.
* Lewandowsky, F., Bern, Dermatologische Klinik, Inselspital.
* Lex, Alfred, Chemnitz, Waisenstr. 1.
§* Leyberg, J., Görlitz, Stadtkrankenhaus, Abteilung für Hautkrankheiten.
Lieven, W. A., Aachen.
§ Lilienthal, Leo, Berlin NO. 18, Große Frankfurterstr. 107.
* von Linck, Oscar, Kaiserslautern (Pfalz), Eisenbahnstr. 6.
* Linser, Paul, Privatdozent, Tübingen, Medizinische Klinik.
* Lion, Viktor, Mannheim, M. 7, 2.
Lippmann, Adolf, Charlottenburg, Joachimsthalerstr. 8.
* Löb, Heinrich, Mannheim, O. 7. 12, Heidelbergerstr.
Löblowitz, J. S., Olmütz.

§ Löhe, Heinz, Oberarzt, Berlin NW. 6, Königliche Charité.
Loewenhardt, Felix, Breslau I, Karlstr. 1.
* Loewenheim, Bruno, Liegnitz, Baumgartstr. 6.
Lohnstein, Hugo, Berlin N. 24, Friedrichstr. 131b.
§* Lühmann, Otto, Bremen, Hutfilterstr. 6/8.
Luithlen, Friedrich, Privatdozent, Wien I, Hansenstr. 3.
Lustgarten, New York, City 656, Madison Avenue.

* Malinowski, Felix, Warschau, Mazowiecka 4.
Mankiewicz, Otto, Berlin NW. 9, Potsdamerstr. 134.
* Mann, C., Dresden-A., Ferdinandstr. 5.
§* Manski, Kasimir, Wiesbaden, Mühlgasse 11.
von Marschalko, Professor, Klausenburg.
von Masek, Karl, Zagreb (Agram), Samostanska Ulica 16.
Matsuura, W., Kyoto (Japan), Universitäts-Hospital.
Matterstock, W. K., Professor, Würzburg, Theaterstr. 6.
* Meirowsky, E., Breslau XVI, Tiergartenstr. 42.
* Mendes da Costa, Professor, Amsterdam, Romer Visscherstraat 45.
Menzen, Jacob, Cöln, Richmodstr. 13.
* Merk, Ludwig, Professor, Innsbruck, Dermatologische Klinik.
§* Meyer, Hans, Basel, Medizinische Klinik.
* Meyer, Otto, St. Johann a. Saar, Kaiserstr. 30.
Meyersahm, Otto, Hamburg, Schauenburgerstr. 52.
Millitzer, P., Erfurt, Anger 57.
Mohberg, Ludwig, Privatdozent, Stockholm, Karolinsches Institut.
Möller, Magnus, Privatdozent, Stockholm, Norrlandsgatan 13.
* Mucha, V., Wien IX, Alserstr. 4, Allgemeines Krankenhaus.
Müller, Georg J., Berlin SW. 12, Wilhelmstr. 98.
Müller, Heinrich, Berlin W. 35, Potsdamerstr. 115.
* Müller, Hugo, Mainz, Umbach 4.
* Müller, Julius, Wiesbaden, Friedrichstr. 16.
* Müller, Max, Metz, St. Theobaldwall 11.
§* Müller, Rudolf, Wien, Klinik für Syphilis des Herrn Prof. Finger.
* Münchheimer, Felix, Wiesbaden, Friedrichstr. 3.
* Murtry, Wood Mc., Paris, Crédit Lyonnais.

* Nagelschmidt, Franz, Berlin W. 50, Tauenzienstr. 7b.
* Napp, Hermann, Duisburg, Marienstr. 5.
Neckermann, Josef M., Graz, Hauptplatz 15.
* Neisser, Albert, Geh. Med.-Rat, Professor, Breslau XVI, Fürstenstr. 112.
Neisser, Paul, Beuthen O/S., Bahnhofstr. 23.
Neuberger, J., Nürnberg, Kaiserstr. 35.
Nicolai, Nicolaus, Privatdozent, Kiel, Schloßgarten 14.
§ Niepelt, Heidelberg, Universitäts-Hautklinik.
Nobl, G., Privatdozent, Wien IX, Lichtensteinstr. 2.
§* Nothen, Heinrich, Köln-Lindenthal, Gleuelerstr. 88a.
* von Notthaft, Freiherr, Privatdozent, München, Aumüllerstr. 10.

§* Opificius, Marie, Frankfurt a. M., Jahnstr.
Oppenheim, Alfred, Stettin, Kohlmarkt 16/17.
* Oppenheim, M., Privatdozent, Wien I, Schottenring 28.
* Oppenheimer, Eduard, Straßburg i. E., Alter Weinmarkt 25.
Oppler, Paul, Breslau V, Gartenstr. 30.
Ortmann, Friedrich, Magdeburg, Breiteweg 23.

Paetow, Franz, Königsberg i. Pr., Weißgerberstr. 2.
§* Paulus, Fritz, Aachen, Hohestr. 22.
§ Perls, Wilhelm, Breslau II, Gartenstr. 76.
§ Pernet, George, London W. 94, Harley Street.
* von Petersen, Exzellenz, Staatsrat, Professor, St. Petersburg, Krukow-Kanal 6, Quartier 67.
Petrini de Galatz, Bukarest, Rue Scaune 31.
Pezzoli, Karl, Wien IX, Garelligasse 3.
Philippsohn, A., Hamburg, Ernst Merckstr. 6.
* Pick, F. J., Hofrat, Professor, Prag II, Torgasse 11.
* Pick, Walter, Wien I, Kohlmarkt 11.
* Pielicke, Oskar, Berlin NW. 52, Rathenowerstr. 3.
Pinkus, Felix, Berlin W. 9, Potsdamerstr. 7.
* Pinner, Max, Frankfurt a. O., Oderstr. 31a.
* Pistor, Ewald, Barmen-Elberfeld.
* von Planner, Richard, Graz, Joanneumring 9.
§* Plaß, Theodor, Frankfurt a. M., Städtisches Krankenhaus.
§* Pöhlmann, August, München, Krankenhaus l. d. Isar.
§* Pohlmann, August, Frankfurt a. M., Zeil 51.

§* Polano, Machiel E., Haag, Hooigracht 14/15.
§ Pollak, Julius, Tetschen a. Elbe, Gartenstr. 457.
§* Polland, Rudolf, Dozent, Graz, Paulustorgasse 8.
Porges, Prag, Ferdinandstr. 37.
Pranter, Viktor, Wien VI/3, Gumpendorferstr. 16.
§ Pürckhauer, Rudolf, Breslau XVI, Maxstr. 1.
Pütz, Hermann, Sanitätsrat, Düsseldorf, Graf Adolfstr. 14.

Quincke, Geh. Med.-Rat, Professor, Frankfurt a. M.

* Raff, Julius, Augsburg, Grottenau D. 192.
Rasch, C., Privatdozent, Kopenhagen, Nyvestergade 13.
* Rau, I., Essen-Ruhr, Theaterplatz 1.
§* Rau, Josef, M.-Gladbach.
Rau, Richard, Reichenberg i. B., Altstädterplatz 4.
Reichel, K., Nürnberg, Hallplatz 19.
Reines, Wien IV, Favoritenstr. 40.
§* Reinhart, Albert, Frankfurt a. M., Städtisches Krankenhaus.
§ Reisner, Alois, Plauen i. V., Karolastr. 2.
Reiss, W., Professor, Krakau, Basztowa 25.
§* Reitmann, Karl, Wien, Klinik für Hautkranke des Herrn Prof. Riehl.
Richter, Paul, Berlin C. 25, Münzstr. 28.
* Riecke, Erhardt, Professor, Leipzig, Kurprinzstr. 6.
Riehl, G., Professor, Wien VIII, Alserstr. 37.
Ries, Karl, Stuttgart, Kanzleistr. 1.
Rille, J. H., Professor, Leipzig, Johannisplatz 1.
§* Rodler, C., Nürnberg, Bankgasse 2.
* Rona, S., Professor, Budapest VI, Vaczikörut 59.
§ Roscher, Kurt, Stabsarzt, Berlin SW 61, Blücherstr. 10.
* Rosenberg, Max, Karlsruhe i. B., Douglasstr. 3.
Rosenthal, O., Sanitätsrat, Berlin W. 35, Potsdamerstr. 121g.
§ Roth, Alfred, Budapest V, Bathory G 24.
Roth, Friedrich, Mainz, Kaiserstr. 8.
§ Rothe, Bern, Gartenstr. 9.
§ Runge, Alfred, Kiel, Brunswickerstr 29a.
Rusch, Paul, Innsbruck, Krankenhaus, Dermatologische Klinik.

* Saalfeld, Edmund, Berlin NW 40, Kronprinzenufer 4.
von Sachs, E., Warschau, Krutschastr. 47a.

Sachs, Otto, Wien I, Annagasse 1.
* Sachs, Th., Frankfurt a. M., Goethestr. 23.
* Sack, Arnold, Heidelberg, Bergheimerstr. 12.
Sakurane, K., Prof., Osaka (Japan), Medizinische Hochschule.
* Salomon, Oscar, Koblenz, Schloßstr. 51.
Samberger, Fr., Privatdozent, Prag II, Wenzelplatz 64.
Sasakawa, Tokio (Japan), Shitaja, Okachimachi III 58.
Sederholm, E., Dozent, Stockholm, Regeringsgatan 28 A.
Seifert, Professor, Würzburg, Ludwigstr. 28.
Selhorst, S. B., Haag, Hooigracht 14/15.
§* Siebert, Conrad, Breslau XVI, Maxstr. 1.
§ Siebert, Friedrich, München, Barenstr. 58.
Silber, Max, Breslau XIII, Kaiser Wilhelmstr. 18.
* Sklarek, Bruno, Charlottenburg, Kantstr. 150.
* Sklarek, Max, Hannover, Theaterstr. 14.
§ Sklarek, Willy, Berlin NW. 6, Luisenstr. 64.
Slavik, Eduard, Prag, Obstmarkt 11.
§ Sokoloff, Moskau, Petrowka 19.
* Speransky, N., Moskau, Mochawaja 10.
* Spiegel, Adolf, Cöln, Mohrenstr. 4.
* Spiegler, Eduard, Professor, Wien I, Ebendorferstr. 10.
§* Spiethoff, Bodo, Privatdozent, Jena, Engelstr. 18.
Spietschka, Primärarzt, Brünn.
Schäffer, Jean, Professor, Breslau II, Gartenstr. 81.
Scharff, Paul, Stettin, Giesebrechtstr. 11.
Schattenmann, Wilhelm, Hannover, Luisenstr. 1.
§* Schein, Moritz, Budapest V, Bathoryn 18.
* Scherber, G., Wien IX, Lazarettgasse 12.
* Schiff, Professor, Wien I, Maximilianstr. 13.
* Schindler, Karl, Berlin W 30, Motzstr. 78.
* Schirren, C., Kiel, Schloßgarten 13.
* Schirrmacher, Leo, Bremen, Schlüsselkorb.
Schischa, A., Graz, Hauptplatz 4.
* Schmeck, Hermann, Augsburg, Karolinenstr D. 44.
* Schmidt, Rudolf, Dresden, Pragerstr. 9.
* Schmidt, Willy, Frankfurt a. M., Rüsterstr. 6.
* Schnabel, H., Magdeburg, Alte Ulrichstr. 16.
* Schneider, A. L., Metz, Friedenstr. 2.
Schoenenberg, Hugo, Straßburg i. E., Sebastian Brantplatz 7.

Scholtz, W., Professor, Königsberg i. Pr., Steindamm 59/61.
Schourp, Gustav, Danzig, Dominikswall 13.
§ Schramek, Max, Wien II/1, Novaragasse 21.
Schroeder, Martin, Aachen, Hochstr. 17.
* Schucht, Artur, Danzig, Holzmarkt 12/14.
§* Schütz, Josef, Frankfurt a. M., Bornwiesenweg 6.
* Schultz, Frank, Berlin W. 30, Motzstr. 54.
Schultze, Bernhard, Kiel, Holstenstr. 5.
Schulze-Steinen, Essen-Ruhr.
Schumacher II, Karl, Sanitätsrat, Aachen, Theaterstr. 20.
§* Schuster, Richard, Aachen, Aureliusstr. 10.
* Schwab, Theodor, Karlsruhe i. B., Westendstr. 61.
* Schwann, August, Köln, Hohenzollernring 15.
Schwarz, Königl. Sanitätsrat, Zagreb (Agram), Zrinjevak 10.
Stark, Karl, Posen, Viktoriastr. 11.
Staub, A., Breslau V, Tauentzienstr. 14.
§* Stein, Robert, Bern, Dermatologische Klinik.
* Stein, S. L., Oberrarzt, Görlitz, Jakobstr. 6.
* Steinhäuser, Rudolf, München, Theresienstr. 36.
Steinschneider, Sommer: Franzensbad i. B., Winter: Breslau XIII, Moritzstr. 15.
* Stern, Karl, Düsseldorf, Marienstr. 3.
Stern, Edmund, Mannheim, Planken E. 2. 18.
* Sternthal, Alfred, Braunschweig, Hennebergstr. 14.
Sträter, August, Aachen, Boxgraben 56.
Strauch, Philipp, St. Petersburg, Deutsches Alexander-Hospital 15, Linie 4.

* Taege, Karl, Freiburg i. Br., Werderstr. 18.
* Tannhauser, Moritz, Stuttgart, Friedrichstr. 52.
Tauffer, Emil, Hafenarzt, Fiume (Ungarn).
Taylor, Stephard, Norwich (England), 88 Earlham Road.
* Tempel, Richard, München Residenzstr. 5.
§* Terebinsky, St. Petersburg, kaiserlich militär-medizinische Akademie, Dermatologische Klinik.
Thibierge, George, Paris, Rue des Mathurins 64.
Thimm, Paul, Berlin W. 9, Potsdamerstr. 7a.
Tièche, M., Zürich I, Olgastr. 6.
Török, Ludwig, Budapest V, Alkotmany Utcza 7.

Tomasczewski, Egon, Privatdozent, Halle a. S., Medizinische Klinik.
* Touton, Karl, Professor, Wiesbaden, Friedrichstr. 20.
Trostorff, Bochum, Augustastr. 5a.
Tsutsui, Y., Chiba (Japan).

§ Ueberschär, Johann, Görlitz, Berlinerstr. 26.
Ullmann, Karl, Privatdozent, Wien I, Judenplatz 5.
§* Unger, Bruno, Frankfurt a. M., Städtisches Krankenhaus.
Urban, O., Breslau I, Ohlauerstr. 47.

* Veiel, Geh. Hofrat, Cannstatt.
* Veiel, Fritz, Cannstatt, Königstr. 10.
§* Verhagen, P., Amsterdam, Thorbeckeplein 5.
Voerner, Hans, Leipzig, Ritterstr. 1/3.
Volk, Richard, Wien IX, Alserstr. 4, Allgemeines Krankenhaus.
Vollert, J., Greiz i. V., Gerichtsstr. 1.
Vollmer, E., Königl. Kreisarzt, Simmern.
Voss, M., Halle a. S., Leipzigerstr. 58.

Waelsch, Ludwig, Professor, Prag II, Olivagasse 10.
§ Wagner, Willy, Winter: Berlin W. 30, Motzstr. 74, Sommer: Harzburg.
* von Wahl, Arthur, St. Petersburg, Basseinaja 34.
von Watraszewski, Warschau, Ksiazecastr. 2.
Wechselmann, W., Sanitätsrat, Berlin W. 35, Lützowstr. 72.
* Weidenhammer, G. O., Stabsarzt a. D., Worms, Südanlagen 13.
Weidenfeld, Stefan, Privatdozent, Wien I, Tuchlauben 18.
§* Weik, Hermann, Posen, Stadtkrankenhaus.
Welander, Eduard, Professor, Stockholm, Skeppsbron 10.
* Wendt, H., Hannover, Prinzenstr. 1.
§* Werner, Emil, Frankfurt a. M., Bibergasse 5.
* Werther, Johannes, Oberarzt, Dresden-A., Viktoriastr. 14.
* Westberg, Friedrich, Hamburg, Hochallee 29.
Winckler, Georg, Dresden-A., Seestr. 19.
Windmüller, H., Breslau I, Ohlauerstr. 4.
* Winkler, M., Luzern, Alpenstr. 5.
§ Winter, F. C., Oberarzt beim Altmärk. Feld-Art.-Reg. 40, z. Z. Breslau XVI, Maxstr. 1.

* Winternitz, Rudolf, Professor, Prag, Wassergasse 11.
* Wisser, F., Lübeck, Breitestr. 16.
Witte, Paul, Posen, Berlinerstr. 14.
* Wolff, A., Professor, Straßburg i. E., Kaiser Friedrichstr. 5.
* Wolff, L., Karlsruhe i. B., Hirschstr. 17.
Wolff, M., Stettin, Breitestr. 35.
§ Wolfheim, Richard, Erfurt, Johannesstr. 178.
Wolfs, J., Sanitätsrat, Köln, Elisenstr. 32.
* Wolters, M., Professor, Rostock, Bismarckstr. 10.
Wossidlo, H. R., Berlin W. 10, Viktoriastr. 19.

Ybar, Carlos, Santiago (Chile), Augustinas 1674.

§* Zaubitzer, Hans, Essen-Ruhr, Markt 4.
Zeisler, Josef, Professor, Chicago, 100 State Street R. 813.
von Zeißl, Professor, Wien I, Operngasse 6.
* Zeller, Max, Stuttgart, Königstr. 35.
Zenovsky, Anton, Odessa, Sobornaja 2.
Zieler, Karl, Privatdozent, Oberarzt, Breslau XVI, Maxstr. 1.
* Zinßer, Ferdinand, dirigierender Arzt der Abteilung für Hautkranke an den städt. Krankenanstalten, Köln, Habsburgerring 14.

Als Gäste nahmen an dem Frankfurter Kongresse teil:

Albrecht, Professor, Frankfurt a. M., Dr. Senkenbergsches anatomisches Institut.
Ammelburg, Dr. phil., Höchst, Farbwerke Meister, Lucius Co.
Apolant, Professor, Frankfurt a. M., Bockenheimer Landstr. 109.
Axmann, Erfurt.
ten Brink, Berlin, Hautklinik der kgl. Charité.
Citron, Berlin, Klopfstockstr. 28.
Civatte, Paris, Boulevard Raspard 223.
Ehrlich, Geh. Ober-Medezinalrat, Frankfurt a. M., Westendstr. 62.
Fresenius, Dr. phil., Frankfurt a. M., Zeil 43.

Fromin, Kief.
Goldstein, Marienbad, Englischer Hof.
Hammer, Berlin-Rixdorf, Weserstr. 9pt.
Hinrichs, Düsseldorf, Akademisches Krankenhaus.
Hoffmann, Honululu, U. S. A.
Kanin, Mannheim, Rupprechtstr. 8.
de Kayser, Brüssel, Rue de Sablons.
Kluge, Berlin, Siebelstr. 9.
Landau, Wien I, Jasomirgottstr. 3.
Landsberg, Frankfurt a. M., Westendstr.
Lengefeld, Brandenburg a. H.
Lennhoff, Berlin SO., Schmidtstr. 37.
Marcus, Stockholm.
Massini, Basel, Spital.
Merz, Basel, St. Johannring 16.
Nickelsburg, Worms, Renzstr.
Philippson, Frl., Dr., Frankfurt a. M., Feldbergstr.
Plaut, München, Nußbaumstr. 7.
Putterlick, Prag, Ferdinandstr. 31.
Riebes, München, Badersr. 58.
Sachs, Professor, Frankfurt a. M., Institut für experimentelle Therapie.
Sippel, Professor, Frankfurt a. M., Epsteinerstr. 45.
Sokoloff, Moskau, Petrowska 19.
Strauß, Dr. phil., Frankfurt a. M., Liebigstr. 35.
Vieth, Dr. phil., Ludwigshafen a. Rh., Knoll & Co.
Werler, Sanitätsrat, Berlin, Königstr. 56/57.
Werner, Privatdozent, Heidelberg, Samariterhaus.

Verzeichnis der Mitglieder nach Wohnorten.

Aachen:	Beissel, J., Sanitätsrat, Kleinkölnstr. 18.
"	Dinkler, Max, Professor.
"	Feibes, Ernst, Augustastr. 51.
"	Lieven, W. A.
"	Paulus, Fritz, Hohestr. 22.
"	Schröder, Martin, Hochstr. 17.
"	Schumacher II, Karl, Sanitätsrat, Theaterstr. 20.
"	Schuster, Richard, Aureliusstr. 10.
"	Sträter, August, Boxgraben 56.
Altona:	Brinitzer, Eugen, Schulterblatt 139.
"	Du Mesnil de Rochemont, Professor, Schillerstr. 16.
Amsterdam:	Mendes da Costa, Professor, Römer Visscherstraat 45.
"	Verhagen, P., Thorbeckeplein 5.
Antwerpen:	François, Paul, Rue Biart 6.
Augsburg:	Raff, Julius, Grottenau D. 192.
"	Schmeck, Hermann, Karolinenstr. D. 44.
Barmen-Elberfeld:	Pistor, Ewald.
Basel:	Bloch, Bruno, Bürgerspital.
"	Meyer, Hans, Medizinische Klinik.
Berlin:	Alexander, Arthur, W. 35, Potsdamerstr. 116a.
"	Arndt, G., W. 30, Bambergerstr. 16.
"	Baum, Julius, W. 9, Potsdamerstr. 141.
"	Beer, Arthur, W. 35, Potsdamerstr. 76b.
"	Blaschko, A., Sanitätsrat, W. 35, Potsdamerstr. 105a.
"	Blumenthal, Franz, W. 10, Bendlerstr. 20.
"	Bruhns, C., Professor, W. 9, Potsdamerstr. 23a.
"	Buschke, A., Professor, W. 50, Kurfürstendamm 243.

Berlin: Frede, H., SW. 19, Krausenstr. 42.
" Gebert, Ernst, SW. 68, Lindenstr. 6.
" Grütering, Paul, N. 4, Chausseestr. 36.
" Halle, August, NW. 6, Luisenplatz 6.
" His, Wilh., Geh. Med.-Rat, Prof., NW. 40, Alexanderufer 1.
" Hoffmann, E., NW. 6, Schiffbauerdamm 29.
" Immerwahr, Robert, W. 35, Lützowstr. 60.
" Isaac, Hermann, NW., Karlstr. 19.
" Isaac, Rudolf, O. 27, Alexanderstr. 22.
" Jacobsohn, Max, C. 2, Königsstr. 37.
" Joseph, Max, W. 35, Genthinerstr. 5.
" Juliusberg, Fritz, W. 50, Augsburgerstr. 49.
" Köbner, A., C. 19, Seydelstr. 31.
" Kromayer, Ernst, Professor, W. 35, Lützowstr. 89/90.
" Ledermann, Reinhold, W. 8, Mohrenstr. 7/8.
" Lesser, Edmund, Geh. Med.-Rat, Prof., NW. 40, Roonstr. 12.
" Lesser, Fritz, W. 50, Tauenzienstr. 7.
" Lilienthal, Leo, NO. 18, Große Frankfurterstr. 107.
" Löhe, Heinz, Oberarzt, NW. 6, Königliche Charité.
" Lohnstein, Hugo, N. 24, Friedrichstr. 131b.
" Mankiewicz, Otto, NW. 9, Potsdamerstr. 134.
" Müller, Georg, J., SW. 12, Wilhelmstr. 98.
" Müller, Heinrich, W. 35, Potsdamerstr. 115.
" Nagelschmidt, Franz, W. 50, Tauenzienstr. 7b.
" Pielicke, Oskar, NW. 52, Rathenowerstr. 3.
" Pinkus, Felix, W. 9, Potsdamerstr. 7.
" Richter, Paul, C. 25, Münzstr. 28.
" Roscher, Kurt, Stabsarzt, SW. 61, Blücherstr. 10.
" Rosenthal, O., Sanitätsrat, W. 35, Potsdamerstr. 121g.
" Saalfeld, Edmund, NW. 40, Kronprinzenufer 4.
" Sklarek, Willy, NW. 6, Luisenstr. 64.
" Schindler, Karl, W. 30, Motzstr. 78.

Berlin: Schultz, Frank, W. 30, Motzstr. 54.
" Thimm, Paul, W. 9, Potsdamerstr. 7a.
" Wagner, Willy, W. 30, Motzstr. 74; im Sommer: Harzburg.
" Wechselmann, W., Sanitätsrat, W. 35, Lützowstr. 72.
" Wossidlo, H. R., W. 10, Viktoriastr. 19.
Bern: Bizzozers, Dermatologische Klinik.
" von Ins, A., Privatdozent, Spitalgasse 14.
" Jadassohn, J., Professor, Laupenstr. 53.
" Lewandowsky, F., Dermatologische Klinik.
" Rothe, Gartenstr. 9.
" Stein, Robert, Dermatologische Klinik.
Beuthen O/S.: Neisser, Paul, Bahnhofstr. 23.
Bielefeld: Daniels, W., Arndtstr. 2.
Bochum: Trostorff, Augustastr. 5a.
Bonn: Doutrelepont, J., Geh. Med.-Rat, Professor, Bachstr. 68.
" Grouven, C., Professor, Kronprinzenstr. 37.
Brandenburg a. d. H.: Lengefeld, Hans, Steinstr. 20.
Braunschweig: Janßen, Heinrich, Friedrich Wilhelmstr. 19.
" Sternthal, Alfred, Hennebergstr. 14.
Bremen: Hahn, F., Altenwall 5.
" Lühmann, Otto, Hutfilterstr. 6/8.
" Schirrmacher, Leo, Schlüsselkorb.
Breslau: Bartsch, Wilhelm, VI, Friedrich Wilhelmstr. 6.
" Baumm, Gustav, XVI, Maxstr. 1.
" Bruck, Karl, XVI, Maxstr. 22.
Chotzen, Martin, XVIII, Landsbergerstr. 1.
" Cohn, P., II, Neue Taschenstr. 25a.
" Epstein, Ferdinand, I, Albrechtstr. 51.
" Goldschmidt, Hugo, V., Gartenstr. 57.
" Hahn, Gerhard, V, Neue Schweidnitzerstr. 5.
" Harttung, Wilhelm, Professor, I, Ohlauer Stadtgraben 16.
" Heilborn, F., I, Junkernstr. 12.
" Kaiser, S., XVI, Maxstr. 1.
" Lasch, Otto, I, Ohlauerstr. 45.
" Loewenhardt, Felix, I, Karlstr. 1.

Breslau:	Meirowsky, E., XVI, Tiergartenstr. 42.
"	Neisser, Albert, Geh. Med.-Rat, Professor, Fürstenstr. 112.
"	Oppler, Paul, V, Gartenstr. 30.
"	Perls, Wilhelm, II, Gartenstr. 76.
"	Pürckhauer, Rudolf, XVI, Maxstr. 1.
"	Siebert, Conrad, XVI, Maxstr. 1.
"	Silber, Max, XIII, Kaiser Wilhelmstr. 18.
"	Schäffer, Jean, Professor, II, Gartenstr. 81.
"	Staub, A., V, Tauenzienstr. 14.
"	Steinschneider, XIII, Moritzstr. 15; im Sommer: Franzensbad i. B.
"	Urban, O., I, Ohlauerstr. 47.
"	Windmüller, H., I, Ohlauerstr. 4.
"	Winter, F. C., Oberarzt, XVI, Maxstr. 1.
"	Zieler, Karl, Privatdozent, Oberarzt, XVI, Maxstr. 1.
Bromberg:	Callomon, Fritz, Elisabethstr. 56.
Brünn:	Spietschka, Primärarzt,
Brüssel:	Bayet, Professor, Rue Bréderode 43.
"	De Keyser, Rue Thérèse 28.
"	Dubois-Havenith, Primärarzt, Rue du Gouvernement Provisoire 19.
"	Duhot, Robert, Duquesnoi 31.
Budapest:	Basch, E., Ordinarius, Franziskanerbazar.
"	Havas, A., Professor, V., Aulich-U. 4/6.
"	Huber, Alfred, VIII, Josef-Körut 26.
"	Ivanyi, Ernst, IV, Kalvinplatz 4.
"	Justus, Varoshazter 9.
"	Rona, S., Professor, VI, Vaczikörut 59.
"	Roth, Alfred, V, Bathory-G. 24.
"	Schein, Moritz, Bathory-U. 18.
"	Török, Ludwig, V, Alkotmany-U. 7.
Bukarest:	Petrini de Galatz, Rue Scaune 31.
Cannstatt:	Veiel, Geheimer Hofrat.
"	Veiel, Fritz, Königsstr. 10.
Cassel:	Ipsen, Wilhelmstr. 8.
Charlottenburg:	Bloch, Iwan, Berlinerstr. 152.
"	Heller, J., Privatdozent, Berlinerstr. 58

Charlottenburg: Lippmann, Adolf, Joachimsthalerstr. 8.
" Sklarek, Bruno, Kantstr. 150.
Chicago: Zeisler, Josef, Professor, 100 State Street R. 813.
Chemnitz: Lex, Alfred, Waisenstr. 1.
Christiania: Brunsgaard, E.
Cincinnati: Heidingsfeld, 19 W., 7. Street.
Cöln: Dreyer, Albert, Salomonsgasse 3/5.
" Fricke, Hans, Marine-Stabsarzt.
" Gottschow, Hans, Lindenthal, Gleuelerstr. 88.
" Haas, Ludwig, Cäcilienstr. 14/16.
" Kuznitzky, Martin, Mohrenstr. 26.
" Menzen, Jakob, Richmodstr. 13.
" Nothen, Heinrich, Lindental, Gleuelerstr. 88a.
" Spiegel, Adolf, Mohrenstr. 4.
" Schwann, August, Hohenzollernring 15.
" Wolfs, J., Sanitätsrat, Elisenstr. 32.
" Zinsser, Ferdinand, Habsburgerring 14.
Danzig: Dultz, Oscar, Langgasse 16.
" Schourp, Gustav, Dominikswall 13.
" Schucht, Arthur, Holzmarkt 12/14.
Darmstadt: Kocks, Leo.
Dortmund: Fabry, J., Oberarzt, Silberstr. 15.
" Kraus, Josef, Betenstr. 7.
Dresden: Galewsky, E., Christianstr. 21.
" Hentschel, Rudolf, A., Pragerstr. 18.
" Hopf, F. E., N., Striesenerplatz.
" Mann, C., A., Ferdinandstr. 5.
" Schmidt, Rudolf, Pragerstr. 9.
" Werther, Johannes, Oberarzt, A., Viktoriastr. 14.
" Winkler, Georg, A., Seestr. 19.
Düsseldorf: Baumann, Felix, Graf Adolfstr. 110.
" Bender, Max, Kreuzstr. 52.
" Cohn, Carl, Bismarckstr. 36.
" Eschweiler, L. W., Eckstr. 10.
" Pütz, Hermann, Sanitätsrat, Graf Adolfstr. 14.
" Stern, Karl, Marienstr. 3.
Duisburg: Kirsch, Heinrich, Düsseldorferstr. 23.
" Napp, Hermann, Marienstr. 5.

Elberfeld: von Broich. J., Luisenstr. 68.
" Eichhoff, P. J., Haus Eichenhof.
" Leven, Leonhard, Wortmannstr. 38.
Engers (Rhein): Hoffmann, Alfred, Oberarzt.
Erfurt: Lever, Alexander, Bahnhofstr. 4.
" Millitzer, P., Anger 57.
" Wolfheim, Richard, Johannesstr. 178.
Erlangen: Hauck, L., Privatdozent, Medizinische Klinik.
Essen-Ruhr: Rau, J., Theaterplatz 1.
" Schulze-Steinen.
" Zaubitzer, Hans, Markt 4.
Fiume (Ungarn): Tauffer, Emil, Hafenarzt.
Frankfurt a. M.: Baer, Th., Goethestr. 31.
" Becker, Ferdinand, Goethestr. 4/8.
" Bornemann, Willy, Zeil 72.
" Doctor, Ernst, Zeil 27.
" Fonrobert, Alexander, Goetheplatz 22.
" Foster, Wilhelm, Städt. Krankenhaus.
" Heller, Felix, Städt. Krankenhaus.
" Hertmanni, Paul, Vogelweidstr. 14.
" Herxheimer, Karl, Professor, Gärtnerweg 40.
" Hildebrand, Richard, Opernplatz 2a.
" Höhne, Fritz, Städt. Krankenhaus.
" Juliusberg, Max, Goethestr. 13.
" Kahn, Ferdinand, Roßmarkt. 5.
" Kaufmann, Rafael, Zeil 74.
" Knickenberg, E., Friedensstr. 5.
" Köhler, Georg, Städt. Krankenkaus.
" Kohn, Julius. Zeil 46.
" Opificius, Marie, Jahnstraße.
" Plass, Theodor, Sekundärarzt, Städt. Krankenhaus.
" Pohlmann, August, Zeil 51.
" Quinke, Geh. Med.-Rat, Professor.
" Reinhart, Albert, Städt. Krankenhaus.
" Sachs, Th., Goethestr. 23.
" Schmidt, Willy, Rüsterstr. 6.
" Schütz, Josef, Bornwiesenweg 6.
" Unger, Bruno, Städt. Krankenkaus.

Frankfurt a. M.: Werner Emil, Bibergasse 5.
Frankfurt a. O.: Pinner, Max, Oderstr. 31a.
Franzensbad i. B.: Steinschneider; im Winter: Breslau XIII, Moritzstr. 15.
Freiburg i. Br.: Bennetz, Ernst, Ringstr 1.
" Harter, J., Dermatologische Klinik.
" Jacobi, Eduard, Professor, Ringstr. 13.
" Kalmus, Dermatologische Klinik.
" Taege, Karl, Werderstr. 18.
Gent (Belgien): Lesseliers, Eduard.
Gießen: Jesionek, A., Professor.
Görlitz: Leyberg, J., Stadtkrankenhaus, Abteilung f. Hautkranke.
" Stein, S. L., Oberarzt, Jacobstr. 6.
" Ueberschär, Johann, Berlinerstr. 26.
Gotha: Bergmann, Ottomar, Am Hauptmarkt 2.
Graz: Neckermann, Josef, M., Hauptplatz 15.
" von Planner, Richard, Joanneumring 9.
" Polland, Rudolf, Dozent, Paulustorgasse 8.
" Schischa, A., Hauptplatz 4.
Greiz i. V.: Vollert, J., Gerichtsstr. 1.
Haag: Broers, I., Laan Copes van Cattenburch 18.
" Polano, Machiel, E., Hooigracht 14/15.
" Selhorst, S. B., Hooigracht 14/15.
Bad Hall, O.-Öst.: von Crippa; im Winter: Linz a. d. D., Landstr. 38.
Halle a. S., Kulisch, K. R. G., Burgstr. 35.
" Tomasczewski, Egon, Privatdozent, Medizinische Klinik.
" Voss, M., Leipzigerstr. 58.
Hamburg: Arning, E., Oberarzt, Klopstockstr. 18.
" Delbanco, Ernst, Ferdinandstr. 71.
" Hahn, R., Klopstockstr. 10.
" Meyersahm, Otto, Schauenburgerstr. 52.
" Philippsohn, A., Ernst Merckstr. 6.
" Westberg, Friedrich, Hochallee 100.
Hannover: Block, Felix, Bergmannstr. 9.
" Halle, Wilhelm, Ferdinandstr. 15 A.
" Hartmann, Cuno, Georgstr. 35.

Hannover: Sklarek, Max, Theaterstr. 14.
" Schattenmann, Wilhelm, Luisenstr. 1
" Wendt, H., Prinzenstr. 1
Harzburg: Wagner, Willy; im Winter: Berlin W. 30, Motzstr, 74
Heidelberg: Bettmann, Siegfried, Professor, Bismarckstr.
" Erb, W. H., Exzellenz, Wirkl. Geh.-Rat, Professor, Riedstr. 4.
" Niepelt, Universitäts-Hautklinik,
" Sack, Arnold, Bergheimerstr. 12.
Helsingfors: Karvonen, J. J., Professor, Oestaa Henrichsgatan 1 (Finnland).
Hirschberg i. Schl.: Chaussy, G.
Japan: Dohi, Professor, Tokio.
" Matsuura, W. Kyoto, Universitäts-Hospital.
" Sakurane, K., Professor, Osaka, Medizinische Hochschule.
" Sasakawa, Tokio-Shitaja, Okachimachi III, 58.
" Tsutsui, Y., Professor, Chiba.
Jassy (Rumänien): Demetriade, Professor.
Jena: Spiethoff, Bodo, Privatdozent.
Innsbruck: Merk, Ludwig, Professor, Dermatologische Klinik.
" Rusch, Paul, Dermatologische Klinik.
St. Johann a/Saar: Biringer, Fritz, Dudweilerstr. 1.
" Meyer, Otto, Kaiserstr. 30.
Kaiserslautern: von Linck, Oskar, Eisenbahnstr. 6.
Kairo: Guth, Hugo, Chareh el Bawaki audessus de the anglogerman Pharmacy; im Sommer: Karlsbad, Postgebäude-Marktplatz.
Karlsbad: Guth, Hugo, Postgebäude-Marktplatz; im Winter: Kairo, Chareh el Bawaki audessus de the anglogermann Pharmacy.
Karlsruhe i. B.: Rosenberg, Max, Douglasstr. 3.
" Schwab, Theodor, Westendstr. 61.
" Wolff, L., Hirschstr. 17.
Kiel: Bering, Friedrich, Privatdozent, Hospitalstr. 26.
" Klingmüller, Viktor, Professor, Karlstr. 22.
" Nicolai, Nicolaus, Privatdoz., Schloßgarten 14.

Kiel:	Runge, Alfred, Brunswickerstr. 29a.
"	Schirren, C., Schloßgarten 13.
"	Schultze, Bernhard, Holstenstr. 5.
Klausenburg:	von Marschalko, Professor.
Koblenz:	Salomon, Oskar, Schloßstr. 51.
Königsberg i. Pr.:	Caspary, J., Geh. Med.-Rat, Professor, Theaterstr. 5.
"	Jessner, S., Große Schloßteichstr. 1.
"	Paetow, Franz, Weißgerberstr. 2.
"	Scholtz, W., Professor, Steindamm 59/61.
Konstantinopel:	Hodara, Pera, Rue Kiblé 3.
Kopenhagen:	Ehlers, Professor, Laxegade 6.
"	Haslund, P., Nybrogade.
"	Rasch, C., Privatdozent, Nyvestergade 13.
Krakau:	von Borzęcki, Primarius, Florianigasse 33.
"	Reiss, W., Professor, Basztowa 25.
Lausanne:	Dind, Emile, Professor.
Leipzig:	Beier, E., Kurprinzstr. 12.
"	Bloch, Karl, Blücherstr. 21.
"	Danziger, Felix, Windmühlenstr. 49.
"	Dreysel, Max, Reichsstr. 25.
"	Friedheim, L., Privatdozent, Bosestr. 3.
"	John, F., Thomasgasse 7/9.
"	Kollmann, A., Professor, Montbéstr. 17.
"	Riecke, Erhardt, Professor, Kurprinzstr. 6.
"	Rille, J. H., Professor, Johannesplatz 1.
"	Voerner, Hans, Ritterstr. 1/3.
Liegnitz:	Loewenheim, Bruno, Baumgartstr. 6.
Linz a. D.:	von Crippa, Landstr. 38; im Sommer: Bad Hall (Oberösterr.).
Lodz:	Falk, Ludwig, Zachotnia 34.
"	Golc, S., Petrikauerstr. 86.
"	Jelnicki, St., Sw. Andrzeja 7.
London:	Pernet, George, W., 94, Harley Street.
Lübeck:	Fricke, Albert, Fleischhauerstr. 17.
"	Wisser, F., Breitestr. 16.
Luzern:	Winkler, M., Alpenstr. 5.
Magdeburg:	Brandt, A., Breiteweg 191.
"	Ortmann, Friedrich, Breiteweg 23.

Magdeburg: Schnabel, H., Alte Ulrichstr. 14.
Mainz: Müller, Hugo, Umbach 4.
" Roth, Friedrich, Kaiserstr. 8.
Mannheim: Lion, Viktor, M. 7, 2.
" Löb, Heinrich, O. 7, 12, Heidelbergerstr.
" Stern, Edmund, Planken E. 2, 18.
Marburg: Hübner, Hans, Bahnhofstr. 22.
Metz: Holzhäuser, Karl, Theaterplatz 2.
" Müller, Max, St. Theobaldwall 11.
" Schneider, A. L., Friedensstr. 2.
Moskau: Jordan, Artur, Stretenski Boulevard. Haus der Versicherungsgesellschaft Rossija, Quartier 9.
" Lanz, Alfred, Privatdozent, Miassnitzkaja Juschkoff per Haus „Rossija".
" Sokoloff, Petrowka 19.
" Speransky, N., Mochawaja 10.
Mülheim a. Rh.: Berger, Friedrich, Oberarzt, Berlinerstr. 8.
München: Barlow, K., Karlstr. 20.
" Eckstein, H., Franz Josefstr. 19.
" Falk, Gustav, Marienplatz 12.
" Herrmann, Hugo, Maximilianplatz 12.
" Heuck, W., Ziemßenstr. 1a.
" Letzel, Georg, Falkenturmstr. 5/2.
" von Notthaft, Freiherr, Privatdozent, Aumüllerstr. 10.
" Pöhlmann, August, Krankenhaus 1. d. Isar.
" Siebert, Friedrich, Barenstr. 58.
" Steinhäuser, Rudolf, Theresienstr. 36.
" Tempel, Richard, Residenzstr. 5.
München-Gladbach: Rau, Josef.
Münster i. W.: Doyé, J., Achtermannstr. 10.
New York: Fox, Howard, 616, Madison Avenue.
" Heimann.
" Klotz, G. Hermann, 130 W, 58. Street.
" Lustgarten, City 656, Madison Avenue.
Norwich (England): Taylor, Stephard, T., 88, Earlham Road.
Nürnberg: Epstein, E., Königsstr. 72.
" Neuberger, J., Kaiserstr. 35.

Nürnberg: Reichel, K., Hallplatz 19.
" Rodler, C., Bankgasse 2.
Odessa: Bernstein, J., Griechischestr. 20.
" Grünfeld, A. J., E. Katerinenstr. 2.
" Zenovsky, Anton, Sobornaja 2.
Olmütz: Löblowitz, J. S.
Paris: Gastou, 47, rue de Rome.
" Lévy-Bing, IXe, 8, Rue Henner.
" Murtry, Wood, Mc., Crédit Lyonnais.
" Thibierge, George, Rue des Mathurins 64.
St. Petersburg: Bormann, Sergius, Dermatologische Klinik der Großfürstin Helena Pawlowna.
" Hinze, Friedrich, Dermatologische Klinik der Großfürstin Helena Pawlowna.
" von Petersen, Exzellenz, Staatsrat, Professor, Krukow-Kanal 6, Quartier 67.
" Strauch, Philipp Deutsches Alexander Hospital 15, Linie IV.
" Terebinsky, Dermatologische Klinik, kaiserlich militär-medizinische Akademie.
" von Wahl, Arthur, Basseinaja 34.
Petoemboekan (Sumatra O.-K.): Baermann, Gustav, Central-Hospital.
Plauen i. V.: Reisner, Alois, Carolastr. 2.
Posen: Chrzelitzer, Wilhelm, Ritterstr 2.
" Stark, Karl, Viktoriastr. 11.
" Weik, Hermann, Städtisches Krankenhaus.
" Witte, Paul, Berlinerstr. 14.
Potsdam: Blanck, Siegfried, Nauenstr. 34a.
Prag: Bandler, Viktor, Karolinenthal, Königsstr. 13.
" Janovsky, Professor, II, Hopfenstockgasse 9.
" Kraus Alfred, Deutsche Dermatologische Klinik.
" Kreibich, Karl, Professor, I, Martinsgasse 4.
" Pick, F. J., Hofrat, Professor, II, Torgasse 11.
" Porges, Ferdinandstr. 37.
" Samberger, Fr., Privatdozent, II, Wenzelplatz 64.
" Slavik, Eduard, Obstmarkt 11.

Prag: Waelsch, Ludwig, Professor, II, Olivagasse 10.
" Winternitz, Rudolf, Professor, Wassergasse 11.
Reichenberg i. B.: Rau, Richard Altstädterplatz 4.
Riga: Eliasberg.
Rostock: Wolters, M., Professor Bismarckstr. 10.
Salzburg: Dornig, Josef, Direktor, Regierungsrat, Schwarzstr. 19.
Santiago (Chile): Ybar, Carlos, Augustinas 1674.
Schwerin i. M.: Kaestner, Hermann, Luisenplatz 2.
Simmern: Vollmer, E., Königl. Kreisarzt.
Stettin: Burmeister, J., Breitestr. 68.
" Krösing, Rudolf, Mönchenstr. 23.
" Lehmann, W., Falkenwalderstr. 138.
" Oppenheim, Alfred, Kohlmarkt 16/17.
" Scharff, Paul, Giesebrechtstr. 11.
" Wolff, M., Breitestr. 35.
Stockholm: Afzelius, A., Lutternsgatan 3.
" Moberg, Ludwig, Privatdozent, Karolinsches Institut.
" Möller, Magnus, Norrlandsgatan 13.
" Sederholm, E., Dozent, Regeringsgatan 28 A.
" Welander, Ed., Professor, Skeppsbron 10.
Straßburg i. E. Adrian, Karl, Privatdozent, Blaue Wolkengasse 13.
" Bollak, L., Blaue Wolkengasse 17.
" Gunsett, A., Hoher Steg 27.
" Hügel, Georg, Oberlinstr. 40.
" Oppenheimer, Eduard, Alter Weinmarkt 25.
" Schoenenberg, Hugo, Sebastian Brantpl. 7.
" Wolff, A., Professor, Kaiser Friedrichstr. 5.
Stuttgart: Hammer, Friedrich, Lindenstr. 12.
" Ries, Karl, Kanzleistr. 1.
" Tannhauser, Moritz, Friedrichstr. 52.
" Zeller, Max, Königstr. 35.
Teplitz i. B.: Falk, Emil, Schönau, Schulgasse 4.
" Federer, C., Rudolfsgasse 2.
Tetschen a. d. Elbe: Pollak, Julius, Gartenstr. 457.
Tübingen: Linser, Paul, Privatdozent, Medizinische Klinik.
Tula: Grüner, Iwan, Lomowsky, per Haus Platano.

Turin: Allgeyer, Viktor, Professor, Via Campana 37.
Varna (Bulgarien): Korabooff, Zl.
Warschau: Eliasberg, Isaak, Marszalkowska 111.
" Elsenberg, Rue Kotzebue 10.
" Hellin, Czysta 6.
" Kozerski, Adolf, Hortensja 4.
" Malinowski, Felix, Mazowiecka 4.
" von Sachs, E., Krutschastr. 47a.
" von Watraszewski, Ksiazecastr. 2.
Weimar: Kooh, H., Buttelstedterstr. 3.
Weißer Hirsch bei Dresden: von Düring, Ernst, Professor, Thielaustr. 12.
" Frohwein, Fritz.
Wien: Brandweiner, A., IX, Alserstr. 4, Allgemeines Krankenhaus.
" Ehrmann, IX, Kolingasse 9.
" Finger, E., Professor, I, Spiegelgasse 10.
" Freund, Leopold, Privatdozent, VIII, Skodagasse 8.
" Goldschmidt, Richard, VI, Corneliusgasse 2.
" Grosz, Siegfried, I, Bognergasse 7.
" Hochsinger, Karl, I, Teinfaltstr. 4.
" Kren, Otto, IX/3, Schwarzspanierstr. 15.
" Kyrle, Josef, Klinik für Syphiliskranke. (Prof. Finger.)
" Luithlen, Friedrich, Privatdozent, I, Hansenstr. 3.
" Mucha, V., IX, Alserstr. 4, Allgem. Krankenhaus.
" Müller, Rudolf, Klinik für Syphiliskranke. (Prof. Finger.)
" Nobl, G., IX, Lichtensteinstr. 2.
" Oppenheim, M., Privatdoz., I, Schottenring 28.
" Pezzoli Karl, IX, Garelligasse 3.
" Pick, W., I, Kohlmarkt 11.
" Pranter, Viktor, VI/3, Gumpendorferstr. 16.
" Reines, Siegfried, IV, Favoritenstr. 40.
" Reitmann, Karl, Klinik für Hautkranke. (Prof. Riehl.)

Wien: Riehl, G., Professor, VIII, Alserstr. 37.
" Sachs, Otto, I, Annagasse 1.
" Spiegler, Eduard, Professor, I, Ebendorferstr. 10.
" Scherber, G., IX, Lazarettgasse 12.
" Schiff, Professor, I, Maximilianstr. 13.
" Schramek, Max, II/I, Novaragasse 21.
" Ullmann, Karl, Privatdozent, I, Judenplatz 5.
" Volk, Richard, IX, Alserstr. 4, Allgem. Krankenhaus.
" Weidenfeld, Stefan, Privatdozent, I, Tuchlauben 18.
" von Zeißl, Professor, I, Operngasse 6.

Wiesbaden: Bender, Ernst, Taunusstr. 12.
" Bockhart, Max, Wilhelmstr. 10.
" Fendt, Heinrich, Bahnhofstr. 20.
" Flügel, K., Bahnhofstr. 10.
" Gutmann, C., Luisenstr. 22.
" Hoffmann, Curt, Große Burgstr. 16.
" Manski, Kasimir, Mühlgasse 11.
" Müller, Julius, Friedrichstr. 16.
" Münchheimer, Felix, Friedrichstr. 3.
" Touton, Karl, Professor, Friedrichstr. 20.

Worms: Weidenhammer, G. O., Stabsarzt a. D., Südanlagen 13.

Würzburg: Matterstock, G. K., Professor, Theaterstr. 6.
" Seifert, Professor, Ludwigstr. 28.

Zagreb (Agram): von Masek, Karl, Samostanska Ulica 16.
" Schwarz, Königl. Sanitätsrat, Zrinjevak 10.

Zürich: Heuß, Ernst, Privatdozent, Theaterstr. 6.
" Kreis, Privatdozent, Bahnhofstr. 92.
" Tièche, M., I, Olgastr. 6.

Zwickau: Geyer, L., Schumannstr. 5.

Sitzungsberichte.

Erste Sitzung.

Montag, den 8. Juni 1908, vormittags 9 Uhr.

Vorsitzende: Herr Veiel sen.-Cannstatt und
Herr Neisser-Breslau.

Hofrat Prof. Pick:

Hochverehrte Versammlung!

Es gereicht mir zu hoher Ehre, namens der Deutschen Dermatologischen Gesellschaft Sie herzlichst zu begrüßen und meiner Freude Ausdruck zu geben, daß Sie sich in so großer Zahl an dem 10. Kongreß der Deutschen Dermatologischen Gesellschaft beteiligen.

Es waltet ein Glücksstern über den Kongressen der Deutschen Dermatologischen Gesellschaft, wenigstens in dem letzten Dezennium.

Als wir uns in Sarajewo versammelten, erweckte die hochinteressante Stadt und auch das Land wegen der daselbst so verbreiteten endemischen Syphilis und Lepra großes Interesse. Die Verhandlungen standen vorwiegend im Zeichen der physikalischen Behandlungsmethoden.

In Bern befand sich der Kongreß unter dem Einfluß der Entdeckung der Syphilisspirochäte und auch in diesem Jahre hier werden wir der schönen Erfolge der Entdeckung der Serodiagnostik teilhaftig sein.

Außer diesen glücklichen Verhältnissen ist es aber auch die Örtlichkeit, welche Veranlassung gegeben hat, daß die Teilnahme an unserem Kongresse eine so außerordentlich lebhafte ist. Wir sind glücklich darüber, daß wir Frankfurt als den Ort des Kongresses wählen konnten und verdanken dieses dem freund-

lichen Anerbieten und der großen Bereitwilligkeit unseres verehrten Kollegen Herrn Professor Herxheimer, der sich der großen Mühe unterzogen hat, die Vorbereitungen zu diesem Kongresse in einer verhältnismäßig kurzen Zeit durchzuführen. Seiner Energie haben wir es zu danken, daß wir heute hier versammelt sind, und ich bin überzeugt, daß wir in dieser herrlichen Stadt mit ihren großartigen Einrichtungen und Instituten, die zu einem großen Teil durch die Wohltätigkeit und Freigebigkeit Privater zustande gekommen sind, ebenso glückliche Erfolge erzielen werden wie in den vorhergehenden Kongressen. Ich sehe den Verhandlungen mit diesem Vertrauen entgegen und kann schon heute nicht unterlassen, Herrn Professor Herxheimer für seine große Mühewaltung herzlichst zu danken.

Ich eröffne hiermit den X. Kongreß der Deutschen Dermatologischen Gesellschaft und bitte Herrn Professor Herxheimer, die weitere Leitung des Kongresses zu übernehmen.

Prof. Herxheimer:

Hochansehnliche Versammlung!

Als vor nicht ganz Jahresfrist seitens des Vorstandes der Deutschen Dermatologischen Gesellschaft die Aufforderung an mich erging, die 10. Tagung des Dermatologischen Kongresses in Frankfurt a. M. zu organisieren, da empfand ich die Übernahme dieser Vorbereitung als ein Wagnis, als ein besonderes Wagnis nach der ausgezeichneten Organisation des Berner Kongresses. Aber, meine Herren, es war auch eine große Ehre für uns Frankfurter und speziell für mich, daß dieser Kongreß in unseren Mauern tagen sollte, zum ersten Male, abgesehen von dem Ausflug nach Sarajewo, in einer Nicht-Universitätsstadt. Nun hat Frankfurt a. M. eine dermatologische Vergangenheit, auf die es stolz sein kann. Das Büchlein, das wir Ihnen gewidmet haben, zeigt Ihnen, daß wir hier bereits im Mittelalter ein den damaligen Verhältnissen entsprechendes Heim für Lepra, Krätze und andere Hautkranke hatten, und daß die Behandlung der Hautkrankheiten mit an erster Stelle stand. Aber auch die moderne Dermatologie hat hier in Frankfurt relativ frühzeitig festen Fuß gefaßt. Sie werden Gelegenheit haben, die hiesige dermatologische Klinik eingehend zu

besichtigen. Viele von Ihnen kennen einzelne Gebäude schon, denn hier tagt zweimal im Jahre eine Versammlung südwestdeutscher Fachgenossen, deren Organisation das Interesse weiterer Kreise hervorgerufen hat. Ich erlaube mir hierbei noch Ihr spezielles Augenmerk zu lenken auf die dermato-therapeutische Ausstellung, die Herr Dr. Fresenius der Stadt gestiftet hat und die als Dauerausstellung gedacht und bestimmt ist. Obwohl die Ausstellung erst ein Bruchstück ist, werden Sie schon danach leicht ermessen können, wie weit dieselbe geeignet ist, dem jungen Arzt in seiner dermatologischen Ausbildung wichtige Stütze und Hilfe zu sein.

Wir tagen nicht unter so günstigen Auspizien wie der Berner Kongreß. Damals waren es zwei große voraufgegangene Entdeckungen, die geeignet waren, die Lehre von der Syphilis fundamental umzugestalten: die Entdeckung der Syphilisspirochäte und diejenige der Übertragbarkeit der Syphilis auf Tiere. — Aber auch diesmal ist, wie schon der Herr Vorredner gesagt hat, eine wichtige Entdeckung zu besprechen, ich meine die von Wassermann inaugurierte und von Wassermann, Neisser und Bruck erstmalig ausgeführte Serodiagnostik der Lues. Sie werden Gelegenheit haben, hierüber im Verlaufe des Kongresses Ihre Meinungen auszutauschen.

Leider haben wir den Verlust einer Reihe von Kollegen zu beklagen. Es sind gestorben: Gay, Putzler, Wigardh, Baptista, Glück, Stobwasser, Lassar, Mracek, Balmanno Squire; von nichtdeutschen Dermatologen: M'Call Anderson, Taylor, Polotebnow, Thin, Doyon. Ich bitte Sie, sich zu Ehren der Verblichenen zu erheben. — Eine größere Anzahl von Mitgliedern ist durch zwingende Gründe verhindert worden, an unserer Tagung teilzunehmen; es sind dies die Herren: Klotz, Harttung, Sachs, Doutrelepont, Heidingsfeld, Klingmüller, Scholtz, Pinkus, Démétriade, Leven, Bennetz, Rille, Matzenauer, Neuberger, Moberg, Malinowski, Wälsch. Sie alle haben dem Kongreß ihre herzlichsten Glückwünsche übersandt.

Als Ehrengäste beehren wir uns, Herrn Oberbürgermeister Adickes als Vertreter der Stadt Frankfurt, Herrn Kreisarzt Dr. Fromm als Vertreter des Polizeipräsidiums und der Regierung, Herrn Geh. Kommerzienrat Dr. Gans als Vertreter

des Physikalischen Vereins und der Senckenbergischen Naturforschenden Gesellschaft, Herrn Geh. Ober-Medizinalrat Prof. Dr. Ehrlich als Vertreter der wissenschaftlichen Vereinigung der Krankenhausärzte und Herrn Prof. Edinger als Vertreter des Ärztlichen Vereins herzlichst zu begrüßen.

Und nun, meine Herren, rufe ich Ihnen zu: „Herzlich willkommen!" Mögen Sie sich bei uns wohlfühlen und mögen unsere Verhandlungen recht fruchtbringend sein! Aber es ist eine große Zahl von Vorträgen angemeldet, und ich möchte daher schließen mit den Worten des großen Frankfurters:

Im Grenzenlosen sich zu finden,
Wird gern der einzelne verschwinden,
Da löst sich jeder Überdruß:
Statt heißen Wünschen, wildem Wollen,
Statt läst'gem Fordern, strengem Sollen,
Sich aufzugeben ist Genuß!

Oberbürgermeister Adickes:

Meine sehr geehrten Herren!

Nach den freundlichen Worten des Herrn Vorsitzenden hätte ich eigentlich mehr Neigung zu verschwinden, aber es liegt mir doch am Herzen, Ihnen den Willkommengruß der Stadt Frankfurt darzubringen. Es ist nicht nur die allgemeine Teilnahme an der medizinischen Wissenschaft, die uns verbindet. Die städtischen Krankenhäuser haben infolge der großen Ansammlung von Menschen unter den Wohlfahrtseinrichtungen eine große Rolle übernommen. Ärzte und Stadt gemeinsam haben daran gearbeitet, daß es nicht nur Heilstätten der menschlichen Erkrankungen, sondern auch Pflegestätten der Wissenschaft geworden sind, und in diesem Sinne verbindet Stadt und Wissenschaft ein besonderes, inniges Band. Ich heiße Sie alle daher im Namen der Stadt, die Ihnen Dank dafür sagt, daß Sie so zahlreich erschienen sind, herzlich willkommen! Ich hoffe, daß Sie sich wohl bei uns fühlen werden, und daß die Erinnerung, die Sie an Frankfurt zurücknehmen, eine recht angenehme sein wird. Vielen Dank und nochmals willkommen!

Kreisarzt Dr. Fromm:

Meine Herren!

Der Herr Polizeipräsident hat mich beauftragt, Ihnen seinen Dank auszusprechen für die freundliche Einladung, gleichzeitig aber auch sein Bedauern zum Ausdruck zu bringen, daß er verhindert ist, persönlich unter Ihnen zu erscheinen. Es ist mir eine besondere Freude, mit seiner Stellvertretung beauftragt zu sein und Ihnen an seiner Statt den Gruß der Regierung zu überbringen, Meine Herren! Ihre Tagesordnung ist eine sehr reiche und wir sehen aus ihr, was deutscher Fleiß und deutsche Wissenschaft in den letzten Jahren auf dem Gebiete der Medizin, ganz speziell in der Dermatologie geleistet hat, ganz besonders aber ist die Tagesordnung des morgigen Tages geeignet, die allgemeine Aufmerksamkeit, nicht nur der Fachgenossen, sondern auch weiterer Kreise auf sich zu ziehen. Ist doch die Bekämpfung der Geschlechtskrankheiten, dieser furchtbaren Volksseuche, eine der vornehmsten Aufgaben, die dem Staate und den Ärzten erwachsen sind. Beide sollen und wollen Hand in Hand arbeiten, um diese Feinde der Kultur und der Menschheit zu unterdrücken. Und so hoffe ich, daß die Vorträge und Erörterungen des morgigen Tages neue Bahnen eröffnen werden, Bahnen, auf denen es gelingen möge, der Seuche Herr zu werden, ihre Erkennung zu erleichtern und ihre Folgen abzuschwächen.

Ich gebe ferner dem Wunsche Ausdruck, daß dieser Kongreß, der von Ihrem Herrn Geschäftsführer so ausgezeichnet vorbereitet ist, sich seinen Vorgängern würdig anschließen und reiche Förderung für Wissenschaft und Praxis bringen möge.

Geh. Kommerzienrat Dr. phil. Gans:

Sehr geehrte Herren!

Die wehenden Fahnen auf diesen Gebäuden haben bereits symbolisch das zum Ausdruck gebracht, was ich die Ehre habe, durch einen herzlichen Willkommengruß seitens der Senckenbergischen Naturforschenden Gesellschaft und des Physikalischen Vereins Ihnen zu wiederholen. Beiden Gesellschaften würde es zur großen Genugtuung gereichen, wenn Ihre Zeit es Ihnen gestattet, einen Blick auf unsere Sammlungen und unsere Lehr-

und Forschungsstellen zu werfen. Sie werden dann gewiß wahrnehmen, daß wir hier nicht nur prachtvolle Gebäude haben, sondern auch im Innern alles getan ist, sie zu Stätten echt wissenschaftlicher Forschung und Belehrung auszugestalten. Wir freuen uns, eine so große Zahl von Ärzten hier begrüßen zu können, denn wir sind uns wohl bewußt, welche großen Dinge wir der Medizin schulden. War es doch ein Frankfurter Arzt, Joh. Christian Senckenberg, der 1763 unserer Stadt eine Stiftung vermachte, die bestimmt war, wissenschaftliche Institute wie Anatomie, Bibliothek, Botanischer Garten, in Anlehnung an das von ihm errichtete Hospital zu gründen und zu unterhalten. Im Laufe der Zeit haben sich dann die verschiedenen Zweige der Wissenschaft in solchem Maße entwickelt, daß ihre ausgiebige Pflege eines weiteren Rahmens bedurfte. So gingen aus der Senckenbergischen Stiftung die Senckenbergische Naturforschende Gesellschaft und der Physikalische Verein hervor als Pflegestätten der beschreibenden und der angewandten Naturwissenschaften. Die Begründer dieser unserer naturwissenschaftlichen Institute waren meist Frankfurter Ärzte und noch heute wirken eine große Anzahl Frankfurter Ärzte in unseren Verwaltungen.

So hat sich in unserem engen Kreis das bestätigt, was die Geschichte der Entwickelung der Naturwissenschaften uns lehrt: daß vorzugsweise die Mediziner die Pfleger der naturwissenschaftlichen Forschung in früheren Zeiten gewesen sind. Den Dank für solche vielhundertjährige Förderung tragen Physik und Chemie in unseren Tagen ab, durch die Hilfsmittel, welche sie der medizinischen Forschung in den Waffen zur Erkennung und Bekämpfung der Krankheiten in reichem Maße liefern.

Gerade das von Ihnen, sehr verehrte Herren, gepflegte Spezialgebiet hat, wenn ich mich nicht täusche, durch tief durchdachte Anwendung jener Hilfsmittel besonders glänzende Triumphe erzielt.

So möge es denn, sehr geehrte Herren, ein günstiges Omen für die Erfüllung meiner Wünsche auf einen guten Verlauf und für die wissenschaftlichen Resultate dieser Tagung sein, daß der 10. Kongreß der Deutschen Dermatologischen Gesellschaft an einer Stätte tagt, die der Pflege der physikalischen und chemischen Wissenschaften geweiht ist!

Geheimrat Ehrlich:

Meine verehrten und lieben Kollegen!

Ich möchte Sie im Namen der neugegründeten Vereinigung der Ärzte des Städtischen Krankenhauses hier begrüßen. Es ist diese neueste Begründung kein Spiel des Zufalls, sondern eine notwendige Folge der Umwandlungen, die sich im Städtischen Krankenhause dank der weitsichtigen Bereitwilligkeit und großherzigen Förderung unseres allverehrten Herrn Oberbürgermeisters in den letzten Jahren vollzogen hat. Wenn man vor 10 Jahren nach Sachsenhausen kam, so fand man ja da ein sehr schönes und gutgeleitetes Krankenhaus, aber es war ein Krankenhaus im alten Stil, das den gesteigerten Anforderungen der Neuzeit nicht mehr genügen konnte. Wie ist das jetzt anders geworden! Das große Terrain in der Gartenstraße ist mit den verschiedensten Abteilungen und Instituten besetzt, Institute, die den differenten Spezialfächern gewidmet sind, und die es sich angelegen sein lassen, jedes für sich, das große Ganze, das sie vereinigt, die medizinische Wissenschaft, zu fördern.

Nun, meine Herren, die Gründung des Vereins der Krankenhausärzte ist eben eine Folge dieser großartigen Veränderungen und ein Zeichen der Zusammenfassung und Zusammengehörigkeit der verschiedenen medizinischen Spezialfächer. Denn wir alle, wir Vertreter eines Spezialfaches, fühlen uns doch als Glieder eines großen Ringes, dem die Medizin am Herzen liegt, und der mit ganz besonderem Interesse alles verfolgt, was sich auf diesem Gebiet vollzieht. Haben uns doch gerade die letzten Jahre große Umwälzungen gebracht, die weite Perspektiven für die Medizin eröffnen und an denen auch Deutschland in hohem Maße beteiligt ist: Schaudinn und seine Schüler, Neisser und dann mein verehrter Freund und Mitarbeiter Wassermann haben einen hervorragenden Anteil an diesem Ausbau der Medizin!

In diesem Sinne begrüße ich Sie und hoffe, daß die diesjährige Tagung der Deutschen Dermatologischen Gesellschaft der medizinischen Wissenschaft zu ganz besonderem Nutzen gereichen wird und daß Sie sich gern der Tage, die Sie in Frankfurt verlebt haben, zurückerinnern werden!

Prof. Edinger:

Hochverehrte Herren Kollegen!

Frankfurts Ärzteschaft hat mich hierher geschickt, Sie herzlich zu begrüßen! Frankfurts Ärzte haben früher als irgend eine andere Ärzteschaft erkannt, wie wichtig es für die Medizin ist, wenn Wissenschaft und Praxis Hand in Hand gehen. Sein ärztlicher Verein hat die Fahne ernster wissenschaftlicher Arbeit immer besonders hoch gehalten. Unter die Zahl seiner besten Mitglieder hat er allzeit den Mann gerechnet, der hier zuerst gezeigt hat, daß es eine wissenschaftliche Dermatologie geben kann, den trefflichen Dr. Salomon Herxheimer, der leider nicht mehr unter uns weilt. Wir waren wohl auch der erste Verein, der sich einen Spezialisten zum Vorsitzenden gewählt hat, denn gerade hier, wo so tüchtige wissenschaftliche Arbeiter zu allen Zeiten gesessen haben, hat man früh erkannt, daß die Fülle der Arbeit nicht mehr überall von einzelnen geleistet werden konnte. Man sah ein, warum auf Grund der zahlreichen Entdeckungen und Neuerungen im Gebiet der Medizin ihre verschiedenen Zweige sich immer mehr spezialisiert haben, eine Tatsache, die von der Frankfurter Ärzteschaft durchaus begünstigt wurde. Frankfurt war in der Tat der einzige Platz Deutschlands, wo man dieser wichtigen Bewegung nicht entgegengetreten ist, sondern sie gefördert hat. Als Präsident dieses Vereins begrüße ich Sie nochmals und herzlichst!

---

1. Herr **Ehrlich**-Frankfurt a. M.: **Über moderne Chemotherapie.**

Hochverehrte Anwesende!

Es gereicht mir zur großen Freude, daß ich aufgefordert bin, vor Ihnen über die moderne Strömung der Chemotherapie einen Bericht zu erstatten. Wie Sie wissen, haben mich derartige Fragen seit mehr als 25 Jahren immer und immer wieder in Anspruch genommen und habe ich in den letzten 5 Jahren anläßlich der Trypanosomenerkrankungen, die ja durch die Art der Erreger mit den syphilitischen Prozessen nach vielen Richtungen Verwandschaft zeigen, eingehende Studien angestellt,

die mich allerdings wesentlich andere Wege wiesen, als sie von der damals herrschenden Pharmakologie eingeschlagen worden waren. Durch die vitalen Färbungen war ich zur Überzeugung gedrängt, daß die übliche Fragestellung zwischen „Konstitution und Wirkung" eine viel zu enge sei und daß es notwendig wäre, als ein vermittelndes Agens die distributiven Gesetze zu erforschen.

Daß irgend eine Substanz auf ein bestimmtes Organ, z. B. das Gehirn, oder auf einen Parasiten nur dann wirken kann, wenn sie von ihnen gespeichert wird, ist eine fast selbstverständliche Vorstellung, die sich andeutungsweise bis in die ältesten Vorzeiten der Heilkunde verfolgen läßt. Sprach doch ein mittelalterlicher Forscher direkt davon, daß die Arzneimittel gewisse Spiculae haben müssen, mit denen sie sich an die Organe anheften. Eine praktische Rolle hat aber dieses Axiom in der modernen Pharmakologie nicht gespielt.

Meine Gegner werfen mir nun vor, daß das, was ich beabsichtige, etwas ganz Selbstverständliches wäre und nicht vieler Worte bedürfe. Aber, meine Herren, in der Wissenschaft handelt es sich nicht um Worte, sondern um Taten und Arbeiten. Wenn König Heinrich IV. den Ausspruch tat, daß jeder Bürger in seinem Lande Sonntags ein Huhn im Topf haben sollte, so war das ja edel und schön gedacht, viel wichtiger wäre es aber gewesen, wenn er praktisch etwas getan hätte, um diesen Wunsch der Verwirklichung näherzubringen. Ein jedes Axiom hat überhaupt nur dann einen Zweck, wenn es durch Arbeit in Nutzen umgesetzt wird und man es nicht tief wie in einem Schrein verborgen hält. Solches war aber der Fall bei der Pharmakologie, die erst in den allerletzten Jahren angefangen hat, sich der Notwendigkeit zu fügen und das Verankerungsprinzip, das in der Immunitätslehre schon lange Jahre eine Rolle spielt, anzuerkennen und dementsprechend ihre Arbeitsrichtung zu modernisieren.

Ich darf wohl für mich das Verdienst in Anspruch nehmen, daß ich als erster von der Notwendigkeit, die Therapie vom distributiven Standpunkte aus zu betreiben, mich leiten ließ. Diese Anschauung ist auch die Quelle der Seitenkettentheorie geworden, von der auch die Gegner mir zugestehen müssen, daß sie auf den Gang der modernen

Immunitätsforschung einen sehr erheblichen Einfluß ausgeübt hat. Die Immunitätslehre hat uns gezeigt, daß die immunisatorischen Reaktionsprodukte — Antitoxine, bakteriotrope Substanzen — von den Bakterien oder deren Sekretionsprodukten mit Hilfe spezifischer Gruppierungen fest verankert werden. So sind auch leicht die spezifischen Heilwirkungen, die wir mit Hilfe der Antikörper erzielen, zu verstehen. Wenn wir z. B. mit einer Reihe von Bakterienseris Heilerfolge erzielen können, so ist das sehr leicht verständlich. Die in den betreffenden Seris enthaltenen Schutzstoffe, seien es solche vom Ambozeptorentypus oder solche vom Opsonintypus, finden im infizierten Organismus einzig und allein in dem Bacterium, nicht aber in den Geweben selbst ihre Angriffsorte. Es sind diese Antikörper ausschließlich „parasitotrop", nicht „organotrop", und so kann es nicht wundernehmen, daß sie nach Art von Zauberkugeln ihr Ziel selbst aufsuchen. Auf diese Weise erkläre ich auch die zum Teil wunderbaren Heilerfolge dieser Richtung.

Es ist daher eo ipso selbstverständlich, daß die Serummethode ceteris paribus eben durch die reine Parasitotropie der Heilstoffe jedem anderen Heilmodus überlegen sein muß.

Aber, meine Herren, dieser Weg der Antikörpererzeugung ist eben nur bei einem Teil der Infektionskrankheiten zu erreichen; bei einer großen Reihe von Infektionen, und zwar insbesondere wohl solchen mit höher organisierten Parasiten ist die Erzielung einer starken und länger andauernden Immunität nur außerordentlich schwierig zu erreichen. Es gilt dieses von der Malaria und wohl auch von den Trypanosomenerkrankungen. Bei diesen Krankheiten wird es notwendig sein, chemische Mittel ausfindig zu machen, die den Parasiten zur Abtötung bringen. Daß solches im Prinzip möglich ist, ist ja sicher durch die Chininbehandlung der Malaria einerseits, durch die Quecksilberbehandlung der Syphilis andererseits erwiesen.

Aber, meine Herren, wir werden uns klar machen müssen, daß im allgemeinen diese Aufgabe eine kompliziertere ist, als die der Serumtherapie. Alle diese Stoffe stellen, im Gegensatz zu den Antikörpern, differente Substanzen dar, die auf den Organismus schädliche Wirkungen auszuüben im stande sind.

Wenn man solche Mittel einem kranken Organismus gibt, so wird immer eine Verteilung stattfinden müssen zwischen der Parasiten- und der Organschädigung. Solche „Zentralschüsse", wie sie die bakteriellen Antiprodukte gestatten, sind hier nicht mehr möglich, sondern wir werden uns bewußt sein müssen, daß alle diese Mittel immer und immer außer den Bakterien auch andere Teile des Körpers treffen und schädigen können.

Wenn wir also im Sinne der modernen Pharmakologie diese Aufgabe erweitern wollen, so heißt das nichts anderes, als daß wir „zielen" lernen, und zwar „durch chemische Variationen" zielen lernen! Sie werden hier vielleicht auch an schwer zu erfüllende Möglichkeiten denken, und ich darf daher wohl mit einigen Worten an der Hand eines Beispiels exemplifizieren, wie ich mir das ungefähr vorstelle.

Bei dem großen Interesse, welches die Atoxyltherapie in den letzten Jahren gewonnen hat, darf ich meine Betrachtungen wohl an dieses anknüpfen. — Wie Sie wissen, hatte Bechamp schon vor Jahrzehnten bei der früheren Fuchsindarstellung, bei der Anilin mit Arsensäure verschmolzen wurde, ein Produkt ausfindig gemacht, das später von den „Vereinigten Chemischen Werken" als „Atoxyl" der Medizin zugänglich gemacht wurde. Bechamp und auch die „Vereinigten Chemischen Werke" faßten dieses Produkt auf als ein „Arsensäureanilid". Solche Anilide sind aber Substanzen, die chemischen Eingriffen recht schwer zugänglich sind, und mit denen daher im Sinne einer möglichst vielfältigen chemischen Variation wenig anzufangen ist. Dagegen war für diese ein weites Feld eröffnet, als ich in Gemeinschaft mit Dr. Bertheim zeigte, daß die Konstitution dieser Substanz eine durchaus andere sei, daß in ihr der Arsensäurerest nicht locker am Stickstoff haftet, sondern relativ fest an den Benzolkern gebunden sei. Nach unseren Feststellungen stellt die Verbindung nichts anderes dar, als ein Amidoderivat der Phenylarsinsäure. Die Bildung der Bechampschen Substanz entspricht also genau dem Prozeß, der eintritt, wenn schwefelsaures Anilin geschmolzen wird. Es wandert dann der Schwefelsäurerest in die Parastellung zur Amidogruppe und entsteht die „Paramidobenzolsulfosäure", die als Sulfanilsäure bezeichnet wird. Wir

bezeichnen daher auch die Bechampsche Substanz als „Arsanilsäure" und werden diese Bezeichnung im folgenden an Stelle des Phantasienamens „Atoxyl" benutzen.

Durch die Feststellung der Konstitution war nun die Möglichkeit gegeben, zu einer ungezählt großen Reihe neuer Verbindungen zu gelangen, die alle den Rest einer organisch gebundenen Arsensäure enthalten. Man konnte die verschiedensten Verbindungen in den Ammoniakrest einführen, man konnte die Verbindung acetylieren, man konnte sie mit den verschiedensten Säureresten vereinigen, man konnte sie mit Aldehyden kuppeln. Man kann sie ferner mit Hilfe von Nitrit diazotieren und von dieser Diazoverbindung ausgehend eine geradezu ungezählte Reihe arsenhaltiger Azofarbstoffe herstellen. Man konnte, ausgehend von der Diazoverbindung, durch bekannte chemische Maßnahmen die Chlor-, die Jod-, die Cyanverbindung der Phenylarsinsäure erzeugen, und außerdem eine Reihe von Homologen des Atoxyls erzielen, indem man an Stelle des Anilins andere aromatische Aniline, Methyl- und Dimethylanilin der Verschmelzung mit Arsensäure unterwarf. Wir haben im Laufe der Zeit im Georg Speyer-Hause unter Beihilfe von Herrn Dr. Kahn, sowie Herren Dr. Bertheim und Schmitz eine sehr große Reihe derartiger Verbindungen hergestellt und mit Hilfe von Herren Dr. Browning, Dr. Röhl und Fräulein Gulbransen biologisch geprüft.

Es hat sich hierbei gezeigt, daß je nach den verschiedenen Eingriffen und Umformungen der Arsanilsäure die Verbindung nach Belieben entgiftet oder giftiger gemacht werden kann. Wenn ich die Toxizität des arsanilsauren Natrons als 1 bezeichne, so kann die Toxizität gewisser Produkte 20 mal geringer, die anderer Derivate 60—70 mal höher sein. Oder in anderen Worten, wenn vom arsanilsauren Natron 1 cm der $^1/_2$ %igen Lösungen für eine Maus von 20 g Körpergewicht als eine hohe Dosis gelten muß, haben wir Substanzen dargestellt, die so entgiftet waren, daß wir 6 bis 10%ige Lösungen injizieren konnten, während unsere am meisten toxischen Körper noch in Konzentrationen von 1 : 15000 den Tod herbeiführen. Wir haben also eine Skala von verschiedenen Verbindungen dargestellt, deren Toxizität um das 1500fache variieren kann. Leider ist es nicht möglich ge-

wesen, an den kleinen Tieren eine genaue systematische Analyse der Intoxikationsphänomene vorzunehmen, jedoch haben wir gelegentlich interessante Beobachtungen gemacht. So fanden wir z. B., daß eine Zahl von Verbindungen z. B. das Acetarsanil, Mäuse zu Tanzmäusen werden läßt, ein Zustand, der monate- und jahrelang bei sonst voller Gesundheit andauern kann. Eine Reihe von Verbindungen ruft Ikterus hervor; die Mäuse sind wochenlang intensiv gelb, scheiden einen Urin aus, der die Gallenreaktion gibt, und zeigen bei der Autopsie Leberveränderungen; wieder andere rufen profuse Diarrhoen und noch andere Erscheinungen von seiten der Nieren hervor. Man wird nicht fehlgehen, wenn man annimmt, daß diese verschiedenen Krankheitsbilder darauf hindeuten, daß bei den betreffenden Verbindungen die Hauptschädigung die verschiedenen Organe betrifft.

Alle diese Substanzen wurden, nachdem die Toxizität festgestellt war, auf ihre trypanosomenfeindlichen Kräfte geprüft. Die von uns verwandten Trypanosomen waren so beschaffen, daß sie die Versuchstiere nach drei Tagen töteten. 24 Stunden nach der Infektion war eine geringe Menge, regelmäßig im Blute vorhanden; nach 48 Stunden waren sie außerordentlich reichlich. — Die Behandlung erfolgte gewöhnlich am ersten Tag und es wurde pro 20 g Mausgewicht 1 cm der betreffenden Lösung injiziert. Bei der Behandlung wurde die Dosis maxima tolerata und höhere Bruchteile derselben verwandt.

Es stellte sich nun bei diesen Versuchen heraus, daß durch gewisse Umänderung des Arsanilsäurerestes, z. B. durch Einführung einer Schwefelsäuregruppe, die Verbindung außerordentlich entgiftet wurde, so daß sie eigentlich weniger giftig als Kochsalz war. Aber als diese Stoffe im Heilversuch angewandt wurden, ergab sich, daß sie auch in Dosen, die der toxischen ganz nahe waren, nicht den geringsten Einfluß auf das Verschwinden der Trypanosomen ausübten. Sie sehen, daß bei diesen Substitutionen wir absolut vorbeigezielt hatten, indem die Trypanosomen von dieser Medikation überhaupt nicht berührt wurden. Auch die relative Ungiftigkeit der Präparate ist in ähnlicher Weise zu erklären, indem das Präparat von den Organen des Körpers wohl nur sehr schwierig und in geringem Umfange — und auch nur bei sehr großen Gaben — fixiert

wird und wesentlich in die Exkrete und Sekrete übergeht. Es war also, um bei meinem Bilde zu bleiben, ein „Schuß ins Wasser".

Weit günstiger stellen sich die Resultate bei Verwendung der Acetylarsanilsäure, die sehr leicht durch Behandlung des Natronsalzes der Arsanilsäure mit Essigsäureanhydrid gewonnen werden kann. Die so gewonnene Verbindung ist für viele, nicht alle Tierspezies hochgradig entgiftet.

Die Heilerfolge sind bei der Maus außerordentlich günstig. Es gelingt nämlich mit Hilfe dieser Substanz, auch Mäuse zu heilen, die am zweiten Tage der Infektion stehen und die nur wenige Stunden vom Tode entfernt sind. Es ist das ein Erfolg, den man a priori nicht für möglich halten sollte. — Wir haben übrigens noch eine Reihe anderer Verbindungen ausfindig gemacht, die das gleiche und sogar noch in erhöhtem Maße leisten und das zu effektuieren imstande sind, was ich als „Therapia sterilisans magna", das heißt, die vollkommene Sterilisation eines hochgradig infizierten Organismus mit einem Schlage, bezeichne.

Ich komme nun zu einem außerordentlich wichtigen Punkt, der die Ursache der Arsanilwirkung, die bis jetzt in tiefes Dunkel gehüllt war, betrifft. Wie Ihnen allen bekannt, ist ja das Arsanil — wie ich das Atoxyl nenne — sowohl bei experimentellen Erkrankungen, als auch bei der Bekämpfung der natürlichen Krankheiten, insbesondere der Schlafkrankheit, imstande, ein wunderbar schnelles und überraschendes Verschwinden der Parasiten herbeizuführen.

Es war nun im Sinne der obigen Anschauung sehr wahrscheinlich, daß das Arsanil direkt die Parasiten zur Abtötung bringen würde. Während aber eine Reihe anderer zur Trypanosomenbekämpfung geeigneter Agentien — ich erwähne hier das Fuchsin, die Salze der Triphenylmethanfarbstoffe, weiterhin die arsenigsauren Salze und den Brechweinstein — im Reagenzglas sofort eine vollkommene Vernichtung der Trypanosomen auslösen, ist das beim Arsanil absolut nicht der Fall. So hat z. B. Uhlenhuth darauf hingewiesen, daß in Mischungen, die bis 8% Arsanil enthalten, die Trypanosomen noch stundenlang ohne eine Schädigung erhalten bleiben. Genau dasselbe hat Levaditi bei Syphilisspirochäten beobachtet und sind diese

beiden ausgezeichneten Forscher zur Anschauung gelangt, daß das Arsanil nicht direkt auf die Parasiten wirke, sondern indirekt, — sei es, daß es selbst im Organismus modifiziert werde, oder daß es die Bildung trypanocider Substanzen auslöse.

Es ist mir wohl schon vor $1^1/_2$—2 Jahren gelungen, den Schleier, der über die Arsanilwirkung gebreitet war, zu lüften, und es waren hier eigentlich nur sehr unscheinbare Beobachtungen, die mir den ersten Fingerzeig gaben. Wie einzelnen von Ihnen bekannt, habe ich in meiner ersten Arbeit hervorgehoben, daß das Arsanil gegenüber Mäusen keine gleichartige Wirkung entfaltet. Während im allgemeinen $^1/_2$%ige Lösungen für unser Material gerade die Dosis tolerata darstellen, finden sich Mäuse, die die doppelte Konzentration ohne Schaden ertragen, während wieder andere von weit kleineren Mengen, z. B. 1:400, erkranken und sogar sterben können.

Es ist mir nun wahrscheinlich geworden, daß es sich hier nicht um zufällige Eigenschaften handelt, sondern um solche konstitutioneller Art, da mir der Nachweis gelang, daß Mäuse, die einmal eine Dosis von 1:150 überlebt haben — es sind dies immer nur wenig unter vielen — eine zweite Injektion der gleichen Konzentration wiederum ertrugen, usw. Andererseits fiel es mir auf, daß die therapeutische Wirkung der Arsanilsäure in sehr engem Zusammenhange steht mit der konstitutionellen Resistenz gegen Arsanil. Eine gesalzene Maus, d. h. eine solche, die eine Injektion einer Lösung 1:150 gut erträgt, wird therapeutisch durch diese doppelt so große Gabe nicht besser beeinflußt, als die Durchschnittsmaus von der halb so starken Lösung 1:300. Dagegen fiel es mir auf, daß die Mäuse, die schon durch ganz schwache Dosen erkranken und sterben (Lösungen von 1:400) quoad Trypanosomenverlauf immer eine ausgezeichnete trypanozide Wirkung des Arsanils erkennen lassen. Die Mäuse sterben zwar an Vergiftung, aber ihr Blut ist tagelang vollkommen frei von Parasiten.

Es war durch diese Beobachtung wahrscheinlich geworden, daß sich im Organismus aus dem Arsanil ein Umwandlungsprodukt toxischer Art, das aber gleichzeitig gegen Parasiten eine starke Wirkung ausübt, enstehen müsse. Für jemand, der früher die Reduktionskraft der tierischen Gewebe bearbeitet

hatte, war es das Nächstliegende, diese Erscheinung auf Reduktionsvorgänge zu beziehen. — Es ist Ihnen ja bekannt, daß die Sauerstoffsäuren des Arsens zwei Typen entsprechen, einerseits der Arsensäure, in welcher das Arsen als fünfwertig fungiert, und zweitens die arsenige Säure, in der das Arsen dreiwertig ist. Im Arsanil ist der am Benzolrest haftende sauerstoffhaltige Arsenkomplex fünfwertig; es ist also das Arsanil eine aromatische Arsensäure. Es war also geboten, diese Substanz überzuführen in die Reduktionsprodukte, in denen das Arsen nur dreiwertig fungiert.

In Gemeinschaft mit Herrn Dr. Bertheim wurden aus dem Arsanil zwei Reduktionsprodukte gewonnen. Das erste, eine weiße, in Säuren und auch in Alkalien lösliche Verbindung führt die wissenschaftliche Bezeichnung Paramidophenylarsenoxyd und hat die Konstitution

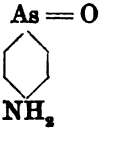

Die zweite Verbindung entsteht aus der ersten durch weitere Reduktion, indem unter Wegnahme des Sauerstoffs sich zwei Arsenreste unter Doppelbindung aneinanderlegen. Es entsteht so das gelb gefärbte, nur in Säuren lösliche Amidoarsenobenzol

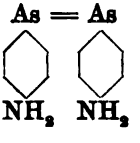

Diese beiden Verbindungen, und auch einige andere ihnen verwandte, haben durch diese kleinen Eingriffe eine vollkommene Veränderung ihrer biologischen Eigenschaften erfahren. Aus der relativ ungiftigen Substanz sind hochtoxische Produkte entstanden. So ist vom Arsenoxydprodukt für Mäuse eine Lösung von 1:12000 tödlich, von dem dimolekularen Arsenoprodukt eine solche von 1:6000. Aber das wichtigste ist, daß durch diese Eingriffe auch eine kolossale abtötende Wirkung gegenüber den Trypanosomen erzielt wird. So tötet die Arsenoxydver-

bindung im Reagenzglas Trypanosomen bei einer Verdünnung von 1:100000 sofort; bei einer Verdünnung von 1:1 Million in $^1/_2$ Stunde. Wenn Sie nun bedenken, daß selbst 5proz. Lösungen von Arsanil nicht den mindesten Einfluß auf die Parasiten ausüben, so werden Sie sehen, welch kolossale Umwälzung und Verschärfung der Aktion durch die Wegnahme eines einzigen Sauerstoffatoms aus dem Arsanil entsteht. Wir werden daher jetzt annehmen müssen, daß im Organismus das Arsanil als solches überhaupt gar keine Wirkung ausübt, sondern daß nur der sehr geringe Anteil, der im lebenden Organismus einer Reduktion unterliegt, das wirklich abtötende Agens ist.

So erklären sich auch die oben geschilderten Resultate bei Mäusen. Offenbar bestehen konstitutionelle Verschiedenheiten der einzelnen Mäuseindividuen in der Reduktionskraft vis-à-vis dem Arsanil. Solche Tiere, die eine starke Reduktionskraft haben, reduzieren relativ erhebliche Mengen des Stoffes in die gleichzeitig toxischen und trypanoziden Stoffe um. Sie werden deshalb krank, sterben aber parasitenfrei. Gegenteilig hierzu verhalten sich die widerstandsfähigen Tiere. Dieselben besitzen eine geringe Reduktionskraft und bilden daher gegenüber dem Durchschnitt relativ geringe Mengen des Reduktionsproduktes. Sie bleiben unvergiftet, zeigen aber nur eine ungenügende Beeinflussung der Parasiten.

Wenn aber diese Anschauungen die richtigen sind, so ist das ein Hinweis darauf, daß man therapeutisch versuchen sollte, gleich für therapeutische Zwecke den fertigen wirklichen Heilstoff herzustellen und dem Organismus die Mühe, denselben erst in individuell schwankenden Proportionen zu bilden, abzunehmen.

Für den experimentellen Pharmakologen ist es aber die erste Pflicht, nicht nur über das „Was und Wie", sondern auch über das „Warum" der therapeutischen Wirkung ins Klare zu kommen, und habe ich daher mich bemüht, weiter in die Ursachen der Arsenwirkung einzudringen. Allerdings war das bis jetzt nicht direkt möglich, sondern es erwies sich ein Umweg notwendig, der über die arzneifesten Trypanosomenstämme führte, deren Studium ein mächtiges Hilfsmittel des Fortschrittes unserer Kenntnis darstellt.

Wie Sie wissen, wurde im Frankfurter Institut zuerst festgestellt, daß Mißerfolge der andauernden Behandlung der Trypanosomenstämme mit den verschiedenen chemotherapeutischen Agentien darauf zurückzuführen ist, daß sich allmählich Trypanosomenvarietäten herausbilden, die gegen das betreffende Agens gefestigt sind. So habe ich in Gemeinschaft mit Browning und Röhl entsprechend den verschiedenen Typen der Trypanosomenheilstoffe, eine Rasse erhalten, die fest war gegen Fuchsin und eine Reihe anderer basischer Triphenylmethanfarbstoffe, weiterhin einen Stamm, der fest war gegen Trypanrot und die verwandten Substanzen, Trypanblau und Trypanviolett; weiterhin einen Stamm, der fest war gegen Arsanil.

Ich möchte hier hinzufügen, daß diese Festigung spezifischer Art ist insofern, als der Fuchsinstamm eben nur gegen die dem Fuchsin nahestehenden Stoffe, nicht aber gegen Arsenikalien und gegen Trypanfarbstoffe gefestigt ist etc.[1]) Weiterhin ist es auch eine sichere Tatsache, daß diese Eigenschaft, einmal erworben, sehr lange unverändert bestehen bleibt. So ist mein Arsanilstamm jetzt schon 300 mal durch normale Tiere passiert, was etwa einem Zeitraum von 700 Tagen entspricht, und er hat trotz dieser langen Zeit seine Festigkeit vollkommen behalten, also vererbt.

Ähnliche Resultate einer solchen Vererbbarkeit der erworbenen Festigkeit sind ja auch anderwärts bekannt. So ist es Effront schon vor langen Jahren gelungen, eine Hefe zu erzielen, die an Fluorwasserstoff gewöhnt war und die auch biologisch sehr bedeutsame Abweichungen gegenüber normalen Hefen zeigte. Auch Effront hat konstatiert, daß diese Hefe ihre durch Anpassung erworbene spezifische Giftfestigkeit durch eine bedeutsame Anzahl von Generationen beibehält, genau wie der Trypanosomenstamm.

Es galt nun, die Frage zu entscheiden, in welcher Weise denn diese Arsanilfestigkeit zustande kommt.

Durch den Umstand, daß die Reduktionsprodukte des Arsanils direkt die Bakterien in den größten Verdünnungen abtöten, im Gegensatze zum Arsanil selbst, ist man gezwungen,

[1]) Confer Festigkeit gegen Serumstoffe!

im Sinne meiner obigen Vorstellung anzunehmen, daß der dreiwertige, mit dem Benzolrest verbundene Arsenrest imstande ist, von den Trypanosomen verankert zu werden. Ich habe nun sowohl im Heilversuch, als auch im Reagenzglasversuch mich davon überzeugt, daß nicht nur das Reduktionsprodukt des Arsanils, sondern eine große Reihe von Substanzen von anderem chemischen Typus, z. B. in denen die Amidogruppe verschiedenartig substituiert war; in denen sie durch andere Reste, z. B. Hydroxyl ersetzt war; dann wieder Verbindungen, in denen andere Substitutionen am Benzolrest stattgefunden hatten; daß alle diese ganz verschiedenartigen Stoffe in gleicher Weise gegen die Trypanosomen gerichtet sind, wenn sie in die geeignete Reduktionsstufe übergeführt werden.

Es hat sich auch weiterhin ergeben, daß alle diese Substanzen, wenn sie im Reagenzglasversuch vergleichend an normalen und arsanilfesten Stämmen geprüft werden, stärker auf die normalen als auf die gefestigten Stämme wirken. Unter diesen Umständen — und ich habe dieses schon genau vor einem Jahre in London in den Harben Lectures vorgetragen — muß man annehmen, daß es sich hier nicht um eine einfache physikalische Verteilung des Giftes zwischen Parasiten und den Körperflüssigkeiten handelt, sondern daß im Trypanosomenleibe bestimmte Rezeptoren vorhanden sind, die als solche direkt mit dem in reduzierter Form befindlichen Arsanil in Zusammenhang treten, gleichgültig, welche Substitutionen und Seitenketten an dem Benzolkern sonst haften.

Ich hatte früher angenommen, daß die „Arzneimittel" im Gegensatz zu den „Toxinen" nicht durch bestimmte Rezeptoren gebunden werden; aber gerade das Studium der Trypanosomen hat mich dazu geführt, diese Annahme fallen zu lassen und zu postulieren, daß auch für bestimmte Arzneimittel chemische Gruppierungen des Protoplasmas existieren müssen, die der Aufnahme der betreffenden Substanzen dienen. Ich befinde mich hier in Einklang mit den Anschauungen, die Langley vertreten hat. Ich bezeichne derartige Gruppierungen als Chemorezeptoren und möchte annehmen, daß sie im allgemeinen, entsprechend den einfacheren Funktionen, die sie ausüben, weniger kompliziert gebaut sind als die zur

Bindung der Toxine dienenden Rezeptoren. Weiterhin würden sie sich dadurch unterscheiden, daß sie an der Zelle fester haften und nicht so leicht abgestoßen werden. Durch diese „Sessilität" der Chemorezeptoren würde sich ohne weiteres erklären, daß eben im Gegensatz zu den Bakterienprodukten im allgemeinen durch kristallisierte Arzneimittel keine Antikörper hervorgerufen werden.

Wenn Sie diese Anschauung akzeptieren, so wird die Frage lauten: Welche Veränderungen sind eingetreten an dem chemorezeptorischen Apparat der Trypanosomen, wenn dieselben arsanilfest geworden sind?

Am einfachsten wäre es ja, wenn die Rezeptoren für das reduzierte Arsanil vollkommen von den Trypanosomen eliminiert sein würden. Davon kann aber keine Rede sein, da die Reagenzglasversuche — bei denen das trypanosomenhaltige Blut mit wässerigen Lösungen der betreffenden Agentien gemischt wird — eine Abtötung der festen Varietäten ergibt. Es galt also, weiter zu suchen! Ich habe nun zur Entscheidung der Frage folgenden Versuch angestellt: zu einem gewissen Zeitpunkt habe ich den Arsanilstamm in zwei Gruppen gegabelt, indem ich ihn einerseits durch arsanilbehandelte, andererseits durch normale Mäuse passierte. Nach etwa 160 derartigen Passagen habe ich dann diese beiden Stämme, den normalen und den Arsanilstamm, vergleichend gegen Atoxylien geprüft. A priori hätte man erwarten sollen, daß der Arsanilstamm im Laufe der Weiterbehandlung vielleicht eine Stärkung seiner Festigkeit, der Normalstamm ein Herabgehen derselben hätte aufweisen müssen. Die quantitative Ausmittelung der Resistenz zeigte aber zu meiner großen Überraschung, daß sich diese beiden Stämme absolut gleich verhielten: es hatte der eine Stamm nichts gewonnen, der andere nichts verloren.

Die Erklärung dieser Tatsache ist nun nicht schwer. Der Arsanilstamm wird im Mäuseorganismus nicht im mindesten von den höchsten Dosen von Arsanil und Azetarsanil in seinem Wachstum gehemmt, er reißt also kein Arsanil an sich, weil die Avidität der betreffenden Rezeptoren hochgradig verringert ist. Es bleibt mithin das Trypanosom trotz der Behandlung arsenfrei und es besteht also kein Unterschied gegenüber der Normalpassage. Daraus folgt dann, daß beide Stämme

sich trotz der langen und divergenten Passagen vollkommen gleich verhalten.

Wir würden diese Erscheinung am besten so zu deuten haben, daß die Arsanilfestigkeit ihre Ursache darin findet, daß die Chemorezeptoren ihre Avidität herabmindern in dem Maße, daß sie nicht mehr imstande sind, Arsanil aufzunehmen. Diese Einstellung gilt natürlich nur für die Spezies, bei welcher der Versuch angestellt ist. Mit einer wunderbaren Feinheit beschränkt sich die Natur auf das „strict necessaire", das für den Einzelfall gerade notwendig ist. In dieser Beziehung darf ich vielleicht eine sehr interessante Beobachtung erwähnen, die mir vor mehr als Jahresfrist aus Liverpool mitgeteilt worden ist und die neuerdings auch von Mesnil, dem meine diesbezüglichen Publikationen entgangen waren, beobachtet wurde. Bringt man nämlich den Arsanilstamm, der in der Maus gegen Arsanil vollkommen resistent ist, auf eine Ratte, so beobachtet man, daß in diesem Tier die Festigkeit eine viel geringere ist. Die Trypanosomen verschwinden, im Gegensatz zur Maus, durch die Arsanildosen auf mehrere Tage vollkommen aus dem Blute. Dagegen gelingt es, durch Weiterfortführung der Passagen in der Ratte, nach einigen Schlägen, einen auch in der Ratte vollkommen arsanilfesten Stamm zu erzielen. Diese Erscheinung ist durch die Feineinstellung sehr leicht zu erklären. Der Mäuseorganismus repräsentiert durch seine Organe eine bestimmte Anziehung des injizierten Arsanils. Es ist nun die Einstellung der Avidität der Arsenrezeptoren bei dem Mäusearsanilstamm so, daß bei der Verteilung zwischen Parasit und Organismus praktisch der Verteilungskoeffizient unendlich groß wird für den Organismus, unendlich klein für die Trypanosomen. Das relative Bindungsvermögen gegenüber Arsanil ist wenn wir Maus und Ratte vergleichen, für letzteres Tier, die Ratte, offenbar ein geringeres. Wenn ich also den Mäusearsanilstamm in die Ratte einbringe, so trifft derselbe nicht mehr das volle Gegengewicht, wie es die Mäuseorgane ausüben, sondern das geringere der Rattenorgane. Es ist daher der Verteilungsmodus insofern geändert, als nun die Trypanosomen einen gewissen Teil von Arsanil in der Ratte aufnehmen. Dieser aufgenommene Anteil stellt nun einen Stimulus dar, der eine weitere Einziehung des Rezeptorenapparates bedingt, die

dann ihren Abschluß erreicht, wenn die Einziehung gerade das der Ratte entsprechende Gegengewicht konterbalanziert.

Es erklärt sich so in einfacher Weise, daß bei der Maus eine jahrelange Fortbehandlung mit Arsanil keine Steigerung mehr hervorruft, daß aber bei der Ratte eine solche noch durch wenig Schläge möglich ist, wie jüngst Mesnil gezeigt hat. Nehmen wir das Gegengewicht des Organismus ganz weg, indem wir die betreffenden Arsenderivate in Kochsalzwasser lösen und auf die Parasiten direkt einwirken lassen, so konstatiert man, daß unter diesen Umständen die reduzierten Arsanilpräparate eine Abtötung der Parasiten bedingen. Dieselbe erfolgt natürlich im allgemeinen erst durch höhere Konzentrationen, als sie für die Abtötung des gewöhnlichen, nicht gefestigten Stammes nötig sind. Es folgt hieraus, daß die Arsanilfestigkeit ausschließlich auf einem sehr durchsichtigen und sehr einfachen chemischen Prinzip beruht. Sie hat ihren Grund in einer Einziehung der Avidität der Chemorezeptoren, die genau auf die betreffende Tierspezies eingestellt ist und für jede Spezies ein Maximum erreicht, das dann nicht mehr, auch durch jahrelange Passagen mit dem gleichen Chemikal gesteigert werden kann. Selbstverständlich braucht dieser Vorgang der Festigung nicht in einem Satz zu verlaufen, sondern er kann ein langsamer sein und können wir auf diese Weise im Laufe der Festigung, entsprechend dem allgemeinen Absinken der Avidität, Stämme von ganz verschiedener Festigkeit finden, die man im Tierversuch durch eine quantitative Abmessung der Resistenz leicht „zahlenmäßig" limitieren kann.

Wenn wir bei unseren Versuchen, bei denen wir in zielbewußter Weise auf die maximale Hochtreibung der Festigkeit losgehen, Stämme von maximaler Widerstandsfähigkeit erzielen, so wird man solche Grade in der therapeutischen Behandlung von Mensch und Tier nicht zu erwarten haben, sondern es wird sich hier wohl für gewöhnlich um „halbfeste" Rassen handeln. Unter dem Einfluß von Atoxylien verschwinden diese bei entsprechenden Dosen, kehren aber nach einiger Zeit wieder und bedingen so die Schwierigkeit der Behandlung.

Bis jetzt ist die Heranbildung von arsanilfesten Stämmen von verschiedenen Seiten und bei verschiedenen Tieren — Maus, Ratte und Pferd — bestätigt worden. Ich erwähne hier ins-

besondere Plimmer und Mesnil, der einen vom Pferde herrührenden arsanilfesten Surrastamm schon in der 100. Normalpassage weitergeführt hat. Es ist kein Grund, anzunehmen, daß es sich beim Menschen anders verhält. Leider sind die diesbezüglichen Experimente kaum ausgeführt und es ist mir nur ein einziger derartiger Fall bekannt — den mir Professor Plimmer mitgeteilt hat —, daß der Trypanosomenstamm eines lange Zeit mit Arsanil behandelten Falles von Schlafkrankheit sich bei der Tierprüfung als exquisit arsanilfest erwies.

Nun, meine Herren, wenn wir also ernsthaft mit der Möglichkeit rechnen müssen, daß sich in der längeren Behandlung bei Mensch und Tier arsanilfeste Stämme herausbilden, so tritt nun die schwere Frage an uns heran, was können wir in einem solchen Falle therapeutisch tun?

Die Arsanilfestigkeit beruht, wie ich Ihnen auseinandergesetzt habe, auf einer Einziehung der Avidität des Chemorezeptors. Wollen wir also einen solchen Fall noch therapeutisch beeinflussen, so müssen wir chemische Substanzen suchen, die durch ihre Konstitution eine erhöhte Avidität besitzen und die daher wie eine „Beißzange" noch den Aviditätsstummel ergreifen und so die Verankerung an das Trypanosom bedingen können. Auch das ist natürlich nur eine Frage der chemischen Durcharbeitung und ist es mir im Speyerhause durch die Beihilfe der chemischen Abteilung gelungen, eine solche als „Beißzange" wirkende Substanz aufzufinden, die dem Gebiet der Arsenoverbindungen angehört und die ich als Substanz Nr. 418 bezeichne. Es handelt sich hier um eine leicht lösliche gelbe Verbindung, die für die meisten Tiere wenig giftig ist, indem z. B. pro kg Maus 0,5 g, Ratte 0,4 g, Kaninchen 0,2 g, Meerschweinchen 0,1 g, von normalen Tieren ertragen werden. Diese Substanz ist sowohl gegen die gewöhnlichen Trypanosomen, als auch gegen die arsanilfesten Stämme wirkungsfähig. Ich will hier den besonderen Heilwert dieser Substanz durch einige Angaben charakterisieren.

Tabelle:

Mäuse am 2. Tag	1:150 1:250	heilt immer
	1:300	3 geheilt, 1 Rezidiv
	1:400	3 „ 1 „

Sie sehen aus der Tabelle, daß es gelingt, Mäuse die am zweiten Tage der Infektion behandelt werden, und die sogar nur wenige Stunden vor dem Tode stehen, durch eine einmalige Injektion der Substanz 418, die nur einen Bruchteil der Dosis letalis darstellt, zur sicheren Heilung zu bringen. Wenn man bedenkt, was es heißt, einen von Millionen, Milliarden von Parasiten infizierten Organismus mit einem Schlage zu sterilisieren, wird man dieses Resultat sicher als ein sehr hoffnungsreiches bezeichnen müssen.

Nun hat man gegen die Mäuseversuche eingewandt, daß es sich hier um eine Art Septikämie handelt, das heißt einen Zustand, in dem die Parasiten nicht in den Organen, sondern vorwiegend im Blute abgelagert sind. Bei der chronischen Form der Trypanosomiasis sei das wesentlich anders, indem hier, wie bei der Dourine der Pferde und bei der Schlafkrankheit des Menschen, die Parasiten in bestimmten Organen sich lokalisieren. — Aus diesem Grunde hat auch Uhlenhuth Versuche an trypanosomeninfizierten Kaninchen angestellt. Bei diesen Tieren ruft die Trypanosomeninfektion außerordentlich schwere Veränderungen hervor: die Ohren werden ödematös und mit Krusten bedeckt, ebenso treten Schwellungen und Ulzerationen an Gesicht und Genitalien, dann schwerer Konjunktivalkatarrh, Schwellung der Nasenschleimhaut mit starker, profuser Sekretion auf. Es gesellen sich diesem Zustande weiter zu: Borken- und Krustenbildungen auf dem Rücken, Ulzerationen und Nekrosen, insbesondere an den Testes, bis das Tier dem Tode verfällt. Ich lasse Ihnen hier einige Bilder zeigen.

Nun hat Uhlenhuth schon nachgewiesen, daß solche Tiere durch eine lang anhaltende und oft wiederholte Arsanilkur der Heilung zugeführt werden können, aber die Resultate, die wir mit unserem Mittel erzielt haben, sind weitaus vorzüglichere.

Es ist uns gelungen, kranke Tiere und sogar schwer kranke Tiere durch eine einzige Injektion von Dosen von 0,1, 0,08 und sogar 0,06, so gut wie sicher durch 0,05 und 0,04 in der weitaus größten Zahl der Fälle sicher und dauernd zu heilen — 0,23 ist die Dosis letalis. — Ich lasse Ihnen hier zunächst die Photographie eines Kaninchens zeigen, dessen Kopf sozusagen eine unförmige Masse darstellt. Hier wurde eine Injektion von 0,1 g der Substanz 418 vorgenommen, und schon nach

8 Tagen sehen Sie eine erhebliche Besserung des Tieres: das Gesicht und die Ohren sind abgeschwollen, die Haare an den vorher entzündeten Stellen sind abgefallen. Das Tier ist nun weiter beobachtet worden und es ist nun vollkommen gesund bis auf ein Ektropion des linken Auges, welches durch den Narbenzug der geschrumpften Teile bedingt ist.

Ich glaube, daß diese Heilresultate, wie ich sie bei den Versuchstieren erzielt habe, geradezu ideale zu nennen sind, wenn Sie bedenken, daß es sich hier zum Teil um schwer kranke Tiere handelt, deren Organe von Trypanosomen durchsetzt waren, die tiefschwere katarrhalische Entzündungen der Schleimhäute, Nekrosen der Testes und Genitalien zeigten. Daß eine solche sterilisierende Leistung überhaupt möglich ist, ist eine Tatsache, die man a priori nicht erwarten sollte.

Als die Aufgabe vorlag, ein Zimmer zu sterilisieren, ist es erst im Laufe langer Jahre möglich geworden, diesen Zweck in sicherer Weise zu erreichen. Natürlich wäre die Aufgabe noch viel schwieriger, wenn es sich nicht um ein leeres Zimmer handelte, sondern um ein solches, das mit allerhand Materialien vollgepfropft ist. Wenn nun aber noch die Kondition gegeben wäre, daß der Inhalt der Wände des Zimmers aus lebendem Material bestünde und die Abtötung der Parasiten ohne Schädigung des lebenden Inhalts erfolgen müßte, so würde man eine solche Aufgabe für ausgeschlossen halten.

Und doch ist diese Aufgabe bei den Trypanosomen zu lösen, und zwar zu lösen in der glattesten Weise durch einen einzigen Eingriff mit Dosen, die für das Tier sozusagen ungefährlich sind. Es liegt hier das Ideal einer Therapie vor, der Therapia magna sterilisans.

Ich bin mir vollkommen bewußt, daß die Tierversuche zunächst noch keine Rückschlüsse auf die Therapie des Menschen zulassen, da hier die individuelle Empfindlichkeit und die degenerativen Charaktere bei einzelnen Individuen, insbesondere bei solchen, die eine latente Schädigung bestimmter lebenswichtiger Organsysteme aufweisen, die Aufgabe außerordentlich erschweren. Aber doch sind diese günstigen Heilresultate bei den verschiedensten Tieren mit allen Trypanosomeninfektionen möglich, und es ist gar nicht abzusehen, warum das nicht auch beim Menschen glücken sollte. Wenn diese eine

Substanz, die sich bis jetzt am meisten bewährt hat, vielleicht für die Übertragung auf die menschliche Pathologie noch nicht geeignet sein sollte, so dürfen wir deswegen nicht die Flinte ins Korn werfen und unsere Hoffnung aufgeben. Rom ist nicht an einem Tage erbaut! Dann müssen wir eben weiter auf dem Wege fortschreiten, der uns jetzt klar vorgezeichnet ist.

---

2. Herr **Albrecht**-Frankfurt a. M.: **Die Stellung einiger Hautgeschwülste in der Geschwulstlehre.**

A. erörtert einleitend die von ihm begründete Auffassung aller (gutartigen wie bösartigen) Geschwülste als Organoide, organartige Überschußbildungen. Die Geschwulstlehre wird damit zu einer organologischen und entwicklungsmechanischen; ihre erste Aufgabe ist die Feststellung der Störungen entwicklungsmechanischer Faktoren, welche statt der normalen Organe Geschwülste erzeugen. Die hauptsächlichsten für die Geschwulstlehre in Betracht kommenden Feststellungen der Entwicklungsmechanik sind folgende:

1. Die Wechselbeziehungen bestimmter Zellarten, die sich zu Organbildungen vereinigen (Epithel und Mesenchym, Nerven- und Muskelgewebe mit Bindegewebe und Gefäßen usw.). In den Adenomen, Adenofibromen und Adenosarkomen liegen verschiedene Grade der Störung dieses Verhältnisses vor.

2. Die Neigung gleichartiger und verwandter Gewebe- und Organanlagen zur homogenen Verschmelzung (Verwachsung von Karzinom- und anderem Epithel usw.).

3. Die Feststellungen über Selbstdifferenzierung und abhängige Differenzierung (Selbstdifferenzierung in Teratomen u. a., abhängige Differenzierung wahrscheinlich ausgefallen beim malignen Nephrom).

4. Die allmähliche Einengung der Entwicklungsmöglichkeit, die aber oft weiter ist als die gewöhnliche Entwicklung.

5. Das Vorhandensein organogener Stoffe, die sowohl quantitäts- als qualitätsbestimmend wirken.

6. Das Liegenbleiben und die Ausschaltung von Zellen;

7. Gesteigerte Avidität von reifenden Keim-, Embryonal- und regenerierenden Zellen.

Das natürliche System der Geschwülste, das A. vorschlägt, sieht folgende Hauptgruppen vor:

1. Holoblastome: Der ganze Körper ist Ziel der Bildung (Foetus inclusus, hochkomplizierte Teratome);

2. Meroblastome: bestimmte Regionen (Kopf usw.) sind Gegenstand der Neubildung (Teratome und Teratoide);

3. Onkosen: systematische Geschwulstbildungen (z. B. Neurogliomatosis).

4. Holorganome (ganze Organe sind Gegenstand der Bildung): z. B. das maligne Nephrom, das Enterokystom, Oophorom, Metrom, Dermatom, Arteriom, Phlebom, Teleangiom usw.

5. Merorganome: hierher gehört der größte Teil der einfacher gebauten Tumoren. Die charakteristischen Eigentümlichkeiten des Organs und Organoids sind im Namen hervorzuheben: Nephroadenom, Hepatadenom, Hidradenom, Cavernom usw.;

6. Hamastome: nur einer der Organbestandteile ist in abnormer Menge, ev. Art gebildet (Ham. fibrocanaliculare renis, H. haematoplasticum hepatis u. a.).

Für die Geschwulstlehre ist die Erforschung der äußeren Ursachen wenig, die der inneren in erster Linie wichtig. Erst mit ihrer Erforschung in Geschwulstlehre und anderen Gebieten der Pathologie wird unser Zeitalter mit Recht das ätiologische heißen. (Autoreferat.)

---

3. Herr **Hammer**-Stuttgart: **Die Bedeutung der Vererbung für die Haut und ihre Erkrankungen.**

M. H.: Die Bedeutung der Vererbung für die Dermatologie ist mir selbst eigentlich vor nicht gar langer Zeit gelegentlich des Vortrages des Stuttgarter Zoologen, Herrn Professor Valentin Häcker, aufgegangen, dem ich dadurch nicht nur die erste Kenntnis der modernen biologischen Forschungen über Vererbungslehre, sondern auch danach noch mannigfache Unterstützung und Anregung verdanke.

Die durch Mendel begründeten Vererbungsregeln haben merkwürdigerweise in die medizinische Literatur fast noch gar keinen Eingang gefunden, speziell nicht in die deutsche. Ich

kann deshalb auch hier ein allgemeines Bekanntsein mit den Grundfragen leider nicht voraussetzen und bin genötigt, mit diesen hier zu beginnen.

Ich schicke voraus, daß als ererbte Eigenschaften nur solche gelten können, die durch die Vereinigung der männlichen und weiblichen Keimzelle dem dadurch zur Entwicklung kommenden Individuum übermittelt werden. Schon im Jahre 1865 hat der Salzburger Augustinerpater Mendel für bestimmte Pflanzenkreuzungen ganz feste Zahlengesetze feststellen können, deren Bedeutung aber nicht sofort erkannt wurde, sondern erst i. J. 1900 machten die Botaniker de Vries, Correns und Tschermak ähnliche Erfahrungen und wurden dadurch auch auf die Mendelschen Entdeckungen geleitet.

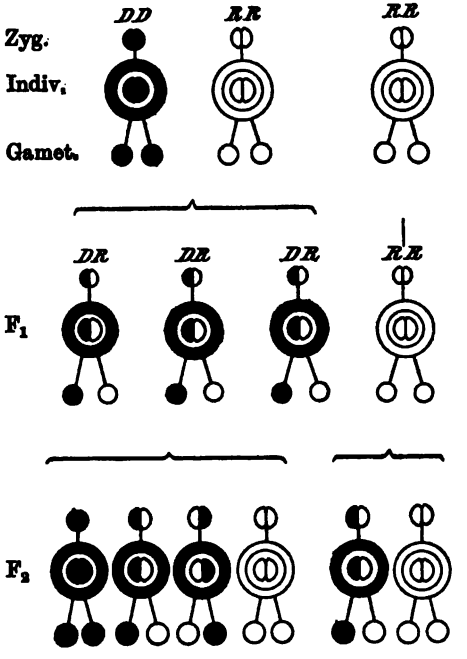

Abb. 1 (nach Prof. V. Häcker).

Der große Ring zeigt den äußeren (sichtbaren) Charakter des Individuums an; das was er einschließt den inneren bei der Fortpflanzung zutage tretenden Charakter. Dieser entspricht den Zygoten, aus denen er entstanden ist, und den Gameten, die das Individuum zu bilden vermag.

Es haben nun diese Mendelschen Regeln der biologischen Forschung einen mächtigen Anstoß gegeben, und es hat sich gezeigt, daß dieselben eine sehr allgemeine Gültigkeit nicht nur für das Pflanzenreich, sondern auch für das Tierreich und deshalb, wie man bestimmt annehmen darf, auch für den Menschen haben.

Die den Mendelschen Regeln gehorchenden Merkmale bei den Säugetieren sind fast ausschließlich von englischen, amerikanischen und französischen Forschern bearbeitet, und da sie

vor allem das Hautsystem, besonders die Pigmentverhältnisse desselben betreffen, so ist mit in erster Linie die Dermatologie dazu berufen, das Studium der Vererbungsfragen unter den neueren Gesichtspunkten auf den Menschen zu übertragen.

Die Mendelschen Regeln wurden aus der Erforschung von Pflanzenkreuzungen gewonnen. Lassen Sie uns die Grundsätze aus dem einfachsten Falle ableiten (Abb. 1).

Wir kreuzen eine rotblühende mit einer weißblühenden Pflanzenrasse. Wir bezeichnen die beiden in Verbindung tretenden elterlichen Merkmale als D u. R, so entsteht die Frage, welche Eigenschaften wird der durch die Vereinigung der elterlichen Keimzellen oder Gameten entstandene Keim oder Zygote zu entwickeln imstande sein? Theoretisch möchte man wohl annehmen, daß der Bastard halb die väterlichen und halb die mütterlichen Merkmale zur Schau tragen wird, vielleicht als Mosaikbildung oder als Mittelfarbe zwischen Weiß und Rot. Eine solche einfache Mischung, wie sie tatsächlich z. B. auch bezüglich der Pigmentierung bei der menschlichen Rassenkreuzung vorkommt, wurde auch noch von Darwin für das Gewöhnliche gehalten.

Der Bastard oder Hybride hat aber in unserem Beispiel keine solche intermediäre Form, sondern er ist rot wie der eine Elter. Es ist also festzustellen, daß Rot über Weiß dominiert und Weiß als rezessive Eigenschaft zu bezeichnen ist. (Prävalenzregel.)

Wie verhalten sich nun diese roten Bastarde bei weiterer Fortpflanzung unter sich? Wir sind überrascht, dann wieder rot- und weißblühende Pflanzen im Verhältnis von 3 : 1 zu erhalten. (Spaltungsregel.)

Die Erklärung ist nur dadurch zu liefern, daß wir mit Mendel annehmen, die Hälfte der väterlichen und mütterlichen Geschlechtszellen der Bastarde enthalte die Anlage der dominierenden roten Farbe und die andere Hälfte derselben die Anlage für die rezessive weiße Farbe. (Gesetz von der Reinheit der Gameten.)

Wenn also die Bastarde (DR) untereinander gekreuzt werden, so wird es folgende 4 Möglichkeiten der Vereinigung geben: DD, DR, RD, RR. Es werden also die im Bastardindividuum zur Vereinigung gekommenen Merkmale — das

dominierende (manifeste) rote und das rezessive (latente) weiße — bei der Geschlechtszellenbildung wieder voneinander getrennt.

Dieses Spaltungsgesetz ließ sich auch in Übereinstimmung bringen mit der erst lange Jahre nach Mendel entdeckten Chromosomentheorie, derzufolge ja die Geschlechtszellen nur die halbe Zahl der den übrigen Zellen des Individuums zukommenden bestimmten Chromosomenzahl besitzen.

Enthalten die durch Vereinigung der elterlichen Geschlechtszellen entstandenen Keime zwei gleichartige Merkmale, so nennt man sie Homozygoten, wenn ungleiche Heterozygoten.

Trotzdem wir nun äußerlich genommen in F^2 (2^d filial generation) nur 2 Arten von Individuen haben, nämlich rotblühende und weißblühende im Verhältnis von 3 : 1, so ergibt doch die Prüfung derselben durch Weiterkreuzung, daß es sich um dreierlei Individuen handelt, nämlich:

1. reine (homozygotische) rote Pflanzen, die mit ihresgleichen immer nur rote Pflanzen produzieren werden,
2. ebenso reine weiße Pflanzen, außerdem aber
3. die gleichen roten Heterozygoten wie in F^1, die unter sich ebenfalls wieder rot- und weißblühende Pflanzen im Verhältnis von 3 : 1 produzieren.

Ganz genau das gleiche findet statt bei der Kreuzung einer reinen grauen Hausmaus mit einer reinen Albinomaus:

F^1 nur graue Heterozygoten,

F^2 1 reine graue Maus, 2 graue Heterozygoten, 1 reine weiße Maus.

Es besteht nun noch die Möglichkeit der Kreuzung eines Heterozygoten (DR) mit einem Homozygoten (DD oder RR), wodurch ebenfalls wieder die Spaltbarkeit der Keimanlagen bewiesen wird.

Kreuze ich einen dominierenden Homozygoten (DD) mit einem Heterozygoten, so werden die Bastarde (DD und DR) alle äußerlich das dominierende Merkmal haben, aber zur Hälfte rein, zur andern unrein sein. Und ebenso, wenn ich einen rezessiven Homozygoten mit einem Heterozygoten kreuze, wird die Hälfte äußerlich dominierende Eigen-

schaften zeigen, aber zugleich unrein sein (DR), die andere wird rein rezessiv sein (RR) und bei Weiterzüchtung mit sich selbst nur rein rezessive Nachkommen erzeugen.

Wohl die auffallendste Tatsache dabei ist, daß reine Individuen von unreinen abstammen können.

Dieser einfachste Fall läßt sich schon direkt auf pathologische Verhältnisse anwenden.

Von Farabee (zit. nach Bateson)[1]) ist eine Familie in Pennsylvania beschrieben, bei der Hypophalangie als dominierendes Merkmal vererblich ist, wo also sämtliche Finger und Zehen der betroffenen Nachkommen so wie normalerweise Daumen und große Zehe nur 2 Phalangen haben. Der abnorme Charakter D ist hier also dominierend über den normalen R und das Individuum mit Hypophalangie, das aus der Ehe eines Abnormen mit einem Normalen (RR) stammt, ist als DR zu bezeichnen. Es handelt sich also immer um Kreuzung von DR mit RR und es ergibt sich demzufolge, daß nur die Individuen, welche die (dominierende) Abnormität besitzen, dieselbe auf ihre Nachkommen übertragen können, und zwar da der andere Elter in jedem Falle normal war (RR) im Verhältnis von 1 N : 1 A, während die normalen Nachkommen so gut wie sicher sein konnten, keine abnormen Kinder zu bekommen. Dies ergibt auch die Stammtafel (Abb. 2 und 3): Kein Normaler in der Familie hat abnorme Nachkommen erzielt, während in der Abstammung von einem Abnormen 33 Normale 3? und 36 Abnorme vorhanden sind, also das erwartete Verhältnis 1:1 sehr nahe erreicht wird.

Ähnliche Verhältnisse zeigen die Nettelshipschen Stammbäume für Familien mit kongenitaler Katarakt, die Bateson bringt.

Das Hereinziehen von vererbbaren Hautkrankheiten in diese Betrachtung ist mir durch den Fleiß und die Uneigennützigkeit von Adrian sehr erleichtert worden. Derselbe hat schon seit Jahren Material über diese Fragen gesammelt und mir für meine Zwecke zur Verfügung gestellt.

Hauterkrankungen, die unzweifelhafte Heredität durch mehrere aufeinanderfolgende Generationen erkennen lassen,

---

[1]) The British Medical Journal Vol. II. 1906, p. 61 ff.

sind nach Adrian die Neurofibromatosis, das akute umschriebene Ödem von Quincke, die Porokeratosis, die Epidermidolysis hereditaria, das Keratoma palmare et plantare hereditarium, Psoriasis, Ichthyosis vulgaris und einige andere Hautanomalien.

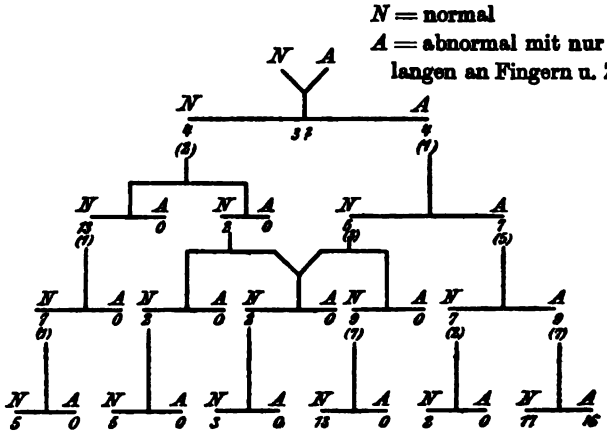

Abb. 2.[1]) Stammbaum von Farabees Familie.

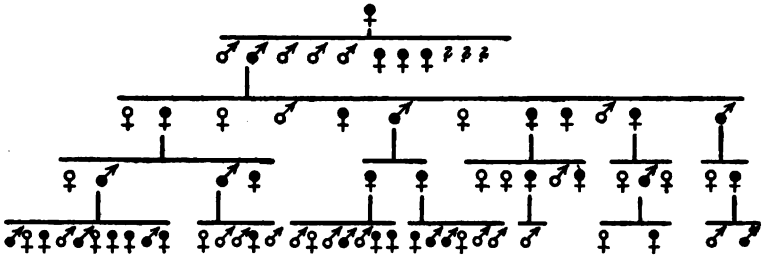

Abb. 3.[1]) Abstammung der abnormen Mitglieder von Farabees Familie. (In diesen wie in den folgenden Stammbäumen bedeuten die schwarzen Zeichen betroffene (abnorme) Familienglieder.)

Wir können hier nicht in eine kritische Betrachtung der Vererbbarkeit aller dieser Krankheiten eintreten. Diese kann nur nach vollständigem Vertrautsein mit den Ergebnissen der experimentellen Pflanzen- und Tierzüchtung durch ein genaues Studium ermöglicht werden. Immerhin ergibt eine erste Prü-

[1]) Nach Bateson, The Brit. Med. Journ. Vol. II. 1906, p. 62.

fung, daß wahrscheinlich Beziehungen dieser vererbbaren Hautkrankheiten zu den Mendelschen Regeln vorhanden sind.

So hat Adrian aus der Literatur 13 Familien zusammengestellt, bei denen durch 3 bis 5 Generationen hindurch das Keratoma palmare et plantare erblich vorgekommen ist.

Es ist nun mindestens auffallend, daß das Zusammenzählen eine Zahl von 346 Familienmitgliedern ergibt und darunter 165 von der Krankheit Befallene, also ein Verhältnis von Befallenen zu Nichtbefallenen von 181 : 165 (verlangt 173 : 173). Bei Ichthyosis vulgaris in 2 Familien mit je 3 Generationen 19 Glieder, davon befallen 10 (aber einmal die mittlere Generation übersprungen, was nicht stimmt).

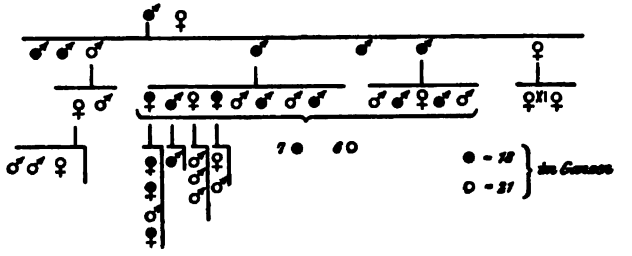

Abb. 4. Familie von Thost. (Über erbliche Ichthyosis palmaris et plantaris cornea, Inaug.-Diss. Heidelberg 1880.)

Dermatolysis hereditaria: 3 Familien in 2—5 Generationen. Individuen 282, Nichtbefallene : Befallenen = 147 : 135.

Gewiß besagt dieses Resultat zunächst nichts anderes, als daß wir die Heredität dieser Krankheiten mit Berücksichtigung der Vererbungsregeln weiter studieren sollen.

Bei Betrachtung der Stammbäume haben wir vor allem zu berücksichtigen, daß es äußerst schwierig ist, solche Stammtafeln vollständig und nach allen Seiten einwandsfrei zu bekommen. Immerhin sind die Stammbäume des Keratoma hereditarium insoweit mit der Annahme im Einklang, daß die Abnormität eine nach dem Mendelschen Gesetze vererbbare dominierende Eigenschaft darstellt, wie in Farabees Familie, als darin ebenfalls kein einziger Fall von Abstammung eines Befallenen von einem Nichtbefallenen vorhanden ist. Auch entfernen sich in den einzelnen Generationen die Zahlen

der Befallenen und Nichtbefallenen nicht weit von dem Verhältnis 1 : 1. (Abb. 4, 5 und 6.)

Bei der Dermatolysis hereditaria stimmt der Stammbaum von Blumer (Abb. 7) recht gut zu der Annahme, daß die Krankheit auch hier ein dominierendes Merkmal darstellt, denn auch hier sehen wir, daß nur Befallene die Krankheit weiter vererben, während die Kinder der Nichtbefallenen frei bleiben. Auch die Verhältniszahlen entfernen sich in den einzelnen Generationen kaum von der Erwartung (1 : 1).

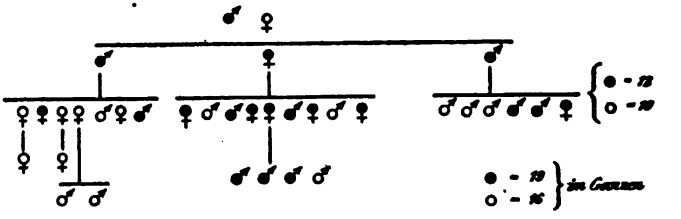

Abb. 5. Der von Raff (Stereoskop. Atl. v. Neisser. 7. Folge 1896) bekanntgegebene Stammbaum.

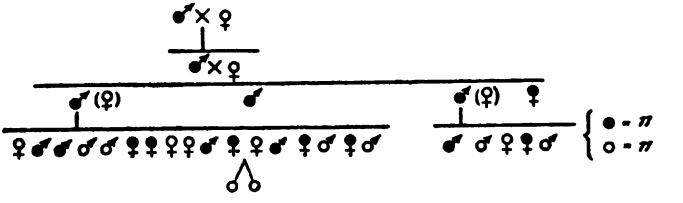

Abb. 6. Stammbaum der Familie Hofmann.
(Vörner, Arch. f. D. u. S. LVI. p. 9.)

Etwas mehr Schwierigkeiten macht die Valentinsche Stammtafel (Abb. 8), wo sich auch einmal die Abstammung Erkrankter von einer gesunden Mutter findet. Vielleicht, daß eben doch diese Mutter in geringem Grade betroffen war. Auch die Stammbäume, die für die Porokeratosis vorliegen, machen Schwierigkeiten.

Es kommt mir auch nur darauf an, Ihnen zu zeigen, daß die Verfolgung der Vererbungsfragen in der von mir betretenen Richtung wahrscheinlich nicht aussichtslos sein wird, wenn wir einmal den Gedankengang besser beherrschen.

Bei zukünftiger Bearbeitung muß vor allen Dingen Wert darauf gelegt werden, daß auch wirklich Aszendenz und Deszendenz vollständig vorhanden sind, denn begreiflicherweise wurde seither auf die Nichtbefallenen weniger Wert gelegt, auch müssen natürlich Fälle von zweifelhafter Diagnose sorgfältig ausgemerzt sein.



Abb. 7. Nach Blumer (Arch. f. D. u. S. 1892, XXIV II p. 135).

Daß überhaupt Krankheitsdispositionen resp. Immunität gegen Krankheit nach der Spaltungsregel vererbbar sind, haben übrigens auch schon experimentelle Untersuchungen von Biffen bei der Rostkrankheit des Weizens ergeben (nach Bateson, The Brit. Med. Journ. Vol. II. 1906, p. 16), und zwar

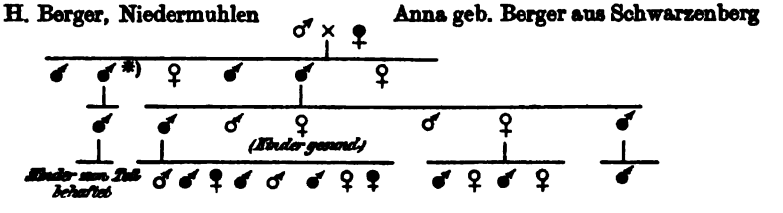

Abb. 8. Nach Valentin (Arch. f. D. u. S. 1906, LXXVIII p. 90).

zeigte sich, daß die größere Widerstandsfähigkeit des Weizens gegen Rost als rezessiver Charakter vererbbar ist. Biffen kreuzte eine Weizenrasse mit verhältnismäßig großer Immunität gegen Rost mit einer solchen, welche weniger wider-

*) Im 1. Valentinschen Stammb. (b. Blumer) als affiziert, im 2. als nicht affiziert bezeichnet.

standsfähig war und deren Blätter gelb von Rost waren. Die erste Generation war schwer von Rost befallen gleich dem schlechten (dominierenden) Elter. In der nächsten Generation sah man zwischen vergilbten Pflanzen die rezessiven grün, verhältnismäßig immun. Und wenn die Samen der rezessiven Pflanzen gesondert wurden — es tritt Selbstbefruchtung ein, bevor die Blüte sich öffnet — so sind die daraus gezüchteten Weizenpflanzen ziemlich resistent gegen die Krankheit.

Ein solches rezessives Merkmal ist auch der auf eine Fehlbildung in den Halbzirkelgängen zurückzuführende abnorme Bewegungstrieb der japanischen Tanzmaus. Bei Kreuzung mit normalen Mäusen (DD $\times$ RR) verschwindet er, um in der nächsten Generation wieder aufzutreten.

Die Vererbung von rezessiven Merkmalen wird natürlich beim Menschen in viel weniger durchsichtiger Weise zur Beobachtung kommen als bei der experimentellen Züchtung. Denn wenn eine rezessive Eigenschaft zutage treten soll, müssen sich zwei rezessive Keimanlagen vereinigen. Dies wird sich aber nur bei Inzucht einigermaßen häufig ereignen. Die rezessiven Anlagen brauchen aber auch nicht manifest, sondern können in latentem Zustand vorhanden sein, in welch letzterem Falle dann zu erwarten wäre, daß bei Vereinigung zweier solcher mit latenter rezessiver Anlage behafteter Individuen etwa ein Viertel der Nachkommen die rezessive Eigenschaft manifestiren würde.

Eine solche als rezessives Merkmal vererbbare Affektion scheint der menschliche Albinismus zu sein, den Frédéric in Straßburg (Zeitschrift für Morphologie und Anthropologie, Bd. X, S. 215, 1907) in letzter Zeit auch nach der Seite der Vererbung bearbeitet hat. Dies ist zugleich die einzige deutsche Abhandlung dermatologischen Inhaltes, in der ich die Mendelschen Regeln berücksichtigt gefunden habe. Ihr entnehme ich die meisten der folgenden Daten über Albinismus.

Man kann wohl noch nicht allgemein sagen, daß der fast bei allen Tiergattungen beobachtete Albinismus durchweg ein rezessives Merkmal sei. Bei den Hühnern spielt er auch nach Hursts Experimenten diese Rolle nicht. Wohl aber scheint bei allen Säugetieren, ganz besonders bei den kleinen Nagern, der Albinismus immer ein gegen vollständige oder teilweise Pigmentierung streng rezessives Merkmal darzustellen.

Zugunsten dieser Auffassung des Albinismus spricht auch, daß dabei öfter Konsanguinität der Eltern beobachtet wurde, da bei Blutsverwandschaft natürlich sehr leicht rezessive Keimanlagen manifest werden können. Frédéric führt den von Devay erwähnten Fall an, daß zwei leibliche Brüder zwei Schwestern heirateten, die ihre leiblichen Geschwisterkinder waren. Sämtliche Kinder aus beiden Ehen waren Albinos, was allerdings zu unserer Vererbungsregel nicht stimmt, nach der nur ein Viertel Albinos zu erwarten gewesen wäre. Merkwürdig ist aber, daß der eine Bruder, als ihm seine Gattin gestorben war, eine andere nicht blutsverwandte zur Frau nahm und von dieser lauter gesunde nicht albinotische Kinder erhielt.

In Laqueurs Fall (bei Frédéric) hatten nicht blutsverwandte Eltern unter 9 Kindern 6 normale und 3 Albinos.

Als rezessiv äußert sich der Albinismus auch dadurch, daß er fast nie direkt vererblich ist. Die Kinder von Albinotischen mit Normalen sind meist pigmentirt, so daß wir annehmen dürfen, daß in den wenigen Fällen, wo direkte Vererbung beobachtet wurde, zufällig beim anderen Elter eine latente Anlage für Albinismus vorhanden war. Dies scheint fast für den von Farabee mitgeteilten Fall zuzutreffen: Ein Negeralbino heiratet eine schwarze Negerin und erhält von dieser drei schwarze Söhne. Die Söhne heiraten ihrerseits alle normal pigmentierte Negerinnen. Während aber die beiden ältesten nur schwarze Kinder haben, bekommt der dritte Bruder von zwei Frauen im ganzen 15 Kinder, darunter 4 Albinos, also fast genau ein Viertel. Gezwungen an dieser Erklärung ist nur, daß der Vater der Albinos gleich zwei Gattinnen gefunden haben soll, die ebenso wie er das rezessive Merkmal in latentem Zustand besaßen.

Im ganzem stimmen für den menschlichen Albinismus die Vererbungstatsachen noch nicht ganz zur Annahme einer solch glatten Vererbung als rezessives Merkmal.

Wir stehen noch viel zu sehr im Anfange mit diesen Untersuchungen.

Man darf sich auch die Materie trotz der so klaren und recht fest begründeten Regeln ja nicht als zu einfach vorstellen. Welch verwickelte Verhältnisse durch die Verkoppelung der Merkmale zu Paaren und durch gegenseitige Beeinflussung dieser

Merkmale zustande kommen, will ich Ihnen später noch darlegen.

Auf die naturgemäß sich erhebende Frage, wie denn solche vererbbare Krankheitsanlagen überhaupt das erste Mal entstehen, gibt es keine Antwort.

Wahrscheinlich spielt auch die Konsanguinität, deren ätiologische Bedeutung für eine ganze Anzahl von Krankheiten durch Adrian (Dermatol. Zentralbl. IX, Nr. 9) festgestellt ist, eine Rolle.

Ob nun bei den familiär auftretenden Hautkrankheiten, so besonders bei dem Xeroderma pigmentosum, es sich um ein solches erstes Auftreten aus gleichen Bedingungen heraus handelt, oder ob dabei rezessive Krankheitsanlagen manifest werden, muß Alles erst noch untersucht werden.

Bei Krankheiten wie Xeroderma pigmentosum, Keratosis congenita, deren Träger sich ja nicht fortpflanzen, ist fast das erstere wahrscheinlich.

Ein Beispiel von solch erstem Auftreten einer Hautkrankheit hat Allen bei der Maus beobachtet. Sie äußerte sich in vollständiger Haarlosigkeit, Runzelung der Haut und Herabhängen der letztern in je einer breiten Falte am Rumpfe, so daß A. sie Rhinozerosmaus nannte. Diese Hautanomalie soll auch anderwärts schon beobachtet worden sein und sich weiter vererbt haben.

Recht anschaulich ist die Bildung neuer Varietäten zu zeigen an dem Ergebniß der Kreuzung einer roten mit einer cremefarbenen Levkoje (Bateson 1906). Die rote Varietät ist charakterisiert durch roten Saft und farblose Körner (Chromoplasten), die Cremevarietät durch gelbe Körner.

Bei der Kreuzung finden wir, daß Rot dominiert, wir bekommen also in F_1 lauter rotblühende Pflanzen. Diese Heterozygoten unter sich gekreuzt ergeben in F_2: 9 rote 3 rot mit creme, 3 weiße und eine creme wie zuvor. Woher kommt die weiße Varietät? Weiß wurde nicht eingebracht. Offenbar haben wir einen Albino de novo erzeugt durch Kreuzung zweier gefärbter Formen.

Es handelt sich um 2 Paare von Merkmalen, die sich in den Keimzellen spalten:

D_1 Roter Saft	farbloser Saft R_1
D_2 Farblose Körner	gelbe Körner R_2

Sämtliche mögliche Kombinationen sind:

$D_1 D_2$ $D_1 D_2$	$D_1 D_2$ $D_2 R_1$	$D_1 D_2$ $D_1 R_2$	$D_1 D_2$ $R_1 R_2$
$D_2 R_1$ $D_1 D_2$	$D_2 R_1$ $D_2 R_1$	$D_2 R_1$ $D_1 R_2$	$D_2 R_1$ $R_1 R_2$
$D_1 R_2$ $D_1 D_2$	$D_1 R_2$ $D_2 R_1$	$D_1 R_2$ $D_1 R_2$	$D_1 R_2$ $D_1 R_2$
$R_1 R_2$ $D_1 D_2$	$R_1 R_2$ $D_2 R_1$	$R_1 R_2$ $D_1 R_2$	$R_1 R_2$ $R_1 R_2$

Wo also die dominierenden Merkmale D_1 und D_2 zusammentreffen, wird der Effekt eine rotblühende Pflanze (roter Saft mit farblosen Körnern) sein.

Wo roter Saft mit gelben Körnern zusammentrifft, ensteht Rot mit Creme. Wenn farbloser Saft mit farblosen Körnern zusammentrifft, entsteht Weiß. Und schließlich rezessive Cremefarbe.

Die vier Farben entstehen im Verhältniß 9:3:3:1.

Ein Blick auf das Schema zeigt, daß aber unter sämtlichen Individuen bloß zwei reinzüchtende, nämlich eine rote und eine weißblühende Pflanze ist.

Beim Zusammentreffen von solchen Merkmalpaaren kann nun eine Komplikation dadurch entstehen, daß eine besondere

Erscheinung nur bei Verkoppelung von D_1 und D_2 zutage tritt, während keiner der beiden Faktoren für sich einen Einfluß auf das Individuum auszuüben vermag ohne die Anwesenheit des andern. In diesem Falle würden also die 9, die D_1 und D_2 haben, unter sich gleich sein, sowie andererseits die 7 andern, die nur eines von beiden oder keines besitzen.

So können z. B. zwei weißblühende süße Erbsen bei der Kreuzung eine gefärbte F_1 geben, welche bei Selbstbefruchtung erzeugen wird: 9 gefärbte, 7 weiße.

Dieses Ergebnis beweist, daß die Farbe in ihrem Erscheinen abhängig ist von der gleichzeitigen Anwesenheit zweier komplementärer Elemente oder Faktoren. Die 9 sind die 9 Quadrate mit D_1 und D_2, die 7 sind die 3 mit D_1, die 3 mit D_2 und das eine mit keinem von beiden. Dabei kann noch der Farbcharakter durch die Tätigkeit besonderer bestimmender Elemente modifiziert werden, so daß im vorliegenden Falle anstatt 9 rote 7 weiße die Reihe entsteht

$$\underbrace{27 \text{ purpurne } 9 \text{ rote}}_{9} \quad : \quad 28 \text{ weiße } 7$$

Noch verwickelter wird die Sache dadurch, daß bei der Levkoje auch die Behaarung durch ein ähnliches allelomorphes Paar von Faktoren bestimmt wird, und daß sowohl die Faktoren für Färbung als diejenigen für Behaarung zusammentreffen müssen, wenn Färbung oder Behaarung erzielt werden sollen. Es ist wunderbar, in welch verwickelten Verhältnissen sich immer noch die Mendelsche Regel als sicherer Führer erweist.

Im Falle der Levkoje wie der süßen Erbse haben wir zugleich Beispiele und Erklärung für Darwins berühmten Rückschlag in den Ahnentypus: zwei weißblühende Pflanzen geben bei Kreuzung die wilde Purpurblüte, zwei glatte Levkojen den ursprünglichen behaarten Ahnentypus dadurch, daß sich zwei gespaltene komplementäre Elemente, die irgendwie getrennt worden waren, wieder vereinigen.

Es werden also die verschiedenen Faktoren, welche zusammen das produzieren, was wir früher einen einfachen Charakter nannten, getrennt übermittelt bei der Vererbung. Es wird schon aus diesem Beispiel hervorgehen, daß das Studium

der Vererbungsverhältnisse keine so einfache Sache ist und wir uns wohl zu hüten haben, die Tatsachen vorschnell auf den Menschen zu übertragen. Erzählt doch Bateson, daß die bei der Levkoje und süßen Erbse erkannten Regeln erst nach fünf Jahren sorgfältigster Züchtung zutage traten. Und wohl gebührt dem Scharfsinn, dem Fleiß und der Geduld solcher Forscher unsere uneingeschränkte Hochachtung. Ganz besonders interessant und für die Verhältnisse des Menschen äußerst wichtig, wenn auch teilweise recht verwickelt, sind die auf Grund der Mendelschen Regeln erhaltenen Züchtungsergebnisse der kleinen Nager, der Kaninchen, Meerschweinchen, Mäuse, Ratten. Ich halte mich hier an die Veröffentlichungen von Castle (The Popular Scienze Monthly July 1905), Allen (1904), Schuster (1905).

Ein Beispiel von reiner Mischvererbung (blending inheritance) haben wir bei der Kreuzung von Kaninchen mit Hängeohren (lop-eared) mit gewöhnlichen Kaninchen. Die Ohren der ersteren sind zwei- bis dreimal so lang als diejenigen der letzteren. Die Jungen haben dann einfach eine intermediäre Ohrform, die manchmal aufrecht steht, manchmal herabhängt. Und die Abkömmlinge übertragen dieses Merkmal rein auf ihre Jungen.

Ganz anders verhält es sich mit der Vererbung der Pigmentmerkmale. Eine Kreuzung des sog. belgischen Hasen, einer Varietät des europäischen Kaninchens mit grauem Pelz, mit einem albinotischen Kaninchen derselben Spezies ergibt Junge, die alle das belgische Fell haben, keinen einzigen Albino. Und doch ist auch unter diesen der rezessive albinotische Charakter noch latent vorhanden und kann unter den Abkömmlingen dieser Hybriden wieder zum Vorschein kommen. Bei den Meerschweinchen ist das Rosetten- oder rauhe Haarkleid dominant über das glatte (normale) und kurzes Haar dominant über langes (Angora-)Fell.

Ferner besteht bei den Meerschweinchen eine Serie von wechselnden Pigmenttypen, die Mendelsche Beziehungen zueinander zeigen. Setzen wir:

1. agouti (schwarz getüpfelt mit gelb, der ursprüngliche wilde Typus des Haarkleides), 2. schwarz, 3. gelb, 4. albinotisch,

so ist jedes dieser Merkmale dominant über alle folgenden und rezessiv gegenüber allen vorausgehenden. Also gibt 1 gepaart mit 2, 3 oder 4 nur Agouti-Nachkommenschaft. 2 mit 3 oder 4 gibt entweder schwarz oder agouti, aber nie gelb oder albino.

Alle Merkmale sind nun ganz unabhängig voneinander vererbbar; der Haar-Pigmentcharakter unabhängig von der Haarlänge, die Haarbeschaffenheit (glatt oder rauh) unabhängig von Pigment sowie von Haarlänge.

Wird ein gewöhnliches pigmentiertes kurzhaariges Meerschweinchen gekreuzt mit einem langhaarigen Albino, so sind alle Jungen kurzhaarig und pigmentiert.

Diese Jungen untereinander gepaart bringen Nachkommen von 4 verschiedenen Sorten:

9	kurzhaarige	pigmentierte	Tiere ⏐
3	„	albinotische	„ ⏀
3	langhaarige	pigmentierte	„ —
1	„	albinotische	„ ⊖

Verhältnis 12 Pigmentierte: 4 Albinos; 12 Kurzhaarige: 4 Langhaarige.

k(urzhaarig) = D_1 p(igmentiert) = D_2
l(anghaarig) = R_1 a(lbinotisch) = R_2

kp	kp	kp	kp
⏐	⏐	⏐	⏐
kp	pl	ka	la
pl	pl	pl	pl
⏐	—	⏐	—
kp	pl	ka	la
ka	ka	ka	ka
⏐	⏐	⏀	⏀
kp	pl	ka	la
la	la	la	la
⏐	—	⏀	⊖
kp	pl	ka	la

Es lassen sich nun auch 3 Paare von Haarcharakter: Länge Pigmentation und Rauhheit, kombinieren. Ein lang- und rauhhaariger Albino wurde gekreuzt mit einem kurz- und glatthaarigen Pigmenttier. Die Jungen in F_1 müssen alle drei dominierende Eigenschaften haben, nämlich: kurzhaarig, rauh, pig-

mentiert. F_2 aber, also die Nachkommen der untereinandergekreuzten F_1-Jungen, weisen äußerlich 8 verschiedene Sorten auf: Eine große Klasse war gleich den Eltern kurzhaarig, rauh und pigmentiert. 2 andere Klassen gleich den Großeltern, nämlich kurzhaarig, glatt, pigmentiert und langhaarige, rauhe Albinos. Dazu gab es noch 5 weitere neue Klassen, die weder bei den Eltern noch Großeltern vertreten waren, nämlich: kurzhaarig rauhes Albino, kurzhaariges glattes Albino, langhaarig glattes Albino, langhaarig, glatt pigmentiert und langhaarig rauh pigmentiert. Theoretisch sollen unter 64 Individuen 27 die 3 dominanten Merkmale haben, 1 die 3 rezessiven. Dieses Verhältnis wurde in dem beobachteten Ergebnis auch annähernd erreicht. Doch sieht man an diesem Beispiel, daß man unter so verwickelten Verhältnissen mit großen Zahlen arbeiten muß, wenn die Verhältniszahlen herauskommen sollen. Schwer ist es dann natürlich, aus einer solchen Zahl die gewünschten Kombinationen in rein züchtenden Individuen zu erhalten. Sicher annehmen kann man dies immer nur von denjenigen, die nur rezessive Merkmale besitzen, die anderen müssen durch Weiterkreuzung mit Tieren von bekanntem Charakter geprüft werden, ob sie rein züchten oder nicht.

Unbedingt glatt geht die Spaltuug der Eigenschaften nicht immer vor sich. Bei Kreuzung von kurzem und langem Haar findet sich in F_2 eine gewisse Zahl von Individuen mit weniger langem Haar als bei dem langhaarigen Großvater oder die Haare sind nur an einem Teil des Körpers lang. Auch kann sich bei Kreuzung eines Albino mit einen vollpigmentierten Tiere nicht ein ganz pigmentiertes, sondern ein etwas weiß gefleckte ergeben.

Castle macht hier den Vergleich von zwei verschiedenfarbigen zusammengefügten Wachsplatten, die man an der Berührungsfläche mit dem Messer wieder zu trennen versucht. Mag man noch so sorgfältig vorgehen, immer wird an der einen Seite ein kleiner Rest der andern zurückbleiben.

Noch viel verwickelter sind die Verhältnisse der Vererbung bei den Farben des Haarkleides der Maus; wobei ich mich genau an die Ausführungen von Allen halte (The heredity of coat color in mice, by Gloves M. Allen [Harvard College], Proced. of the Americ. Acad. of Arts and Sciences, Vol XL, Nr. 2, 1904).

Albinismus verhält sich hier immer rezessiv sowohl gegenüber teilweiser wie vollständiger Pigmentierung. Die pigmentierten Heterozygoten von der Kreuzung von pigmentierten mit albinotischen Individuen genügen bei der Weiterzüchtung ganz der Mendelschen Regel: Pigmentierte zu Albinotischen im Verhältniß 3:1; Dominante (rein züchtend), Heterozygoten, Rezessive (rein züchtend) im Verhältnis 1:2:1. Partieller Albinismus wird von Allen als ein Zustand bezeichnet, bei dem das Pigment um bestimmte Körperzentren reduzirt ist, so daß unpigmentierte Flächen zwischen den pigmentierten vorhanden sind oder an ihren Grenzen. Allen unterscheidet bei der Maus und auch bei andern Säugetieren 10 solcher Zentren, die symmetrisch zu fünf auf jeder Seite der Mittellinie angeordnet sind. Diese Zentren sind: ein Wangenfleck, ein Nackenfleck, ein Schulterfleck, ein Seitenfleck, ein Kreuzfleck. Verschiedene Reduktionen der Pigmentflecke bis zur völligen Beseitigung kommen vor. Partielle Albinos züchten unter sich rein, verhalten sich aber rezessiv gegen vollständige Pigmentierung, doch zeigt der Heterozygot dann auch manchmal intermediären Charakter.

Sehr merkwürdig ist, daß Albinomäuse, die keine Spur von Pigment besitzen, je nach ihrer Abstammung von vollständig oder teilweise pigmentierten Heterozygoten den einen oder den andern Pigmentcharakter übermitteln können. Wenn also ein Albino, der die latente Fähigkeit besitzt, totale Pigmentierung zu übertragen mit einer gefleckten Maus gekreuzt wird, so entstehen einfarbige und gefleckte Nachkommen zu gleichen Teilen. Cuénot hat dafür die Hypothese aufgestellt, daß Pigment erzeugt wird durch die Wirkung von spezifischen Fermenten auf eine chromogene Substanz und daß die Albinos wohl die ersteren, aber nicht die chromogene Substanz besitzen.

Was die Pigmente betrifft, so wurde durch Bateson festgestellt (Allen p. 155), daß das graue Haarkleid der Hausmaus die drei Pigmente Schwarz, Schokoladebraun und Gelb enthält. Und diese Kombination, wie sie sich beim wilden Tiere findet, ist streng dominierend über die Farben der Spielarten (mit Ausnahme von Gelb). Wenn also graue Mäuse mit andersfarbigen gekreuzt werden, entstehen graue Nachkommen.

Allen züchtete ferner mit Mäusen von folgenden Farbtypen: Schwarz (enthält schwarzes und schokoladebraunes Pigment),

Schokoladebraun (enthält nur das eine Pigment), Golden-Agouti (mit braunem und gelbem Pigment). Alle diese Farben züchten unter sich rein wieder die gleichen Nachkommen. Unaufgelöstes Grau dominiert über alle andern Farben (außer Gelb). Schwarz dominiert über Schokoladebraun und dieses, wenn auch nicht sicher, über Golden-Agouti. Dagegen kommen bei Paarung von schwarzen mit golden-agouti-Tieren wieder alle drei Pigmente zusammen und es entsteht synthetisch wieder Grau in den Nachkommen.

Wie partielle und totale Pigmentierung durch einen Albino bestimmt werden kann, so kann ein Albino je nach seiner Abstammung von grauen, schwarzen, braunen oder golden-agouti-Eltern den entsprechenden Farbcharakter übermitteln. Wird also z. B. ein Albino von schwarzen Eltern mit einer schwarzen Maus gekreuzt, so sind die pigmentierten Nachkommen alle schwarz, war der Albino aber z. B. von grauen Eltern, so sind die pigmentierten Jungen grau.

In gewissen Fällen tritt auch eine Spaltung der zusammengesetzten Farbcharaktere in ihre einzelnen Komponenten ein. Äußerst verwickelt sind die Kreuzungen der verschiedenen Heterozygoten dieser vielen Pigmentcharaktere, und da theoretisch oft 6—8 Sorten von Nachkommen in Frage kommen, sind die Ergebnisse vielfach an den kleinen Zahlen der einzelnen Würfe nicht, dafür aber um so überraschender in den längeren Reihen mit den Mendelschen Regeln übereinstimmend.

So wurden, um nur ein Beispiel anzuführen, bei 56 Kreuzungen von gefleckten Eltern mit Albinos 159 pigmentierte Junge und 55 Albinos erhalten, während die erwartete Zahl für Albinos 53,5 beträgt. In den einzelnen Würfen dagegen weicht die Zahl oft stark ab von dem Verhältnis 3:1. Auch die Resultate Schusters v. New. College Oxford (Biometrica, Vol. IV, 1905/06, p. 1) sind, wenn auch nicht exakt übereinstimmend mit denen von Cuénot und Allen, aber doch bezüglich Farbproduktion und Albinismus ganz im Einklang mit den Mendelschen Regeln. Da Allen keine gelben Mäuse zur Verfügung hatte, ist bemerkenswert, daß Schuster Gelb über Grau und Schwarz dominierend fand. Eine gefleckte gelbe Maus gekreuzt mit Albino mit latentem einfachen Grau gab einfarbige gelbe Junge.

Schwierigkeiten machte das Auftreten gewisser intermediärer Formen. Um zu zeigen, wie diese Dinge noch im Fluß sind, sei erwähnt, daß Cuénot in seiner letzten Mitteilung (L'hérédité de la pigmentation chez les souris (5. Note), Arch. d. Zool. exp. et gén. 1907, Vol. VI, Notes et revue Nr. 1, p. I bis XII) zum Schlusse kommt, daß die Farbe des Felles bei den Mäusen im Keimplasma dargestellt ist durch eine bestimmte Zahl von Determinanten (Vererbungseinheiten, caractères-unités), die die Erfahrung allein nachweisen und zählen kann. Bis jetzt kennt Cuénot wenigstens fünf und nimmt an, daß es noch weitere gibt. Diesen stehen dann wieder unabhängige Mutationen gegenüber, z. B. dem Derminanten für die Farbe im allgemeinen die Mutation für deren vollständiges Fehlen — Albinismus. Auf dem Zusammenwirken der Determinanten und ihrer gegenseitigen Einwirkung aufeinander beruhen die besonderen Fellfarben der verschiedenen Mäuserassen.

Alle diese bei den Mäusen bekannten Determinanten folgen strikte den Mendelschen Regeln. Man kennt bei den Mäusen nur Mendelsche Merkmale.

Ein besonderes Interesse haben seit langer Zeit zwei Krankheiten beansprucht, bei denen eine Vererbung mit Geschlechtsbeschränkung auftritt: die Hämophilie und die Farbenblindheit. Diese Krankheiten werden ganz vorwiegend nur auf die männlichen Nachkommen übertragen und zwar durch nichtbetroffene Mütter (Knight's move) (nach Bateson). Auch hier werfen Tierexperimente einiges Licht in die dunklen Gebiete. T. B. Wood (Journ. Agr. Sci. 1905, p. 364, pl. 10) machte eine Kreuzung zwischen Schafen, dem Dorset Horn und den Suffolks. Die Dorsets sind gehörnt in beiden Geschlechtern, die Suffolks hornlos in beiden Geschlechtern. Es ergab sich: in F_1 Männer gehörnt, Wornlos, als Horn ist dominant bei Männern, rezessiv bei Weibern.

F_2 gibt beides: gehörnte und hornlose Männer, sowie gehörnte und hornlose Weiber, weil, wie Bateson sagt, 2 hornlose Keime Gelegenheit hatten, sich bei Gegenwart von Weiblichkeit zu treffen. Deshalb müssen auch die hornlosen Männer und die gehörnten Weiber in F_2 sich rein erweisen bei der Weiterzüchtung, da sie aus rezessiven Keimanlagen entstanden sind.

Es ist nun durchaus kein Beweis vorhanden, daß es bei den geschlechtsbeschränkten Krankheiten geradeso ist, doch sind Vergleichspunkte vorhanden.

Wenn das betroffene Geschlecht der Mann ist, so übertragen die nichtbetroffenen Männer die Affektion nicht, auch wenn sie „erblich belastet" sind, obwohl die nichtbetroffenen Weiber dies tun können (die populäre Ansicht, daß eine solche Eigenschaft nur durch Weiber übertragen würde, ist sicher ein Irrtum. Bei der Hämophilie z. B. gibt es viele Fälle von Vererbung durch betroffene Männer). Denn die beim Manne dominierende Affektion kann nicht latent auftreten.

Angenommen, die Glieder der betroffenen Familie paaren sich mit Personen, die nicht die Eigenschaft haben, dann muß theoretisch gefordert werden:

1. Die Hälfte der Söhne von (a) betroffenen Männern und von (b) nichtbetroffenen Weibern, die irgendwelche betroffene Söhne hatten, werden befallen.
2. Die Hälfte der Töchter von a und b vermögen die Eigentümlichkeit auf die Hälfte ihrer Söhne zu übertragen.
3. Betroffene Frauen müssen reine Gameten produzieren und folglich die Affektion auf alle ihre Söhne übertragen.

Dies muß aber alles erst bewiesen werden, doch ist der allgemeine Gang der Vererbung bei diesen Krankheiten im Einklang mit diesen Regeln.

Bemerkenswert bezüglich Punkt 3 ist, daß Bateson nur 3 Beispiele von Farbenblindheit beim Weibe kennen will, und von diesen hatten die beiden ersten Frauen je einen farbenblinden Sohn und die dritte 3 farbenblinde Söhne.

Die statistischen Zahlen bezüglich Hämophilie lassen sich noch nicht ganz in Übereinstimmung bringen.

Diese Krankheit kommt ja auch ziemlich häufig in abgeschlossenen Gebirgsorten zur Beobachtung, wo durch Inzucht sehr leicht Komplikationen und Verschiebungen der Zahlenverhältnisse bewirkt werden können.

Erwähnt möge werden, daß gerade in letzter Zeit eine Notiz durch die Zeitungen geht, daß in einem solchen Dorfe

Graubündens die Töchter der Bluterfamilien den Entschluß gefaßt hätten, auf Verehelichung zu verzichten, um so die Krankheit zum Aussterben zu bringen.

Zum Schluß möge noch von den Hühnern ein Beispiel (nach Punett, Mendelism, II. Ed., Cambridge 1907) mitgeteilt werden, wie vorher dunkle Züchtungsergebnisse bei Berücksichtigung der Mendelschen Prinzipien plötzlich volle Aufklärung erfahren.

Hühner sind sehr viel (von Bateson, Punett, Hurst, Davenport u. a.) zum Studium der Vererbungsregeln benutzt worden. Sie bieten eine ganze Anzahl von Merkmalen, die der Voraussetzung bei der Vererbung entsprechen, so besonders die verschiedenen Kammformen. Von diesen soll aber nicht die Rede sein.

Es gibt eine Rasse „blaue Andalusier", an deren Reinzüchtung die Züchter verzweifelten, da immer zwischen den Blauen „Ausschußware" („wasters") von zwei Sorten: rein schwarze und weiße mit schwarzen Flecken zum Vorschein kam.

Es zeigte sich nun, daß die „Blauen" nur die ihren Eltern ganz unähnlichen Heterozygoten der auch in ihren Nachkommen zutage tretenden schwarzen und weißen Rasse sind.

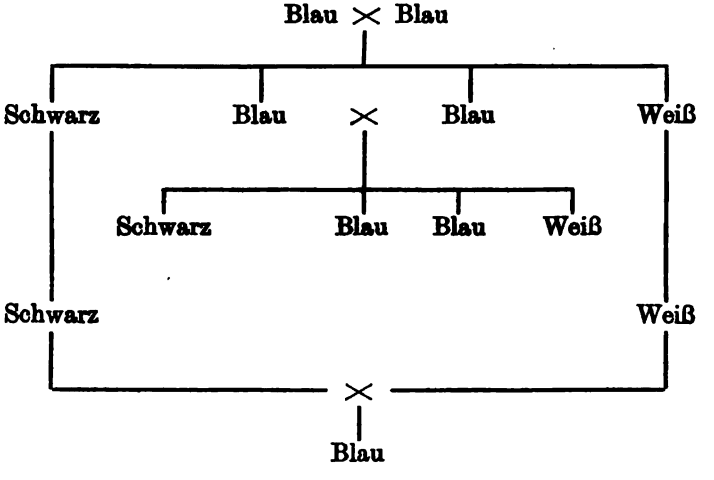

Man kann also sicherer die blauen aus der Kreuzung von Schwarz und Weiß bekommen als direkt von „Blauen", und dies sogar in der doppelten Anzahl.

Man hat nach dem Vorgange von Galton, Pearson u. a. die Vererbungsfrage auch sehr energisch von der mathematisch-statistischen Seite in Angriff genommen. Auf diesem Wege ist z. B. Weinberg (Über den Nachweis der Vererbung beim Menschen, Jahreshefte d. Vereins f. vaterl. Naturkunde in Württ., 1908, p. 369) der Nachweis gelungen, daß auch die Anlage zu Mehrlingsgeburten sich nach dem Mendelschen Gesetze vererbt und rezessiv ist.

Die Förderung, die die Dermatologie von allen diesen eifrigen Bestrebungen, das Wesen der Vererbung klarzulegen, erwarten darf, ist, wie ich glaube, nicht einmal in der Hauptsache auf dem Gebiete der Pathologie der Haut zu suchen, sondern ich hoffe, daß gerade die normale Anatomie und Physiologie der Haut dadurch mannigfache Aufklärung erfahren wird.

Geradezu rätselhaft ist uns noch die verschiedene Erscheinungsform der Hautkrankheiten bei verschiedenen Individuen, die doch meist nur zum allergeringsten Teile aus äußeren Verhältnissen erklärt werden kann. Ich hoffe, daß wir durch das Studium der Vererbung an der Haut zur Erkenntnis bestimmter Rassentypen kommen werden, die als Vererbungseinheiten immer und immer wieder zum Vorschein kommen und so eine Grundlage für die Erkenntnis der Natur des Hautorgans bilden können.

Die von mir gegebene Übersicht über das in Rede stehende Thema war nötig, um das Interesse der Dermatologen zu erwecken, sie genügt aber nicht, um eine solche Klarheit über das Wesen der Mendelschen Regeln zu geben, wie sie nötig ist, um nun auch beim Menschen fruchtbringende Untersuchung anzustellen. Bis jetzt ist erst, und zwar ganz in der letzten Zeit, ein Handbuch über die ganze Frage erschienen: Thomson, J. A, Heredity, London, John Murray 1908, in dem auch die Literatur sehr ausführlich zusammengestellt ist. Eine Zeitschrift über Vererbungslehre wird in allernächster Zeit erscheinen. Kurz und sehr hübsch geschrieben ist Punett, Mendelism, 2d edition, Cambridge, Bowes and Bowes 1907. Ohne Zweifel werden in der nächsten Zeit noch wichtige Mitteilungen erfolgen.

4. Herr **Bloch**-Basel: **Über Hautimmunität.**

Die Beziehungen eines einzelnen Organes, wie es die Haut darstellt, zur Immunität des Gesamtkörpers zu erforschen, könnte überflüssig erscheinen, — wenn nicht immer wieder praktische Erfahrungen und theoretische Erwägungen zu einem solchen Studium aufforderten. Wenn bei einer akuten Miliartuberkulose die Hautherde heilen, während der Organismus rapide zerfällt, wenn ein Lupöser sich jahrzehntelang mit seiner Krankheit hinschleppt, ohne daß seine Lungen angesteckt werden, und ein anderer wiederum an seiner Phthise allmählich dahinsiecht, ohne daß sich je Manifestationen des Tuberkelbazillus in der Haut gezeigt hätten, so zwingen uns solche Momente geradezu zu Gedanken über Organdisposition und Organimmunität. Und die gleichen Fragen drängen sich uns auf bei manchen Erscheinungen der Lues und bei den Arzneidermatosen. Aber die Beobachtung von Immunitäts- und Umstimmungsphänomenen an der Haut hat auch ein ganz allgemeines, theoretisches Interesse. Das ist vor allem durch die schönen Untersuchungen von Pirquet klar geworden. Der Grund hierfür ist ohne weiteres ersichtlich. Es ist eben so viel leichter, den Verlauf einer Krankheit oder Immunisierung auf der Haut, die sich dem Aspekt frei darbietet, zu verfolgen, als in irgend einem andern Organ, daß es eigentlich merkwürdig erscheinen muß, weshalb dieser Weg der Forschung nicht längst beschritten worden ist. Allerdings müssen, wenn das Ziel erreicht werden soll, gewisse Vorbedingungen erfüllt sein, Bedingungen, wie sie uns die Tuberkulose und die Lues gerade nicht bieten: leichte Inokulierbarkeit — eventuell auch auf den Menschen — und die Möglichkeit der Reinzüchtung des Krankheitserregers. Denn befriedigend kann die Frage — das ist von vornherein klar — nur auf experimentellem Wege gelöst werden.

Alle diese Voraussetzungen sind vorhanden bei einer Hautkrankheit, der Trichophytie. Die Versuche, über die ich hier kurz berichten will, sind von mir in Gemeinschaft mit Herrn Dr. Massini unternommen und zwar vorwiegend mit einem Stamm, dessen Charakteristik, kurz gezeichnet, folgende ist: Es handelt sich um eine Art, die am allernächsten dem Erreger des Mäusefavus, dem sogenannten Achorion Quincke-

anum (a-Pilz von Quincke, Flaumtyp von Plaut) verwandt ist. Auf den Menschen verimpft, vermag sie sowohl trichophytieartige Erscheinungen (Kerion celsi, Herpes squamosus), wie auch echte typische Favusscutula hervorzurufen, beim Tiere erzeugt sie eine stets gleiche und charakteristische Läsion: nach einer Incubation von 5—7 Tagen tritt an der Stelle der Inokulation eine leichte Rötung und Schuppung auf, der Herd wird an den folgenden Tagen erhaben und derb infiltriert und bedeckt sich mit dicken, zusammenhängenden Scutulamassen. Vom 10. Tag an ungefähr beginnt die spontane Involution. Zuerst bröckeln die Scutula ab, dann geht die Infiltration zurück, es bleibt noch längere Zeit eine kahle, gerötete, mit Schuppen und Krüstchen bedeckte Stelle; schließlich tritt restitutio ad integrum ein und die Haare wachsen wieder. Eine Ausdehnung der Krankheit über den ursprünglich geimpften und befallenen Bezirk hinaus findet nur in geringem Grade statt. Der Pilz gehört, wie die ganze Gruppe des Achorion Quinckeanum, seinem Verhalten auf künstlichem Nährboden nach, viel mehr zu den Trichophytie- als zu den Favuspilzen; auf diesen Punkt werden wir nachher noch zurückkommen. Er hat eine außerordentlich wertvolle Eigenschaft. Er ist nämlich für Meerschweinchen absolut pathogen, d. h. er erzeugt, kutan inokuliert, in allen Fällen das eben beschriebene, typische Krankheitsbild. Von diesem Gesetz haben wir in mehr als 100 Experimenten keine einzige Ausnahme getroffen; selbst die Impfung einer minimalen Menge von Pilzmaterial führt zu einem positiven Resultat. Zu Immunitätsversuchen ist also dieser Stamm ganz besonders geeignet.

Wenn man nun versucht, ein Meerschweinchen, das die Krankheit überstanden hat, ein zweites Mal zu impfen, so schlägt dieser Versuch mit eben derselben Regelmäßigkeit fehl. Und zwar bleibt es sich ganz gleich, ob man zum Ort der Zweit- und Drittimpfung die zuerst erkrankte und dann abgeheilte Stelle oder irgend eine andere der Meerschweinchenhaut wählt, der Effekt ist jedesmal derselbe: es tritt vielleicht eine leichte traumatische Reizung, niemals aber das typische Krankheitsbild mit Infiltration und Scutulis ein. Das Tier ist also durch das einmalige Bestehen dieser Mykose vor jeder

Neuinfektion geschützt, es ist immun geworden (Demonstration). Dieses Resultat, das wir in sehr zahlreichen Versuchen immer wieder bestätigt fanden, erscheint im ersten Augenblick etwas überraschend, und zwar offenbar darum, weil wir bis dahin gewohnt waren, in den Dermatomykosen rein lokale, zirkumskripte Hautaffektionen zu sehen, die den übrigen Körper nicht oder kaum in Mitleidenschaft ziehen. Das ist auch der Grund, weshalb — von Citron abgesehen — die Frage nach einer Immunisierung durch die Fadenpilze überhaupt nie aufgeworfen worden ist. Diese Ansicht entspricht nun, das geht aus den Versuchen hervor, nicht den tatsächlichen Verhältnissen. Wir müssen annehmen, daß vom Krankheitsherd aus, obschon er stets rein lokal bleibt und Metastasierungen nie beobachtet werden können, toxische Substanzen (im weitesten Sinne) resorbiert werden und sich an sämtliche Körperzellen verankern und so eine im Sinne der Immunität wirkende Umstimmung veranlassen. Wir werden sehen, daß eine solche Anschauung auch noch durch eine andere Versuchsreihe eine mächtige Stütze erhält.

Zunächst jedoch lag es bei der Übersichtlichkeit der Verhältnisse, die bei dieser Art Immunität in Betracht kommen, nahe, den Gesetzen und Bedingungen dieser Immunität nachzuforschen. Einige Ergebnisse mögen hier folgen.

Die nächstliegende Frage ist natürlich die, ob nur dem beschriebenen Pilzstamm allein diese Eigenschaft der Immunisierung zukommt oder ob es sich um ein allgemeineres Gesetz handelt. Wir haben außerdem — in allerdings bedeutend weniger Versuchen — geprüft ein aus einem gewöhnlichen Kerion celsi gezüchtetes Trichophyton gypseum und das Mikrosporon canis. Das Resultat war das gleiche; auch hier hinterließ das einmalige Bestehen der Krankheit vollkommene Immunität. Von anderen Tieren, mit denen wir experimentiert haben, scheint sich das Kaninchen zu verhalten wie das Meerschweinchen; Ratten und Mäuse sind zu diesen Versuchen nicht geeignet, weil sie sich oft von vornherein gegen die Inokulation refraktär verhalten. Wie sich der Mensch in dieser Beziehung verhält, müssen noch weitere Versuche entscheiden. Soweit uns unsere bisherigen spärlichen Experimente ein Urteil gestatten, ist anscheinend auch hier das einmalige Überstehen

einer Trichophytie, wenigstens der tiefen Formen, von bleibender Unempfänglichkeit gefolgt. Darauf deutet — ich verdanke diesen Hinweis Herrn Prof. Jadassohn — auch die klinische Erfahrung hin: es ist nämlich auffallend, daß die mit tiefen Trichophytien behafteten Kranken, vorzugsweise Leute, die mit Vieh zu tun haben, kaum je mit derselben Erkrankung wieder in der Klinik erscheinen, obschon doch die Gelegenheit zur Ansteckung nicht fehlen kann. Als wichtig für das Gelingen der Immunisierung erweist sich die Art der Inokulation. Nur durch kutane Impfung ist es uns bis jetzt geglückt, Immunität zu erzielen, nicht aber durch subkutane und intraperitonkale Injektion von Pilzmaterial. Auf die interessante Analogie dieses Phänomens mit den Erfahrungen der experimentellen Syphilisimpfungen brauche ich hier wohl kaum hinzudeuten. Die einfachste Erklärung liegt wohl darin, daß diese Pilze mit ihrem lebhaften Sauerstoffbedürfnis im Innern des Körpers die zum Wachstum und zur Entfaltung der pathogenen Wirkungen nötigen Eigenschaften nicht finden und eben deshalb, weil sie nicht zur Krankheit führen, auch keine Immunität erzeugen können. Damit stimmen auch die pathologisch-anatomischen Befunde, die zeigen, daß die Pilze im Innern des tierischen Organismus lediglich als Fremdkörper wirken.

Unsere Experimente haben aber noch weitere für die Systematik der pathogenen Hautpilze nicht unwichtige Aufschlüsse gebracht. Sie zeigen, daß die Immunität keine streng spezifische ist. Die Infektion durch unsern achorionartigen Pilz schützt nicht nur gegen eine Neuinfektion mit demselben Stamm, sondern auch gegen das Tr. gypseum und gegen das Mikrosporum canis und umgekehrt. Nun sind das gerade drei Stämme, die in allen ihren Eigenschaften, auf künstlichen Nährböden wie im Tierkörper, im grob morphologischen Aussehen wie in ihren Fruktifikationsorganen außerordentlich stark differieren, Stämme, die von Vertretern der pluralistischen Richtung, z. B. von Sabouraud, streng (und wie ich glaube mit Recht) auseinandergehalten werden. Um so merkwürdiger ist die Tatsache, daß ihnen allen eine so fundamentale, biologische Eigenschaft, wie es die Immunitätsreaktion darstellt, gemeinsam ist.

Eine Frage, die sich auch nur an der Hand solcher un-

mittelbar zutage liegender Krankheitsprozesse, wie die Trichophytie, glatt erledigen läßt, ist die nach dem Zeitpunkt, in dem die Immunität zuerst auftritt. Wir sind so vorgegangen, daß wir rings um einen Primärherd herum in immer gleichen Abständen und in Intervallen von je 2 Tagen neue Inokulationen gesetzt haben. Es zeigte sich dabei folgendes: die zweite und dritte Impfung, welche der Inokulation am zentralen Primärherde in Abständen von 2 und 4 Tagen folgten, fielen positiv aus, es kam zur Bildung der typischen Infiltrationsplatte mit Scutulum. Die vierte Impfung (6 Tage nach der ersten) führte nur noch zu Rötung und Infiltration, nicht zur Bildung eines Scutulums. Vom 7. Tage an hatte die Impfung ein negatives Resultat. Dieser Zeitpunkt nun fiel zusammen mit der Abbröckelung der Scutulamassen am Primärherde, d. h. mit dem Beginne seiner spontanen Involution. Mit andern Worten also: Die Reaktion des Körpers, die zur Heilung des Krankheitsprozesses führt, ist zugleich die Trägerin der Immunisierung an den übrigen Stellen des Organismus (resp. der Haut). Die einmal erworbene Immunität dauert offenbar lange, seit unsern ersten Beobachtungen bereits 2 Jahre an.

Aktive Immunisierung durch Pilzpreßsaft oder Filtrat alter Kulturen, sowie passive Immunisierung durch das Serum vorbehandelter Tiere ist uns bis jetzt nicht gelungen.

Wie weiter oben auseinandergesetzt wurde, drängt die Tatsache der Immunität gegen Trichophytie zur Annahme, daß bei dieser Krankheit vom Herd aus wahrscheinlich lösliche Toxine resorbiert werden, die zu einer Umstimmung sämtlicher Haut- (resp. Körper-) zellen führen, so daß keine Neuinfektion mehr erfolgen kann. Welcher Art diese Umstimmung ist, ob es sich im Ehrlichschen Sinne um Toxinverankerung und Abstoßung von Seitenketten handelt, oder um einen ganz andern Modus der Immunitätsreaktion, das mag hier, weil zu sehr in das Gebiet der Hypothese greifend, unerörtert bleiben. Daß jedoch tatsächlich infolge einer rein lokalen Trichophytie eine solche Umstimmung aller übrigen, von der Krankheit nicht direkt betroffenen Zellen stattfindet, daran ist gar nicht zu zweifeln. Wenn man nämlich einen an einer nicht zu oberflächlichen Form der Trichophytie leidenden Menschen an irgend einer Stelle des Körpers die Haut mit einer Lanzette

etwas ritzt und auf diesen Punkt eine minimale Spur vom Filtrate einer ältern Bouillonkultur des Trichophyton bringt, so tritt eine ganz spezifische und charakteristische, beim Gesunden stets fehlende Reaktion ein: es entwickelt sich, gewöhnlich innerhalb der ersten 24 Stunden unter Jucken eine flacherhabene, gerötete, etwas derbe Papel oder Quaddel von Linsen- bis Erbsengröße und darüber. Wir haben hier also ein vollkommenes Analogon zur Cutireaktion bei der Tuberkulose vor uns. Wie diese, wie die Vaccine, der Rotz und noch einige andere Krankheiten, so erzeugt auch die Trichophytie eine Umstimmung des ganzen Organismus, eine Allergie im Sinne v. Pirquets.

Ein solches Resultat war eigentlich sicher vorauszusagen; denn Neisser und Plato, und nach ihnen Truffi, haben schon vor Jahren gezeigt, daß der Preßsaft von Trichophytonkulturen, das Trichophytin, bei Trichophytiekranken subkutan injiziert, ganz analog dem Tuberkulin spezifische Reaktion allgemeiner Natur (Fieber) und Entzündungserscheinungen am Herde der Krankheit auslöst. Nur ist die Sachlage jetzt insofern einfacher, als für uns die Reaktion an der Stichstelle („Stichreaktion") das entscheidende Moment darstellt.

Diese, mit dem Filtrate von Maltosebouillonkulturen (dem „Trichophytin") erzeugte, allergische Reaktion haben wir bisher in allen Fällen von nicht zu oberflächlich gelegener Trichophytie erhalten. Daß nur die etwas tiefern und mit Infiltration einhergehenden Formen positive Reaktion geben, weist wieder darauf hin, daß zum Zustandekommen der Allergie die Resorption von toxinartigen Pilzprodukten („Allergen") nötig ist. Die praktisch-diagnostische Bedeutung der Reaktion ist ja insofern einstweilen nicht sehr groß, als die Diagnose der Trichophytie selten auf Schwierigkeiten stößt.

Streng spezifisch ist die Cutireaktion ebensowenig als die Immunität. Mit dem Trichophytin einer bestimmten Pilzart läßt sich nicht nur bei durch denselben Stamm infizierten Patienten, sondern auch bei Erkrankungen, die durch ganz andere Stämme hervorgerufen sind, die Reaktion erzeugen. Und auch hier tritt wieder zutage, daß das Achorion Quinckeanum, der Erreger des Mäusefavus, viel näher den Trichophytonarten steht als dem eigentlichen Favuspilz, dem Achorion

Schoenleini; denn ein Mensch, der eine Infektion mit Achorion Quinck. durchgemacht hat, reagiert sehr stark auf das Trichophytin eines Tr. gypseum (und umgekehrt), nur schwach aber auf die Impfung mit dem Filtrat einer Bouillonkultur des gewöhnlichen Favuspilzes (dem „Favin").

Auch für die Erforschung des Wesens der Cutireaktion ist die Trichophytie ein leicht zugängliches und dankbares Objekt. Man kann z. B. sehr gut einen Menschen inokulieren und dann das allmähliche Auftreten der Reaktion bei täglicher Impfung mit Trichophytin verfolgen. Wichtiger noch erscheint mir aber die Erfahrung, daß die Reaktion positiv bleibt, nachdem die Trichophytieerkrankung, welche die Allergie ursprünglich ausgelöst hatte, längst, selbst seit Jahren, vollständig abgeheilt ist. Auf die Tuberkulose übertragen heißt das: die Cutireaktion beweist keineswegs, daß noch ein virulenter Krankheitsherd, und auch nicht, wie man das gemeiniglich annimmt, daß ein sogenannter latenter Herd irgendwo im Körper vorhanden ist, sondern nur, daß der Organismus irgend einmal einer Invasion des Virus ausgesetzt war, die aber längst überwunden sein kann und als Erbe die Allergie zurückgelassen hat.

Damit habe ich im wesentlichen die wichtigeren Ergebnisse unserer Untersuchungen erschöpft. Ich hoffe, Ihnen wenigstens die eine Überzeugung beigebracht zu haben, daß auf dem noch so wenig bebauten Feld der Hautimmunität Früchte zu gewinnen sind, die nicht nur für die Dermatologie, sondern auch für allgemein medizinische und biologische Fragen von einer gewissen Bedeutung sind.[1])

[1]) Ausführlicheres über Methodik und weitere, hier nicht erwähnte Resultate werden in den demnächst erscheinenden Arbeiten im Archiv f. Dermatologie und Syphilis, sowie in der Zeitschrift für Hygiene und Infektionskrankheiten zu finden sein.

Zweite Sitzung.

Montag, den 8. Juni 1908, nachmittags 2 Uhr.

Vorsitzende: Herr E. Lesser-Berlin und
Herr Arning-Hamburg.

---

5. Herr **Fabry**-Dortmund: **Fall von Blastomykosis cutis.**

F. demonstriert seinen Fall, den er als vielleicht in die Gruppe der Blastomykosen gehörig bezeichnet hat. Es gibt nochmals in kurzen Zügen den Krankenbericht, welcher sich nunmehr in seinem klinischen Verlauf bis zum ersten Auftreten auf über 10 Jahre zurück datieren läßt. F. beobachtet den Fall nunmehr seit fast 4 Jahren und zwar klinisch. Bezüglich der differentiellen Diagnose hebt Vortragender besonders den Unterschied von Mycosis fungoides hervor, mit welcher nach seiner Ansicht der vorgestellte Fall absolut nicht zu verwechseln ist. Klinisch betont F. das Gebundensein aller Grade der Erkrankung an die Talgdrüsen. Wir finden als kleinste Knötchen Talgdrüsenfollikel, und das sind die echten Primäreffloreszenzen; von diesen finden sich Übergänge bis zu kleineren, mittelgroßen und sehr ausgedehnten Tumoren. Die histologische Untersuchung hat ergeben, daß die Eiter- und Infiltrationsherde gebunden sind nur an die Talgdrüsen.

Das Infiltrat besteht im wesentlichen aus Lymphocyten und Leukocyten und darin eingesprengt zahlreiche Riesenzellen mit randständigen und zentralen Kernen. Die Infiltrationstumoren zeigen an vielen Stellen spontanen Durchbruch, unter Entleerung spärlicher eher wässerigen wie eitrigen Sekretes. An den Durchbruchstellen treten hochrote himbeergeschwulstartige Granulationen auf. In diesem Sekret hat F. zweimal wenige Hefezellen nachgewiesen. Eine Verwechslung des Falles mit Mycosis fungoides ist nach Ansicht des Vortragenden nicht möglich. Endlich führt Vortragender noch an, daß alle von ihm angeführten Hauterscheinungen genau passen in das Krankheitsbild, wie es in Buschkes Monographien in klassischer Weise niedergelegt ist.

Bezüglich der ätiologischen Bedeutung ev. Hefenbefunde betont F., daß, wenn es in der Tat Erkrankungen, durch pa-

thogene Hefen hervorgerufen, gibt, wahrscheinlich auch verschiedene Arten und damit verschiedene Krankheitsformen vorkommen. Wir stehen hier erst am Anfange der Beobachtungen.

So ist wiederholt in der Literatur niedergelegt, daß wir zwei Formen von Blastomycosis cutis unterscheiden, abgesehen von der Verschiedenheit im klinischen Bilde derart, daß in der einen Gruppe sich leicht viele Hefen nachweisen lassen, in anderen ganz spärlich. Zu dem letzten Typus würde unser Fall gehören.

Diskussion.

Herr **Reitmann**-Wien weist auf die aus der Riehlschen Klinik publizierten Fälle von Acne aggregata hin, an die der demonstrierte Fall sowohl im histologischen als klinischen Befund außerordentlich erinnert. Speziell auch die bei dieser Affektion auffällige Laxheit der Rückenhaut ist in demselben sehr ausgeprägt vorhanden. Jedenfalls ist diese Affektion hier differentialdiagnostisch in Betracht zu ziehen.

Fabry-Dortmund. Über die Frage der Hautblastomykose ist gewiß noch nicht das letzte Wort gesprochen; es scheint wahrscheinlich zu sein daß es eine ganze Reihe von Krankheitsbildern gibt, welche durch pathogene Hefen hervorgerufen werden; leider gelingt es recht schwer, die Hefen rein zu züchten und so vermittels Impfung durch Reinkultur den unzweifelhaften Beweis zu erbringen, daß die gefundene Hefe der Krankheitserreger ist. Wer die Literatur über Hautblastomykose durchsieht, findet, daß die Mehrzahl der Autoren sich darauf beschränkt, mitzuteilen, daß es ihnen gelungen sei, in dem betreffenden Falle Hefen nachzuweisen; dann folgt die Mitteilung, daß Reinkulturen mißlungen seien.

Was nun das klinische Bild meines Falles anlangt, so haben alle Fachgenossen, denen ich im Laufe der Jahre den Kranken demonstrierte, übereinstimmend mir zugegeben, daß dasselbe für Sie ein Novum darstelle. Ich kann hier nur verweisen auf die klinischen Merkmale, wie sie von Buschke speziell über den Busseschen Fall — s. Lessers Enzyklopädie der Hautkrankheiten — in klassischer Weise aufgestellt sind. Alle diese Postulate erfüllt der von mir mitgeteilte Fall. Die gummaartigen faustdicken Infiltrate bedeckten bei der Aufnahme den Körper in großer Ausdehnung — siehe Abbildung im Archiv — und nehmen heute noch so große Strecken beispielsweise am Gesäß in der beiderseitigen Glutealgegend ein, daß der Kranke nur liegen oder hocken kann; ähnliche große Herde finden sich an den Extremitäten oben und unten sowie im Nacken und Gesicht. Viele Stellen sind unter Auslöffelung und Paquelinisierung mit glatten schönen Narben geheilt. Diese Narben haben für mich nichts Charakteristisches, sondern kommen ebenso bei abgelaufenen tuberkulösen und luetischen Prozessen vor. Es soll nicht bestritten werden, daß der Patient von Jugend

auf einen sog. seborrhoischen Zustand der Haut zeigt, dennoch kann ich aus den angeführten Gründen nicht zugeben, daß der Fall, wie Reitmann will, unter die Form der doch immerhin benignen Acne aggregata gebracht wird. Dagegen spricht außer dem klinischen Befund schon der Nachweis der Hefen, der in Schnitten wie in Ausstrichen wiederholt gelang, in den Reitmannschen Fällen nicht.

Ich bemerke nochmals, daß ich in allen meinen Mitteilungen über den vorliegenden Fall nur mit großer Reserve mich dahin ausgesprochen habe, daß vielleicht eine Blastomykose vorliege, darüber, daß klinisch ein neues Krankheitsbild vorliege, konnte mir bei der mehrjährigen Beobachtung des Falles nie ein Zweifel kommen.

Bezüglich des Vorkommens pathogener Hefen möchte ich bei der Gelegenheit noch eine kurze Bemerkung machen. Ich habe seinerzeit bei einem typischen Fall von Pagetscher Erkrankung der Brust in Ausstrichen wie später in Schnitten aus der amputierten Brust Hefen nachgewiesen. Eine Bestätigung hat diese meine Mitteilung in der späteren Literatur nicht gefunden, aber keiner der Autoren hat auch seine Untersuchungen in der von mir angegebenen Weise angestellt, vor allem stehen nach Untersuchungen aus über Schuppen und Krusten in vivo; den meisten Autoren stand bei der großen Seltenheit der Erkrankung nur altes Spiritusmaterial zur Verfügung. Seinerzeit gelang Trautmann und mir die Reinkultur der Hefe in wenigen Stunden. Spätere Untersuchungen haben gezeigt, daß in der Tat eine pathogene Hefe vorlag, und ich glaube, daß dieses Ergebnis von nicht zu unterschätzender Bedeutung ist; es spricht jedenfalls mehr dagegen, als seien die von mir zuerst gesehenen Hefen einfache Verunreinigungen.

---

6. Herr **Fabry**-Dortmund: **Fall von Pemphigus foliaceus.** (Der Fall ist ausführlich bearbeitet in der Festschrift für Doutrelepont.)

Vortragender zeigt nochmals den auf dem Berliner internationalen Kongreß in Berlin demonstrierten Fall, welcher nunmehr seit den letzten Jahren eine wesentliche Änderung nicht zeigt. Der Fall ist demnach vor allem ausgezeichnet durch einen ungeheuer chronischen Verlauf — jetzt $7^1/_2$ Jahre — bei relativem Wohlbefinden. Der Kranke wurde behandelt mit Bädern, Verbänden mit indifferenten Salben und im letzten Jahre mit Röntgenbestrahlungen der Milz. Vortragender hebt noch hervor, daß auch bis jetzt im weiteren Verlauf das Auftreten von Blasen auf der Haut nicht beobachtet wurde. Zweimal wurde hämorrhagischer Urin gesehen, der aber nach wenigen Tagen wieder normale Verhältnisse zeigte; dann aber wiederholte Schübe von Keratitis, davon einer mit sekundärem Hypo-

pyon, beide Erscheinungen müssen als Blasenbildungen der Schleimhaut und der Cornea gedeutet werden.

I. Ein besonderer auffälliger Blutbefund hat sich bei wiederholt vorgenommenen Untersuchungen nicht ermitteln lassen.

II. Ein Auftreten von Epitheldefekten mit sekundärer Wucherung der Cutis, Übergang vom foliaceus zum vegetans hat F. nicht gesehen, dagegen bestand stets die stärkste Epithelwucherung und Infiltration in den beiden Achselhöhlen sowie in den Inguinalfalten; er ist der Überzeugung, daß die Gefahr eines derartigen Überganges stets besteht und bis jetzt nur durch Anlegen exakter Verbände verhindert wurde. F. hat darauf bereits in seiner ersten Arbeit hingewiesen und glaubt, daß pathologisch-anatomisch nur insofern ein Unterschied zwischen Pemphigus foliaceus und vegetans besteht, daß letzterer vielleicht nur einen höheren Grad des ersteren darstellt; bei letzterem ist natürlich die Gefahr einer sekundären Infektion eine bei weitem größere.

Diskussion.

Herr **Ledermann**-Berlin. Ich verfüge über einen ganz ähnlichen Fall. Beginn mit Effloreszenzen vom Typus des Herpes iris, dann Bildung großer Blasen, universelle Exkoriation, dann Rötung der Haut mit leichter Schuppenbildung, wie bei Pityriasis rubra, zuletzt universelle desquamative Dermatitis. Im Blute Eosinophilie. Therapeutisch haben Kaliumpermanganat.-bäder und Salbeneinfettungen am besten gewirkt.

Herr **Hoffmann**-Berlin erwähnt einen von Dr. Franz Blumenthal am 10. 3. 1908 in der Berl. derm. Ges. vorgestellten Fall von Pemphigus foliaceus, bei dem hochgradige framboesiforme papillomatöse Wucherungen an den vordern und hintern Achselfalten aufgetreten sind; im Sekret dieser papillomatösen Wucherungen fanden sich viele grobe Spirochäten (Sp. refringens). Hoffmann fragt an, ob sich solche Wucherungen auch in Fabrys Fall gefunden haben.

Herr **Jesionek**-Gießen fragt an, wie es sich mit dem Blutbefund verhält.

---

7. Herr **Veiel sen.**-Cannstatt: **Fall von Xanthoma in Geschwulstform bei einem 18jährigen Mädchen,** welches am r. Ellbogen schon seit erster Kindheit besteht und seit einem Jahre auf r. Ellbogen, l. Ellbogen und l. Knie aufgetreten ist. Die

Geschwulst am r. Ellbogen ist gelappt, klein apfelgroß, am l. Ellbogen glatt, wenig erhaben, ca. 5-Markstück groß. Die Geschwülste zeigen intensive Gelbfärbung. Am Knie, eine wenig über der Haut erhabene, zehnpfennigstückgroße Stelle.

Kein Icterus, kein Zucker. Bei der ersten Vorstellung systol. Geräusch an Herzspitze und Aorta, das aber bei Stahlgebrauch verschwand, also wohl ein anämisches Geräusch war.

---

8. Herr **Veiel jun.**-Cannstatt: **Fall von Lupus erythematosus.** Fritz Veiel-Cannstatt stellt einen 20jährigen Patienten mit Lupus erythematosus des Gesichts, des behaarten Kopfs und des harten Gaumens vor. Die Eltern des Kranken sind gesund, ebenso 4 Geschwister, während ein Bruder, der jetzt 24 Jahre alt ist, mit ca. 12 Jahren an Drüsenvereiterung am Halse litt. Eine Schwester starb im 21. Jahre an Drüsenvereiterung mit nachfolgender Auszehrung.

Patient selbst erinnert sich keiner Kinderkrankheiten. Im 7. Lebensjahr durch Mißhandlung eine Rückenmarksverletzung mit Lähmung der Blase und des Mastdarms, die im Laufe eines Jahres heilte. Vom 8. Jahre ab Drüsenschwellungen am Hals, die im 14. Jahre vereiterten und in der Folge operiert werden mußten.

Im 17. Jahr trat der Lupus zuerst auf der l. Wange auf, späterhin auf Nase und um den Mund. Von Oktober 1906 ab ein halbes Jahr im Städtischen Krankenhaus Frankfurt (Abteilung Herxheimer), wo eine Pyrogallolkur gemacht wurde, unter der ein Teil der kranken Stellen ausheilte. Vor 12 Wochen trat er in unsere Behandlung mit Lupus erythematosus des behaarten Kopfs, des Gesichts und des harten Gaumens. Besonders bemerkenswert war die starke ödematöse Schwellung der einzelnen Stellen im Gesicht; namentlich war die Partie über der Nase und vereinzelte Stellen um den Mund geradezu polsterartig aufgetrieben. Wir haben nun den Patienten milde behandelt, und zwar nur mit 5proz. Weißpräzipitat-Wismut-Salbe, und der Erfolg war, namentlich was die ödematösen Stellen betrifft, ein überraschender, die polsterartigen Auftreibungen sind fast völlig verschwunden, einzelne Stellen schon ganz abgeheilt.

Diskussion.

Herr **Herxheimer**-Frankfurt a. M. Ich kann mich im Augenblick nicht genau an den Fall erinnern, glaube aber, daß wir damals, was jetzt unzweifelhaft vorliegt, für einen L. erythematosus hielten. Daß der Fall so schnell auf eine Präzipitat-Wismut-Salbe heilte, ist nichts Außergewöhnliches, da wir oft sehen, daß ein L. erythematosus, der jahrelang hartnäckig Ätzmitteln widerstand, auf indifferente Mittel oft schnell abheilt.

---

9. Herr **Müller**-Metz: **Fall von Acanthosis nigricans (?) mit Blasenbildungen, ohne nachweisbare sonstige Erkrankung.** (Hierzu Taf. I und II.)

Der jetzt etwa 30 Jahre alte Arbeiter Leo S. aus Lothringen stammt aus einer Familie, in der ein Fall von Ichthyosis oder ähnlichen Hautkrankheiten niemals vorgekommen, von der als auffallend lediglich eine mehrfache frühzeitige Mortalität zu berichten ist: der Vater des Patienten ist im Alter von 37, die Mutter mit 48 Jahren, 4 Geschwister sind als kleine Kinder, eine Schwester ist im Wochenbett gestorben; bezüglich der Eltern und der erstgenannten 4 Geschwister weiß Patient keinerlei nähere Angaben über deren Todesursache zu machen. Ein Bruder lebt und ist angeblich vollkommen gesund.

Der Patient selbst will keine Kinderkrankheiten gehabt haben, im Alter von 17 Jahren stellte sich eine Erkrankung in Form von „Beulen" auf der Brust und in der Achselhöhle ein, die — ohne jede ärztliche Behandlung — spontan aufgebrochen und vernarbt sein sollen. Die von dieser Erkrankung zurückgebliebenen Narben sind noch jetzt als tief eingezogene Einsenkungen der Haut auf dem Sternum und an dessen linkem Rande sowie in der linken Achselgegend (siehe Tafel I und II, 1) sichtbar. Welcher Art die hier in Rede stehende Erkrankung gewesen sein mag, ob es sich da um banale Furunkel oder um einen tuberkulösen Prozeß und sekundäre Drüsenvereiterungen oder um irgend einen andersartigen Erkrankungsvorgang gehandelt hat, das dürfte heute wohl kaum mit Sicherheit zu entscheiden sein. Ätiologisch hat diese Erkrankung jedenfalls sicherlich nichts mit der bestehenden Hautaffektion zu tun, weil die letztere viel früher als jene aufgetreten ist, — im Gegensatz zu dem auf dem Kongreß zu Bern (1906) von Fritz

Juliusberg (Berlin) vorgestellten Falle,[1]) in welchem eine ähnliche narbenbildende Erkrankung und die Entstehung einer Acanthosis nigricans zeitlich zusammenfiel, so daß die Frage eines etwaigen ätiologischen Zusammenhanges offen gelassen werden mußte. Bei meinem Patienten kann also von einer ursächlichen Bedeutung dieser Erkrankung keine Rede sein. Abgesehen von dieser letzteren will Patient niemals in seinem Leben ernstlich krank gewesen sein — bis auf seine Hautkrankheit.

Diese Hauterkrankung soll im dritten Lebensjahre begonnen haben (nähere Angaben über den Ort des Beginns oder über den weiteren Verlauf in seinen früheren Lebensjahren sind von dem Patienten nicht zu erlangen), seit langen Jahren ist dieselbe annähernd stabil geblieben, nur soll sie im Sommer gewöhnlich besser geworden sein, um im Winter sich immer wieder zu verschlechtern. Frei geblieben ist bisher nur das Gesicht, die Schleimhäute, die Palmae manus und die Plantae pedum; abgesehen von diesen Stellen ist im allgemeinen der ganze Körper von der Affektion befallen, augenblicklich ist allerdings der obere Teil des Rückens und der Brust ziemlich glatt, — entsprechend einer in der heißen Jahreszeit in der Regel zu beobachtenden Besserung. Am stärksten befallen sind die Gelenkbeugen: Achsel- und Knie-, sowie am hochgradigsten Ellenbogen- und Schenkelbeugen (siehe die Abb. Tafel I und II).

Die Hauterkrankung selbst besteht in einer hochgradigen Veränderung der Hautoberfläche und der Hautfarbe: während einige Partien, wie z. B. der Nacken und die oberen Teile von Brust und Rücken nur einfach rauh aussehen und sich ebenso anfühlen, ist an anderen Stellen das normale Hautrelief — man möchte sagen: ins Riesenhafte übertrieben: die Papillenleisten ragen als bis zu 2 und 3 mm hohe rauhe Wülste über das Niveau der Haut heraus und lassen so die sie trennenden Hautfurchen als tiefe Risse zwischen ihnen erscheinen. Zwischen diesen beiden Extremen der Veränderungen sind an den verschiedenen Körperstellen alle nur denkbaren Übergänge vorhanden. Die Farbenveränderung der Haut ist schwer mit einem

---

[1]) Verhandlungen der Deutschen Dermatologischen Gesellschaft, IX. Kongreß, I. Teil, S. 328 f.

Worte zu bezeichnen, sie erscheint im ganzen schmutzig graubraun; am besten scheint mir der von v. Recklinghausen (in dem in der Arbeit von Kuznitzky [Archiv für Derm. u. Syph., Bd. XXXV, S. 3 ff.] enthaltenen Sektionsprotokoll) gebrauchte Vergleich auf die am hochgradigsten verfärbten Partien zu passen: er beschreibt die Haut als „stark braun gefärbt, fast wie Ackererde".

Es bestehen in meinem Falle nirgends am Körper warzige Bildungen oder Naevi.

Die inneren Organe sind, soweit nachweisbar, sämtlich ohne Veränderungen, insbesondere keinerlei Anzeichen für Tuberkulose, keinerlei Störungen von seiten des Magen-Darmkanals. Was im übrigen das etwa in der Hälfte der bisher beschriebenen Fälle von Acanthosis nigricans beobachtete gleichzeitige Vorhandensein eines Karzinoms anbelangt, so sind ja die etwa zwischen diesen beiden Erkrankungen bestehenden Beziehungen bisher vollkommen unaufgeklärt, ätiologisch kann das Karzinom jedenfalls nicht oder nicht allein in Frage kommen, weil eben eine ganze Anzahl von Fällen ohne Karzinom bereits beschrieben sind; dagegen scheint z. B. der von Spietschka beschriebene Fall, in welchem die Affektion nach der operativen Beseitigung eines gleichzeitig vorhanden gewesenen Uteruskarzinoms zur Abheilung gekommen sein soll, die Annahme nahezulegen, daß da irgend ein — noch dunkler — Zusammenhang doch wohl bestehe oder jedenfalls bestehen könne. So dürfte es vielleicht nicht unwahrscheinlich sein, daß Karzinom und Acanthosis nigricans einander koordinierte Erkrankungen darstellen, die beide von einer gleichen — uns bisher unbekannten — Ursache bedingt seien; das würde auch erklären, daß ihr häufiges Zusammenvorkommen kein rein zufälliges zu sein scheint, ohne daß doch das eine eine ätiologische Bedeutung für das andere zu haben braucht. Jene Annahme hat auch, wie mir scheinen will, nichts Gekünsteltes, wenn man bedenkt, daß beide Affektionen in der Hauptsache doch epitheliale Wachstumsexzesse darstellen; für jene Annahme scheint mir auch weiterhin zu sprechen das ebenfalls mehrfach beschriebene gleichzeitige Vorkommen von Naevi und Warzen bei der Erkrankung (s. Wolff, Straßburger Kongreßbericht, 1899).

Bezüglich des von mir im Laufe mehrerer Monate be-

Vorderansicht.

(Die weißen Stellen um den Nabel herum, an der rechten spina occ. ilei sowie auf beiden Oberschenkeln entsprechen sämtlich einer großen Anzahl von in den letzten Wochen aufgeschlossenen Blasen.)

Verlag von Julius Springer in Berlin.

2

Rechte Ileo-Femoralgegend.
(Vgl. die Bemerkung auf Taf. I.)

1

Linke Ellenbogengegend.

Verlag von Julius Springer in Berlin.

obachteten klinischen Verlaufes sei noch besonders bemerkt daß wiederholt bei dem Patienten ganz ohne äußere Veranlassung plötzlich über Nacht mittelgroße, bisweilen aber auch mächtige Blasen aufgeschossen sind, die bis Handtellergröße und mehr erreichten, und daß nach deren Abheilen die betreffenden Stellen sich mit glatter, anscheinend normaler Haut bedeckten, um dann nach Verlauf von mehreren Wochen wieder in der gleichen Weise wie vorher zu erkranken.

Therapeutisch konnte immer nur eine schnell wieder vorübergehende Besserung und teilweise Abheilung unter erweichender Behandlung (heiße Bäder, Salizylsalben u. dergl.) erreicht werden; alle inneren Medikamente (Arsen, Chinin, Thyreoidea, Nebennierenpräparate) sind bisher völlig erfolglos geblieben.

Bezüglich der Diagnose weiß ich sehr wohl, daß man vielleicht geneigt sein könnte, den Fall in das Gebiet der Ichthyosis zu verweisen; ich habe mich für berechtigt gehalten, ihn als Acanthosis zu bezeichnen, weil eine nachgewiesene Heredität nicht vorliegt und weil gerade die Gelenkbeugen, die bei der Ichthyosis meist verschont bleiben, hier am meisten befallen sind.

Diskussion.

Herr **Jadassohn**-Bern glaubt bestimmt, daß es sich bei diesem Fall um eine Hyperepidermotrophie im Sinne Brocqs resp. Thibierges um um eine „Ichthyosis paratypica" handelt; gerade die Blasenbildung spricht in diesem Sinne, denn es ist ja unzweifelhaft, daß Beziehungen zwischen den Hyperkeratosen auf congenitaler Basis und zwischen den Blasenbildungen (Epidermolysis bullosa) bestehen. Er verweist auf die in Bern demonstrierten Fälle von familiärem Keratoma palmare und Blasenbildung.

Herr **Herxheimer**-Frankfurt a. M. Ich halte auch auf Grund der französischen Literatur und Rosenthals Publikationen den Fall für Ichthyosis mit Blasenbildung.

Herr **Arning**-Hamburg spricht sich gegen die Diagnose Acanthosis nigricans aus, weil eigentliche Cutis-Pigmentation fehlt und die dunkle Farbe nur dem starken Zustand der Hyperkeratose entspricht, dem Kolorit, das dicke Hornschichten fast stets annehmen. Arning faßt den Fall als einen solchen von anormaler Ichthyosis auf.

Herr **Schirren**-Kiel macht auf die warzenartige Bildung der Haut bei Acanthosis nigricans aufmerksam, die hier fehlt. Bei dem vorgestellten Fall ist die Haut in toto keratotisch verändert, bei der Acanthosis nigricans können die einzelnen Effloreszenzen von gesunder Haut umgeben sein.

Auch deshalb dürfte die Diagnose Ichthyosis richtig sein.

10. Herr **von Broich**-Elberfeld: Fall von **Psorospermosis follicularis Darier.**

Der Fall kam in meine Behandlung September 1899. Patient war damals 18 Jahre alt und gab an, sein Leiden habe auf dem Kopfe im 8. Lebensjahre begonnen. Eltern und 4 Geschwister leben und sind auch heute noch gesund. Als ich Patienten zum ersten Male sah, befanden sich dicht gesät warzenförmige Exkreszenzen von schmutzig graubrauner bis roter Farbe mit mehr weniger fest haftenden Schüppchen auf der behaarten Kopfhaut, besonders an der vorderen Haargrenze und hinter den Ohren, im Gesicht, speziell in der Nasolabialfalte und auf der Oberlippe, ferner auf der ganzen Brust und Bauchpartie, auf dem Rücken nur zwischen den Schulterblättern. Alle übrigen Körperstellen waren frei. Wie in den anderen beobachteten Fällen, so war auch hier die Therapie mit Jodeisenlebertran und Arsen intern ca. 500 Stück asiatischer Pillen à 0,005, äußerlich die Anwendung von scharfen (Teer, Chrysarobin, Pyrogallus, Naphthol, Schwefel in den verschiedensten Kombinationen) und milden Salben machtlos. Von 1902 ab schritt das Leiden vorwärts, Rücken und Kreuzbeingegend wurden befallen, und es zeigten sich die ersten Knötchen auf Armen und Beinen. Auch an den Lidrändern bildeten sich kleine Hornkegel, die durch den Lidschlag die Cornea verletzten und Cornealgeschwüre hervorriefen, die mehrmonatlicher Behandlung des Augenarztes bedurften. Die Therapie beschränkte sich in den letzten Jahren auf reichliche Bäder, Salizylsalbe zur Erweichung und Abstoßung der verhornten Substanzen. Guten Erfolg hatte ich auch mit der Einreibung von Honig und Glyzerin zu gleichen Teilen, wodurch die Haut ziemlich glatt und frei von abgestoßenen Epithelmassen blieb. Im letzten Jahre trat hinzu eine vermehrte Absonderung der Talgdrüsen besonders am Halse, die größere atheromartige Knoten bildeten, prall gefüllt mit Talgdrüsensekret, bisweilen abscedierend. Mehrere Knoten sind am Halse auch jetzt fühlbar. Unangenehm bemerkbar machte sich zeitweise der besonders vom Kopf ausgehende „Fett"-geruch.

Gelegentlich seines Besuches der Sitzung der rheinisch-westfälischen Dermatologen-Vereinigung in Düsseldorf, Herbst

1907, erzählte mir Herxheimer, daß es ihm gelungen sei, die Darier'sche Dermatose durch Thermokauterisation zu heilen. Ich begann deshalb die Stichelung mit Galvanokauter auf dem Bauche. Da die Behandlung aber mit und ohne Chloräthyl ziemlich schmerzhaft war und Patient leicht zur Ohnmacht neigte, so habe ich die Weiterbehandlung vorläufig ausgesetzt.

Diskussion.

Herr **Herxheimer**-Frankfurt a. M. Zwei Fälle von Darier sind durch Paquelin geheilt, der dritte Fall entzog sich der Behandlung. Die beiden Fälle sind, der eine 1 Jahr, der andere 4—5 Jahre geheilt geblieben.

Herr **Bettmann**-Heidelberg. Zur Frage der Behandlung der Darier'schen Krankheit sei darauf verwiesen, daß bei dem mehrfach beschriebenen Patienten W. vor Jahren im Anschluß an eine Behandlung mit Schilddrüsenpräparaten vorübergehend eine völlige Rückbildung der universellen Eruption eintrat.

Herr **Jacobi**-Freiburg i. B. Der Fall Weber, der zuerst an der Freiburger Klinik beobachtet worden ist und bei dem Herr Bettmann mit so gutem Erfolge Jodothyrin anwandte, wurde in meiner Klinik vollkommen erfolglos derselben Therapie unterworfen. Das gibt insofern zu denken, als man annehmen könnte, die in Heidelberg erzielte Besserung sei eine spontane gewesen, die ja bei der Darier'schen Dermatose ebenso vorkommt, wie bei Psoriasis und ähnlichen Erkrankungen.

Herr **Ehrmann**-Wien erwähnt zwei Fälle von Psorospermosis, in welchen Lebertran äußerlich und innerlich wiederholt die Eruptionen zum Schwinden brachte. In einem von Ehrmann publizierten Falle waren scrophulöse, Lymphdrüsenschwellung und Vereiterung, vorhanden. Bei zweimaliger Exazerbation dieser exazerbierte auch die Hauteruption.

---

11. Herr **Kuznitzky**-Köln: **Fall von Elephantiasis mit consekutiver Knochenatrophie.** (Hierzu Taf. III.)

Der Patient A. N., 37 Jahre alt, aus Freisbach i. d. Pfalz, kam nach Angabe seiner Mutter bereits mit der Verdickung der Kleinfingerseite der linken Hand und des linken Handgelenks zur Welt. Daumen, Zeige-, Mittel- und Ringfinger erscheinen (Tafel III) normal. Der kleine Finger dagegen ist sichtlich in seiner Entwicklung zurückgeblieben. Die Röntgenaufnahme, die ich von seiner linken Hand machte, zeigt, daß auch die Entwicklung ihres Knochenskeletts gelitten hat. Es

besteht (Tafel III) Atrophie der Phalangen und des Metacarpalknochens des kleinen Fingers, sowie des Metacarpalknochens des vierten Fingers. Außer diesen trophischen Störungen hat der Druck der elephantiastischen Gewebsmassen auch eine starke Verbiegung des Metacarpalknochens, sowie der ersten Phalange des fünften Fingers verursacht.

Während diese angeborene elephantiastische Deformität der linken Hand ziemlich konstant blieb, begann während der Schulzeit des Patienten im Gesicht, auf dem Hals, dem Rücken, den Schultern und auf dem linken Gesäß eine allmählich zunehmende Entwicklung multipler weicher Fibrome. Von diesen Fibromen haben besondere Ausdehnung erreicht: ein gestieltes Fibrom des linken Gesäßes (ca. kindskopfgroß) und ein gelapptes Fibrom der linken Nasoorbitalgegend. Ein Teil dieses letzteren Fibroms wurde dem Patienten, da es das linke Auge fast bedeckte, im Jahre 1894 in Heidelberg von Prof. Czerny teilweise exzidiert.

All diese, für die heutige Demonstration irrelevanten, multiplen weichen Fibrome sind von ihrer Umgebung schon makroskopisch deutlich abgegrenzt (im Nebenzimmer habe ich auch ein mikroskopisches Präparat von einem Fibrom, das ich von der Schulter des Patienten exstirpierte, aufgestellt) — und unterscheiden sich dadurch fundamental von der Verdickung der linken Vorderextremität des Patienten: Hier geht sowohl distal wie proximal die Verdickung ohne jede sicht- oder fühlbare Grenze, ganz allmählich in normales Gewebe über.

Die direkte Abhängigkeit der Deformation des linken Vorderarms vom Gefäßsystem dokumentiert sich aufs deutlichste auch durch die (namentlich nach angestrengter Arbeit) fast regelmäßig eintretende abendliche Stauungs-Volumszunahme, welcher nach der Nachtruhe dann am Morgen eine ebenso regelmäßige Abnahme des Gesamtvolumens der Extremität gegenübersteht. Dies An- und Abschwellen, das übrigens nicht zu verwechseln ist mit den von Tilesius, Hecker, Bryck und Delens beobachteten periodischen Kongestionen in Fibromen[1]) zeigt sich bei unserem Patienten ausschließ-

[1]) Zitiert nach Adrian, Recklinghausensche Krankheit, Zentralblatt f. d. Grenzgebiete d. Medizin u. Chirurgie, Bd. VI, Nr. 3—19 (1903).

Röntgenogr. Kuznitzky. 1

phot. Kuznitzky. 2

phot. Kuznitzky. 3

Verlag von Julius Springer in Berlin.

lich an der linken Vorderextremität. Es ist dies ein weiterer Beweis dafür, daß die demonstrierte, von Knochenatrophie gefolgte kongenitale Elephantiasis unseres Patienten mit seinen multiplen Fibromen nicht das geringste gemein hat.

Diskussion.

Herr **Merk**-Innsbruck macht aufmerksam, daß es sich augenscheinlich um eine Neurofibromatosis alias Recklinghausensche Krankheit handle.

Herr **Oppenheim**-Wien. Der demonstrierte Fall ist ein Fall von Morbus-Recklinghausen oder Fibroma molluscum. Die Elephantiasis ist auf Fibromentwicklung zurückzuführen, bei Recklinghausen kann es ebenfalls zur Knochenatrophie kommen.

Herr **Ehrmann**-Wien schließt sich der Diagnose Recklinghausensche Neurofibromatose an. Er macht besonders darauf aufmerksam, daß hier psychische Ausfallserscheinungen vorhanden sein dürften, wenigstens soweit als durch ein Gespräch festzustellen ist.

---

12. Herr **Hoffmann**-Berlin: **Fall von chronischem Rotz des Mundes und der Oberlippe.**[1]) (Hierzu Taf. IV.)

Ich möchte Ihnen einen außerordentlich ungewöhnlichen und seltenen, aber doch wichtigen Fall vorstellen. einen jener Patienten, von denen Virchow gesagt hat, daß sie oft jahrelang von Arzt zu Arzt wandern, ohne daß man von der gefährlichen Natur ihrer Krankheit eine Ahnung hat, nämlich einen Fall von chronischem Rotz des Gesichts und des Mundes. Diese Fälle werden ja bekanntlich immer zuerst für syphilitische oder tuberkulöse Geschwüre gehalten, und so ist es auch hier gegangen, und erst 2 Jahre nach Beginn der Erkrankung, als der Patient uns zur Lichtbehandlung zugesandt wurde, wurde zuerst von Dr. Arndt die Vermutung geäußert, daß es sich um chronischen Malleus handeln könne, und ich war dann in der Lage, durch eingehendere Untersuchung und Aufnahme der charakteristischen Krankengeschichte schon klinisch so gut wie sicher die Diagnose zu stellen.

Der Fall bietet auch in seiner Anamnese einiges Interesse. Der Vater ist nämlich im April 1905, zu einer Zeit, als seine 4 Pferde an einer Halsdrüsenschwellung (damals für Druse

[1]) Vergl. Berliner klin. Wochenschr. 1908, Nr. 21 (Vorstellung des Falles in der Berliner med. Gesellschaft).

gehalten) litten, an einer akuten Blutvergiftung zugrunde gegangen. Es soll bei ihm zunächst ein Knoten am Finger und von hier aus eine allgemeine Infektion entstanden und sein Körper zuletzt mit Beulen und offenen geschwürigen Knoten bedeckt gewesen sein — also jedenfalls hat es sich, wie wir jetzt sagen dürfen, um einen Fall von akutem Malleus gehandelt.

Der Patient, der übrigens mit den Pferden, bei denen chronischer Rotz später durch die Sektion festgestellt wurde, am meisten zu tun hatte, erkrankte Pfingsten 1905 zuerst an einer Schwellung am Ellenbogen. Es wurde damals ein Abszeß am Ellenbogengelenk festgestellt — es war anscheinend eine subchronische Schwellung — und er wurde in einem Krankenhause in Ostpreußen operiert. Man hat sogar ein Stückchen des Ellenbogenknochens herausgenommen und die Erkrankung damals für Tuberkulose angesehen; hierzu möchte ich bemerken, daß der Kranke sonst von Tuberkulose keinerlei Zeichen aufgewiesen hat und auch heute noch davon frei ist. Da ähnliche Fälle, zum Beispiel ein Fall bei einem Anatomiediener in Göttingen (nach freundlicher Mitteilung des Herrn Geheimrat Orth) beobachtet worden sind, in denen derartige Rotzabszesse durch Operation zur Heilung gekommen sind, so dürfen wir hier auch annehmen, daß die damalige Erkrankung am Ellenbogengelenk wohl schon Rotz gewesen ist. Bei dem Kranken sind noch 2 lange Narben, die von der damaligen Operation (20. XI. 1905) herrühren, zu sehen.

Einige Monate später, im Frühjahr 1906, erkrankte der Patient mit Erscheinungen einer Angina, und es schlossen sich nun allmählich Geschwüre am Gaumen an, die ganz chronisch verliefen, und ohne daß der nur durch eine auffallend starke Sekretion belästigte Patient irgendwelche Schmerzen hatte, kam es zu der Zerstörung, wie sie jetzt vorliegt, und wie sie durch die beiden Abbildungen auf Tafel IV am besten erläutert wird.[1])

Der jetzige Befund war Mitte Mai folgender: Der Kranke ist den ganzen Tag außer Bett, aber abgemagert und anämisch; im Gesicht zeigt er ein auffallend starkes Chloasma cachecticorum. Fieber besteht nicht. Die inneren Organe sind frei, der Urin ohne Eiweiß. Der Geschwürsprozeß hat den weichen

[1]) Abb. 1 zeigt die Form der Geschwüre einige Wochen später als Abb. 2 und läßt ferner einen frischen Rotzknoten erkennen.

Gaumen zum Teil zerstört und in narbiges Gewebe verwandelt. Die Uvula fehlt, der weiche Gaumen ist zum Teil mit der hinteren Rachenwand verwachsen; mehrere kleine schlitzförmige Perforationen sind in ihm vorhanden. Hier sowohl wie am harten Gaumen finden sich unregelmäßige Narben neben mehr oder weniger tiefen, schmutziggrau belegten Geschwüren. Nach dem Zahnfortsatz hin nehmen sie an Größe und Tiefe zu und legen die Zähne zum Teil fast bis zur Wurzel bloß. Alle 4 oberen Schneidezähne und der linke Eckzahn sind infolge der Zerstörung des Alveolarfortsatzes des Oberkiefers an dieser Stelle ausgefallen, die benachbarten Zähne sehr locker. An der Oberlippe besteht eine von ihrer Mitte bis zum Mundwinkel reichende zerklüftete Ulzeration, die nach Entfernung der Borke einen weichen bläulichen, stark sezernierenden Grund zeigt und stellenweise am Rande einen schmutziggrauen Knoten (Rotzknoten) von Linsen- bis Erbsengröße erkennen läßt. Diese Knoten entstehen unter unsern Augen, und auch heute können Sie einzelne dieser pathognomonischen Bildungen erkennen.

Das Charakteristische an diesem Prozeß ist nun einmal die von dem Bilde der Tuberkulose wie von dem Bilde der syphilitischen Geschwüre abweichende Form der Ulzerationen, ferner die ungemein starke Sekretion und die völlige Indolenz des Patienten. Sie sehen ein weiches ödematöses, bläulich gefärbtes Gewebe um ein Geschwür herum, das überhängende Ränder und eine unregelmäßig zerklüftete Form zeigt.

Der hier beschriebene Fall ist dem von Besnier in der Pratique dermatologique abgebildeten sehr ähnlich, nur daß die Gesichtshaut noch nicht so weitgehend zerstört ist.

Bezüglich der Differentialdiagnose gegenüber der Syphilis habe ich auf die charakteristische, sehr starke Sekretion schon aufmerksam gemacht; das Infiltrat am Rande ist lange nicht so stark, die Ränder sind nicht so scharf geschnitten, wie das bei syphilitischen Geschwüren der Fall ist. Auch von Tuberkulose sind Unterschiede da; vor allen Dingen fehlen alle charakteristischen Lupusknötchen oder Tuberkeln.

Wir konnten bei dem Patienten aus der Anamnese, daß 4 Pferde des Vaters an Rotz erschossen worden sind, und aus der eigenartigen Beschaffenheit dieses Geschwürs, das dem Patienten so gut wie gar keine Beschwerden macht, schon die

Wahrscheinlichkeitsdiagnose auf Rotz stellen. Wir haben dann die Diagnose natürlich noch bakteriologisch erhärten müssen und dazu das Straußsche Verfahren zu Hilfe genommen. Herr Dr. Blumenthal von unserer Klinik hat diese Untersuchungen ausgeführt. Zunächst wurde zwei Meerschweinchen eine Aufschwemmung von zerriebenen Granulationen vom Grunde des Geschwürs an der Lippe in die Bauchhöhle eingespritzt. Nach drei Tagen begann eine Hodenerkrankung, jene charakteristische Periorchitis, die dann am fünften Tage ihren Höhepunkt erreicht hat. Die Tiere wurden getötet; es bestanden hauptsächlich, wie das charakteristisch ist, käsige Herde rings an der Peripherie der stark vergrößerten Hoden, aber zugleich auch in der Hodensubstanz. In diesen verkästen Hoden ließen sich nun Rotzbazillen im Ausstrich und im Schnitt nachweisen und auch die charakteristischen Kernveränderungen bemerken. Ferner wurden aus den Hoden auch noch Rotzbazillen-Kulturen sowohl auf Glyzerinagar wie auch auf Kartoffeln gewonnen, auf letzteren mit der eigenartigen honiggelben bis bräunlichen Färbung. Mit den Kulturen konnte wiederum die charakteristische Hodenerkrankung bei Meerschweinchen erzeugt werden. Es ist also hier ganz sicher nachgewiesen, daß es sich um eine Rotzerkrankung handelt.

Wir haben dann noch etwas Serum an das Institut von Herrn Geheimrat Schütz gegeben. Es ist dort die Agglutinationsprobe mit dem Serum des Patienten angestellt und ein Titer von 1 : 250 festgestellt worden, für chronischen Rotz eine immerhin etwas hohe Zahl. Herr Dr. Schubert, der Assistent von Geheimrat Schütz, hat uns mitgeteilt, daß er auch nach einer Modifikation der Wassermannschen Komplementbindungsmethode mit Rotzbazillenextrakt eine Fixation des Komplements erreicht hat.

Es handelt sich also hier, noch einmal kurz zusammengefaßt, um einem Fall von chronischem Rotz, und es ist, trotzdem bereits 2 Jahre verflossen sind, die Erkrankung bei diesem Patienten bisher nicht erkannt worden. Es ist aber auch die akute Rotzinfektion, die seinen Vater in 14 Tagen zum Tode geführt hat, trotzdem charakteristische, eitrig durchbrechende Rotzgeschwüre auf der Haut sich einstellten, nicht richtig gedeutet worden. Diese Fälle sind eben so selten und so ungewöhnlich,

daß nur sehr wenige Ärzte Gelegenheit haben, sie aus persönlicher Erfahrung kennen zu lernen, und gerade die chronischen Fälle von Rotzinfektion werden, weil sie zeitlich von der Ansteckungsquelle so weit entfernt liegen, erst recht nicht erkannt. Wenn man aber ein einziges Mal einen solchen Fall gesehen hat, wird man sich stets daran erinnern, daß man bei nicht charakteristischen Geschwüren, die langsam fortschreiten, die nicht ganz nach Lues aussehen, auch nicht ganz die Charaktere der Tuberkulose tragen, an Rotzinfektion denken muß und dann die Diagnose dann nicht verfehlen. Gerade aus diesem Grunde habe ich es für außerordentlich wichtig gehalten, Ihnen im Einverständnis mit meinem Chef, Herrn Geheimrat Lesser, und in dessen Auftrage diesen seltenen und doch wichtigen Fall vor Augen zu führen. Was die Infektiosität dieser chronisch verlaufenden Fälle betrifft, so scheint sie gering zu sein (etwa wie die des Gummi oder ulzerierten Lupus); im Oberflächensekret vermochten wir Rotzbazillen auch nicht ohne weiteres nachzuweisen.

Noch ein Wort über die Therapie. Diese Erkrankungen heilen manchmal spontan aus, und ich habe vergessen, zu sagen, daß bei diesem Patienten ein Zungengeschwür, dessen Narbe Sie in der Mitte der Zunge sehen können, vollkommen glatt geheilt ist. Manche dieser Fälle werden günstig durch Quecksilber und Jod beeinflußt. Wir haben in unserem Falle Atoxylinjektionen und örtlich Antiformin angewandt und werden diese Behandlung später vielleicht noch mit Röntgenbestrahlung kombinieren. Durch chirurgische Behandlung und Ätzung der Knoten kann man ebenfalls mitunter Heilung herbeiführen. Ein Fall von Buschke ist auf diese Weise zur definitiven Heilung gebracht worden. Im allgemeinen aber führen so ausgedehnte Erkrankungen zum Tode; ob es gelingen wird, in unserem Falle diesen Ausgang zu verhüten, muß abgewartet werden. Die Atoxylinjektionen haben den Ernährungszustand gebessert und die starke Sekretion des Geschwürs sehr bald wesentlich verringert.

Diskussion.

Herr **Kreibich**-Prag berichtet über einen Fall von akutem Rotz, wahrscheinliche Eingangspforte ein rhagadiformes Ekzem der Haut bei Laboratoriumsbeschäftigung mit Rotz.

Herr **Hoffmann**-Berlin weist nochmals darauf hin, daß der chronische Rotz auch durch Hg und Jod günstig beeinflußt wird, wodurch die ja nur kulturell sicher zu stellende Diagnose klinisch noch erschwert wird. Das Arbeiten mit Kulturen und Meerschweinchen ist bekanntlich gefährlich und Infektionen im Laboratorium sind nicht selten; größtmögliche Vorsicht in dieser Hinsicht ist daher geboten.

Nachtrag bei der Korrektur (7. 8. 06): Das Allgemeinbefinden und der Ernährungszustand haben sich dauernd gehoben. Das Geschwür an der Lippe ist bei Behandlung mit Kal. jodat. innerlich und Lenicetpulver äußerlich völlig vernarbt, auch die Geschwüre im Munde haben sich zum größten Teil geschlossen, so daß es scheint, als ob der Fall zur Heilung kommen wird. Die histologische Untersuchung eines Knotens hat bisher nichts Neues ergeben.

---

13. Herr **Hoffmann**-Berlin: **Fall von Lichen sclerosus Halopeau.**

Der Patient, ein 43jähriger Postschaffner, wurde bereits auf dem Internationalen Dermatologen-Kongreß zu Berlin demonstriert und über seine Erkrankung in der Dermatologischen Zeitschrift, Band XII, Heft 10, kurz berichtet. Sein Vater soll an Schwindsucht, seine Mutter an einer ihm unbekannten Krankheit gestorben sein. Er selbst will bis auf eine unkomplizierte Gonorrhoe früher stets gesund gewesen sein. Im Jahre 1901 wurde bei ihm Diabetes mellitus festgestellt; der Zuckergehalt betrug anfangs 4,8 Prozent und ging allmählich nach einigen Monaten völlig zurück. Später fanden sich ab und zu nach Diätfehlern kleinere oder größere Zuckermengen, welche zwischen 6 Prozent und geringen Spuren schwankten. Das Hautleiden soll sich seit August 1903 ganz allmählich und ohne stärkeres Jucken zuerst in der linken Leiste und am linken Oberschenkel entwickelt haben, indem Gruppen von blaßroten oder auffallend weißen flachen Knötchen oder Scheiben auftraten, die weder näßten, noch merkliche Schuppung erzeugten. 1904 bildete sich ein kleinerer Herd an der linken Halsseite. Gegen Ende des Jahres 1906 und zu Beginn des folgenden Jahres haben sich auch in der rechten Leiste, an der Beugeseite der Handgelenke, zum Teil auch an den Fingern, später auch an einzelnen Stellen der Rumpfhaut und an den Genitalien neue Herde entwickelt. Die Schleimhäute und Unterschenkel, ebenso die Handflächen und Fußsohlen sind stets frei

geblieben. Der am 19. September 1904 aufgenommene Befund lautet: Sehr großer, kräftig gebauter, gut genährter Mann. An den inneren Organen nichts Abweichendes. Urin enthält reichlich Zucker, ist aber frei von Eiweiß und sonstigen pathologischen Bestandteilen. In der linken Leiste befindet sich in Form eines zwei fingerbreiten Bandes von ca. 20 cm Länge eine eigenartige Hautaffektion, welche im Umfang von etwa zwei Händen auch die obere Hälfte der linken vorderen Oberschenkelfläche einnimmt und in Gestalt eines gut fingerbreiten, 8 cm langen, unterbrochenen horizontalen Bandes an der linken Halsseite vorhanden ist. In der Umgebung dieser größeren, zackig begrenzten Herde finden sich zerstreut hirsekorn- bis mehr als erbsengroße, z. T. durch Konfluenz größer gewordene flache Knötchen und Scheiben mit schmalem blaßrosafarbigen Saum und etwas eingesunkenem weißlichen Zentrum. Die größeren Herde sind von weißlicher Farbe mit bläulichem Schimmer, durch ein Netz zarter weißer Leisten mosaikartig gefeldert und mit verdickter, nicht lose Schuppen bildender Hornschicht bedeckt. Im Zentrum ist stellenweise deutliche Atrophie, vereinzelt auch braune Pigmentierung vorhanden. Unter den jüngeren Knötchen in der Umgebung der größeren Herde erkennt man unschwer einzelne typische Planus-Effloreszenzen. Die Mundschleimhaut ist frei; auch an der übrigen Körperhaut keinerlei Effloreszenzen. Die erkrankten Hautpartien entsprechen nicht bestimmten Nervengebieten.

Der Patient wurde mit hohen Arsendosen (innerlich und subkutan), Salizylseifenpflaster, Unnascher Salbe und ähnlichen Mitteln behandelt, ohne daß ein dauernder Erfolg erzielt werden konnte. Er blieb dann lange Zeit fort und stellte sich erst jetzt wieder vor. Der Juckreiz ist noch immer auffallend gering; nur beim Schwitzen und an heißen Tagen tritt er stärker hervor.

Das Bild, welches der Kranke jetzt darbietet, ist ein ungemein auffallendes und vielgestaltiges. Die Affektion hat sowohl an den ältern Herden als auch sonst an Umfang zugenommen. Die großen Herde in den Leisten und am linken Oberschenkel zeigen eine polyzyklische Begrenzung und einen sicht- und fühlbaren blaßrosa bis bräunlichen, erhabenen Randsaum. In ihrem Zentrum sind unregelmäßig figurierte sepia-

braune, mehr oder weniger deutlich atrophische Flächen vorhanden, welche sich in auffallender Weise gegen die weißbläulichen, perlmutterfarbigen peripheren Zonen abheben. Diese porzellanfarbigen Flächen zeigen stellenweise in regelmäßigen Abständen und zwar den Follikeln entsprechend, bräunlich gefärbte Grübchen, in welchen selten comedonenartige Hornpfröpfe sitzen. Während diese Partien glatt sind und keine Schuppen zeigen, findet sich an andern Stellen, besonders nach dem linken Knie zu, eine warzige Beschaffenheit, indem eigentümlich gelbgrau gefärbte, hornige Massen aufgelagert sind, welche sich mit einiger Mühe in toto abkratzen, respektive abheben lassen. Mit der Lupe sieht man an frischeren Stellen neben follikulären Hornpfröpfen und erhabenen follikulären Kratern auch so dichtstehende derartige Bildungen, daß sie wohl auch von den Schweißdrüsenmündungen hergeleitet werden müssen.

Alle größern Herde sind durch Konfluenz von kleineren entstanden, welche im Beginn in zweierlei Form auftreten. Die einen (= dem primitiven Lichen scléreux Hallopeaus) erscheinen von vornherein als kleine weißliche, perlmutterartige Scheibchen, welche flächenhaft wachsen bis zu höchstens Erbsengröße und dabei vielfach ein wenig unter das normale Hautniveau einsinken; sie liegen wie weiße Plättchen in der Haut, zeigen leicht vermehrte Konsistenz und weder mit bloßem Auge noch mit der Lupe einen roten Saum; ihre Oberfläche ist glatt, völlig frei von Schuppen, zeigt aber oft ein zentrales, dem Follikel entsprechendes Grübchen und bei Lupenbetrachtung mitunter dichter stehende kleine, kraterförmige Vertiefungen mit erhabenem Randsaum, die wohl den Schweißdrüsenmündungen entsprechen. Andere Effloreszenzen (= dem consekutiven Lichen scléreux Hallopeaus) entstehen als kleine, mehr oder weniger deutlich erhabene, blaßrötliche Papeln, welche sich zum Teil mit einer hornigen, festen, grauweißen Masse bedecken, meist aber bei ihrer flächenhaften Vergrößerung ebenfalls ein glattes, perlmutterfarbiges Zentrum bekommen und sich in weiße Scheiben mit rosa Randsaum umwandeln. Beide Arten von scheibenförmigen Effloreszenzen werden wenig mehr als erbsengroß und lassen sich mit dem Fingernagel mit einiger Mühe in toto herausheben; es bleibt dann eine schüsselförmige,

flache, runde Vertiefung zurück, welche im Zentrum gewöhnlich eine anscheinend follikuläre trichterförmige Grube,[1]) eine weißliche kaum feuchte Grundfläche und nur am Rande kleine, geringe Blutpünktchen zeigt. Schließlich sei noch hervorgehoben, daß an einzelnen Stellen des Rumpfes auch strichförmig angeordnete, ziemlich typische Lichen planus-Knötchen nachweisbar sind, daß die an Morphaea guttata erinnernden, von vornherein weißen Flecke sich besonders an den Handbeugen und zum Teil auch an den Hand- und Fingerrücken finden und daß endlich einzelne ältere Herde, z. B. am Hals, an das Aussehen einer zirkumskripten Sklerodermie im atrophischen Stadium erinnern.

Nach dem geschilderten Befunde kann kein Zweifel sein, daß es sich um einen Lichen sclerosus handelt, der ja wegen seiner Ähnlichkeit mit Morphaea auch als Lichen planus morphaeicus bezeichnet worden ist. Die bräunlichen, punktförmigen Depressionen und komedonenartigen Pfröpfe und das Vorhandensein von Planuspapeln sowie die stellenweise entstandenen verrukösen Auflagerungen unterscheiden diese Affektion von der Morphaea.

An zwei gut halb linsengroßen im Zentrum etwas eingesunkenen Effloreszenzen habe ich bereits im Jahre 1904 eine histologische Untersuchung vorgenommen und kurz beschrieben (Derm. Zeitschr., Bd. XII, S. 656) und abgebildet. Hierbei zeigte sich die Hornschicht auffallend verdickt, fest gefügt, nicht kernhaltig und horizontal geschichtet. An den Follikelmündungen und Schweißdrüsenöffnungen fanden sich oft zapfenartige Hornpfröpfe. Die Körnerschicht war gut ausgebildet, jedoch nicht mehrschichtig. Das Rete war verschmächtigt, seine Zellen abgeplattet und in der erkrankten Zone fehlte jede Andeutung von Retezapfen und Cutispapillen.

In der Cutis fand ich die drei bereits von Darier beschriebenen Zonen (Pratique Dermatologique, Bd. III, S. 221—222): Die oberflächlichste besteht aus dichtem, sehr zellarmem, sklerotischem Bindegewebe, welches von spärlichen, horizontal verlaufenden Büscheln elastischen Gewebes und sehr wenigen etwas erweiterten, mit Erythrocyten dicht gefüllten Kapillaren durchzogen

[1]) Selten daneben noch einige kleinere Poren (Schweißdrüsen).

wird. Diese Zone ist schüsselförmig umgeben von einem ziemlich starken Infiltrat, das aus mononukleären Zellen besteht und nur in der Peripherie das Rete erreicht und stärker auftretend, hier mitunter die für die frische Planuspapel charakteristischen histologischen Veränderungen erzeugt. Die tiefsten Cutisschichten zeigen nur an einzelnen Stellen geringe Rundzellenansammlungen, während das elastische und kollagene Gewebe hier normal ist. Vom gewöhnlichen Lichen ruber unterscheidet sich dieser histologische Befund vor allem dadurch, daß zwischen das Infiltrat und die verschmächtigte, glatt verlaufende Epidermis eine Schicht zell- und gefäßarmen sklerosierten Bindegewebes eingeschaltet ist, welche spärliche Büschel rarifizierten elastischen Gewebes enthält; spaltförmige Lücken zwischen Epidermis und Corium (artefizieller Natur) finden sich zuweilen.

Ich habe diesen Fall vorgestellt, erstens wegen des Interesses, das er bei seiner Seltenheit und der Vielgestaltigkeit des Bildes an und für sich bietet, zweitens aber um die Wiener Herren Kollegen zu einer Äußerung darüber zu veranlassen, ob nicht der von v. Zumbusch beschriebene Fall von Lichen albus (Arch. f. Dermat. u. Syph., Bd. 82) dem hier vorgestellten ähnlich und zum Lichen sclerosus Hallopeaus gerechnet werden muß; daß dies der Fall ist, möchte ich sowohl nach der klinischen Beschreibung wie auch nach dem histologischen Befund, der doch im großen und ganzen dem von Darier und mir geschilderten Bilde entspricht, als höchst wahrscheinlich annehmen.

Diskussion.

Herr **Reitmann**-Wien. Der von Zumbusch publizierte Fall hat keine Involutionserscheinungen aufgewiesen.

Herr **Ehrmann**-Wien. Die peripheren Stellen im Hoffmannschen Falle entsprechen wohl ziemlich dem Falle von Zumbusch, aber der letztere Fall zeigte keinerlei Involutionserscheinungen.

Herr **Reitmann**-Wien. Die histologische Untersuchung ergab im Bereiche der Knötchen sklerosiertes Bindegewebe, Fehlen der Elastica, geringgradiges Infiltrat um die Gefäße — das Bild entspricht dem eines Lichen gar nicht.

1

2

Herr **Herxheimer**-Frankfurt a. M. Mit den Infiltraten um die Gefäße herum kann man wenig machen, da sie in vielen Fällen vorkommen, in denen klinisch keine Erscheinungen vorhanden sind.

Herr **Arning**-Hamburg zeigt im Anschlusse an die Demonstration von Hoffmann die Moulage eines Falles von Lichen sclerosus vor, der neben der Eigentümlichkeit des klinischen Verlaufs mit harter Infiltration der Randzone eine ebenfalls von Hallopeau schon erwähnte Pigmentation vom ersten Auftreten der Effloreszenz an zeigte. — Die mikroskopische Untersuchung ergab die Bestätigung der Diagnose Lichen planus.

Herr **Jadassohn**-Bern hebt hervor, daß er schon in einer Referatbemerkung[1]) über die Zumbuschsche Arbeit gelegentlich aufmerksam gemacht hat auf die Analogien, welche zwischen dem Lichen albus von Zumbusch und gewissen Formen von oberflächlicher „kartenblattähnlicher" Sclerodermie histologisch zu bestehen scheinen, wie sie sich aus der Abbildung von Zumbusch und aus der Zarubins von solcher Sklerodermie ergeben. Da es Fälle von oberflächlicher Sklerodermie mit sich schnell und unter Jucken involvierenden Herden gibt, so müssen wir künftig mehr auf die sich ähnelnden Atypien der Sklerodermie einerseits, des Lichen andererseits achten. Dabei gibt Jadassohn natürlich die Möglichkeit zu, daß außer diesen Atypien auch eine Krankheit im Sinne des Lichen albus existieren kann.

Herr **Hoffmann**-Berlin macht darauf aufmerksam, daß die histologische Beschreibung von v. Zumbusch nicht ganz so ist als Herr Reitmann eben gesagt hat. Die Differenzen zwischen dem eigenen histologischen Befund Hoffmanns, den ältern Dariers und den von v. Zumbusch geschilderten sind so gering, ebenso wie die klinischen, daß eine Abtrennung des letzteren Falles von dem Lichen sclerosus Hallopeaus nicht genügend begründet erscheint. Zuzufügen ist, daß der vorgestellte Patient seit längerer Zeit eine Phimose hat und seit kurzem nässende Effloreszenzen am Praeputialrande zeigt, aus welchen sich später syphilitische Primäraffekte entwickelt haben. Bei dem Kranken soll eine erneute histologische Untersuchung der verschiedenartigen Eruptionen vorgenommen werden, über welche später berichtet werden wird.

---

14. Herr **Halle**-Berlin: **Fall von Sklerödem.** Der früher stets gesunde Mann, ein 46jähriger Weichensteller, erkrankte im Januar 1906 an Influenza. Im Anschluß an diese Krankheit bemerkte der Kranke eine Anschwellung seiner Haut im Gesicht, am Hals, Brust, Rücken und beiden Armen. Die Haut war bläulichrot, fühlte sich brettartig an. Das Gefühl war an

[1]) Jahrbuch für prakt. Med. 1907. p. 444.

den betroffenen Stellen herabgesetzt. Die Bewegung der Arme stark behindert. Die Arme waren in rechtwinkliger Beugung fixiert, die Atmung erschwert. Nach einigen Wochen trat Besserung ein, so daß Patient wieder arbeiten konnte. Aber bei längerem Aufenthalt in kalter Luft traten die Beschwerden immer von neuem wieder in lästiger Weise hervor. Eine längere klinische Behandlung in Kiel im Herbst 1906 brachte Besserung, aber keine Heilung. In der kühlen Jahreszeit ist in der Folgezeit das Leiden mehr hervorgetreten, während im Sommer eine spontane Besserung eintrat. Nach Angabe des Kassenarztes ist die grobe Kraft der Arme in den letzten Jahren erheblich zurückgegangen.

Der Patient bot bei seinem Eintritt in die Klinik, 4. Januar 1908, folgenden Status: Mittelgroßer Mann in ausreichendem Ernährungszustand, dessen innere Organe frei von nachweisbaren Krankheitszeichen sind. Die Gesichtsfarbe ist gelbrötlich; die Haut des Mannes hat einen gelblichen, ins Wachsfarbene gehenden Farbenton.

Das Gesicht hat einen auffallend starren, maskenartigen Ausdruck. Die Mimik des Gesichts ist deutlich verlangsamt, was beim Stirnrunzeln und beim Lachen hervortritt. Die Haut des Gesichts und des ganzen übrigen Körpers mit Ausnahme der Hände und Füße sowie der Distalen $^2/_3$ der Unterarme und Unterschenkel fühlt sich auffallend hart an. Im Gesicht liegt die Haut den Jochbögen straff auf und ist wenig verschieblich, desgleichen an der Stirn.

Sehr derb fühlt sich die Haut des Nackens an. Es ist nicht möglich, dieselbe in Falten von der Unterlage abzuheben. Am Rumpf ist die Haut nur in geringem Maße auf der Unterlage verschieblich. Die Haut fühlt sich an wie mit Paraffin durchtränkt. An den befallenen Teilen der Extremitäten ist die Hautverhärtung etwas geringer. Besonders deutlich ist die Veränderung an den Oberarmen. Hier umspannt die Haut als enganliegender Schlauch die Muskulatur und läßt sich nur zu kleinen Falten zusammenschieben.

An den obersten Schichten der Haut zeigt sich im übrigen keinerlei nachweisbare Veränderung. Die Haut ist nirgends atrophisch, die Haarfollikel, das Lanugohaar sind erhalten. Die Haut zeigt normale Feuchtigkeit und normale Einfettung.

Das Gefühl ist an der ganzen Körperoberfläche für alle Qualitäten gut erhalten.

Die grobe Kraft der Arme ist verhältnismäßig gering.

Patient klagt über ein Gefühl von Rigidität im Schlunde und über Steifigkeit des Halses.

Einige Tage nach der Aufnahme in die Klinik trat eine Urticaria am Rumpf auf, die in wenigen Tagen nach Regelung der Diät und Verdauungsverhältnisse wieder verschwand.

Die Behandlung bestand während der Anwesenheit in unserer Klinik in Darreichung von Salol, ein- oder zweimal täglich, ein warmes Bad morgens, gymnastische Übungen mittags, allgemeine Körpermassage (ärztlich) abends. Unter dieser Behandlung trat deutliche Besserung ein. Die subjektiven Beschwerden, insbesondere die Rigidität des Schlundes und die Nackensteifigkeit besserten sich schnell.

Auch nahm die Hautbeweglichkeit im Gesicht zu. Von Ende Januar ab bis Anfang März erhielt der Kranke intramuskuläre Injektionen von Fibrolysin (Mendel: 2,3 Fibrolysin enthält 0,5 Thionisamin), 2,3 g p. dos. jeden zweiten Tag. Eine wesentliche Wirkung scheint das Mittel nicht gehabt zu haben. Bezüglich der Behandlung ist nachzutragen, daß der Kranke früher längere Zeit Arsen genommen hatte, ferner längere Zeit Thyreoidintabletten ohne jeden Nutzen. Die klinische Behandlung in Kiel soll in Schwitzprozeduren, heißen Bädern und Galvanisation bestanden haben.

Auch unsere Behandlung führte nicht zur Heilung. Immerhin verließ der Kranke in erträglichem Zustande am 4. März 1908 die Klinik. Objektiv hatte man den Eindruck, daß die Verschieblichkeit der Haut im ganzen zugenommen hatte, insbesondere deutlich war das am Nacken und im Gesicht.

Der Haut wurde durch Exzision ein Stück entnommen und mikroskopisch untersucht. Der Befund ist nicht sehr ergiebig. Die Epidermis zeigt sich im Schnitt ganz normal. Das Stratum papillare sieht etwas glasig aus. Die kollagenen Fasern haben sich etwas weniger gefärbt als im Stratum reticulare. Das elastische Fasernetz ist gut entwickelt ohne Besonderheiten. An den Blutgefäßen sind keinerlei Wucherungsvorgänge wahrzunehmen.

Mustert man die Tela subcutanea durch, so sieht man,

daß das Fettgewebe durch einen dicken Bindegewebsbalken, der reich an elastischen Fasern ist, in zwei Hälften geteilt ist. Dieser Balken kehrt auf allen Schnitten wieder und erweist sich als eine derbe fibröse Membran, die parallel der Cutis laufend in die Tela subcutanea eingelagert ist. Diese Membran ist an sich normal, aber es fällt doch ihre Dicke auf. Sie ist sonst halb so dick wie die Cutis. Es besteht hier offenkundig eine Hyperplasie des Stützgewebes der Tela subcutanea.

Bezüglich der Diagnose war es fraglich, ob es sich bei dem Kranken um das Vorstadium der Sklerodermie handelte, oder ob diese Krankheitsform als besonderer Typ abzugrenzen sei. Die klinischen Symptome weisen darauf hin, daß der Krankheitsprozeß in den tiefen Schichten der Haut lokalisiert ist. Es findet sich keinerlei, weder diffuse noch herdförmige, Veränderung in den oberen Hautschichten. Die Hautoberfläche blieb auch nach längerem Bestehen durchaus normal. Auch das mikroskopische Bild weist darauf hin, daß der Krankheitsprozeß in die Tela subcutanea verlegt werden muß.

Myxödem kommt wohl bei der auffallend starren Beschaffenheit der Haut nicht in Frage. Auch blieb die Thyreoideamedikation ohne jeden Einfluß. Es handelt sich wohl um einen jener von Buschke und Pinkus beschriebenen Fälle von „Sklerödem".

Blaschko, welcher ebenfalls zwei ähnliche Fälle beobachtete, bezeichnete dieselben wegen des tiefen Sitzes des Ödems als Sklerofascie.

Was die Pathogenese dieser seltenen Fälle anlangt, so machte schon Senator gelegentlich einer Demonstration darauf aufmerksam, daß im Anschluß an Influenza Gefäßerkrankungen auftreten können. Er wies in einem solchen Falle auch die Diagnose, „Sklerodermie" zurück und meinte, daß es sich vielleicht um eine diffuse Lymphgefäßerkrankung gehandelt haben könne. In unserem Falle ist mein Chef, Herr Geheimrat Lesser, der Ansicht, daß das akute diffuse Auftreten des Ödems im Anschluß an Influenza auf durch letztere bedingte interne toxische Ursachen zurückzuführen sei.

Mit dem Sklerödem der Neugeborenen, einer höchstwahrscheinlich septischen und stets zum Exitus führenden Krankheit, haben diese Fälle sicherlich nichts zu tun.

Diskussion.

Herr **Blaschko**-Berlin. Der vorgestellte Fall zeigt, daß der von Buschke gewählte Name für diese Erkrankung Sklerödem das Wesen der Erkrankung nicht wiedergibt; freilich auch nicht die von mir vorgeschlagene Bezeichnung Sklerofaszie. Es handelt sich um eine eigenartige von der Sklerodermie völlig verschiedene Erkrankung, die ihren Sitz im subkutanen Gewebe hat, also am besten als Sklerohypodermie zu bezeichnen wäre. In den beiden von mir beobachteten Fällen, von denen der erste schon 15 Jahre zurückliegt, trat die Erkrankung das eine Mal nach Scharlach, das andere Mal nach einer schweren stundenlangen Durchnässung des Körpers ein. Das spricht doch wohl für eine Erkrankung der Hautgefäße. Dafür spricht ferner der in beiden Fällen vorhandene Dermographismus und das Bestehen von flüchtigen annulären Erythemen. In einem Falle bestand auch eine beträchtliche Hyperplasie der Thyreoidea. Therapeutisch hat sich von allen internen (As, Thyreoidin, Salizyl, Chinin etc.) und externen Mitteln am wirksamsten die Kombination von heißen Bädern mit Massage gezeigt. In dem einen länger beobachteten Falle kam es nach jahrelangem Bestande schließlich zur völligen Heilung. — Der vorgestellte Fall zeigt übrigens sehr schön auch ein in meinen beiden Fällen von mir beobachtetes Phänomen, ein Tieferliegen der Venen gegenüber dem übrigen Hautniveau, ein Phänomen, welches dafür spricht, daß die Venenwände an dem sklerosierenden Prozeß nicht beteiligt sind.

Herr **Bettmann**-Heidelberg berichtet kurz über einen Fall von Sklerödem, der im Anschluß an eine schwere Influenza-Erkrankung entstanden war und im Laufe der letzten Jahre zweimal nach neuen Influenza-Attacken ernste Verschlimmerungen zeigte. Die Haut zeigte flüchtige Erytheme und ausgesprochenen Dermographismus. Auffällige Zunahme des Körpergewichts in der schlimmen Zeit. Anscheinend sehr günstiger Erfolg einer Salizylbehandlung.

---

15. Herr **Halle**-Berlin: **Fall von Erythema elevatum et diutinum.**

M. H.! Ich zeige Ihnen hier die Moulage eines Falles von Erythema elevatum et diutinum. Es handelt sich um einen 3jährigen Knaben, der, abgesehen von Mastitis in den ersten Lebenstagen und von Masern, stets gesund gewesen ist. Auch seine Eltern sind gesund. Der Knabe wurde am 18. Februar dieses Jahres von seinem Vater in die Poliklinik gebracht mit der Angabe, daß das Hautleiden seit etwa 4 Monaten bestehe. Es bildete sich nach und nach an der Streckseite der rechten Hand eine Anzahl von eigentümlichen Efflorescenzen, die sich ohne subjektive Beschwerden allmäh-

lich vergrößerten. Die einzelne Effloreszenz ist von blaßgelblich-roter bis bläulich-roter Farbe, springt mit ihrem sehr derben Rande etwas über das Hautniveau hervor, während die Mitte mäßig vertieft erscheint. Auf den ersten Blick haben die Effloreszenzen, die nach etwa halbjähriger Dauer wieder verschwanden, einige Ähnlichkeit mit denen des Erythema exsudativum multiforme. Sie unterscheiden sich aber von ihnen durch ihre außerordentliche Derbheit, ihr langsames Wachstum und langes Bestehen. Es handelt sich hier offenbar um eine jener Affektionen, für welche Crocker die Bezeichnung Erythema elevatum et diutinum vorgeschlagen hat.

Ähnliche Fälle wurden beschrieben von Fox als Ringed eruption on the fingers; ferner von Smith, von Arning als Erythema perstans pseudo-leprosum; von Dubreuilh als Erythème circiné du dos des mains; von Hallopeau und Villaret als Erythème iris à forme chronique. Da aber häufig eingehendere Beschreibungen und histologische Untersuchungen fehlen, so läßt sich heute nicht mehr mit Bestimmtheit sagen, ob es sich in all diesen Fällen stets um dieselbe Affektion gehandelt hat. Am eingehendsten hat sich von den französischen Autoren Audry mit dieser immerhin recht seltenen Dermatose beschäftigt. Er bezeichnet sie als Erythématosclerose, resp. als Sclérose circinée des doigts.

Von Publikationen aus neuester Zeit muß ich nun vor allem noch einen von Galewsky in der Ikonographia dermatologica klinisch und histologisch beschriebenen Fall erwähnen. Galewsky nennt die Affektion Tumores benigni sarcoidei cutis; er ist der Ansicht, daß sie dem multiplen benignen Sarkoid von Boeck hinzuzurechnen sei und erwähnt dabei u. a. noch einen von Rasch und Gregersen beschriebenen Fall. Dieser Ansicht Galewskys entspricht aber keineswegs der von ihm selbst angegebene histologische Befund. Es fehlen vor allem die von Boeck in seinen Arbeiten wiederholt als ganz charakteristisch hervorgehobenen miliären Herde epitheloider Zellen. Die histologische Untersuchung meines Falles — ich habe Ihnen ein Präparat mitgebracht — ergibt, daß es sich um einen chronischen Entzündungsprozeß in der Cutis handelt. Während die Epidermis, abgesehen von einer leichten Hyperkeratose, normal erscheint und auch der Papillarkörper keine

wesentlichen Veränderungen aufweist, finden wir in den tieferen Cutisschichten unregelmäßig begrenzte Entzündungsherde. Das Zellinfiltrat besteht aus zahlreichen Rundzellen, fixen Bindegewebszellen und wenigen Mast- und Plasmazellen. Das elastische Gewebe ist hier und da rarefiziert, im großen und ganzen durch die Entzündungsherde aber nur auseinandergedrängt.

---

16. Herr **Jacobi**-Freiburg: **Fall von Mykosis fungoides d'emblée.**

Fuchs, Friedr., 52 Jahre, Landwirt aus Theningen. Anamnese: Keinerlei hereditäre Belastung.

Die jetzige Erkrankung begann vor 19—20 Jahren mit der Bildung von Knoten an den Unterschenkeln, die sich unter Entleerung klarer Flüssigkeit innerhalb weniger Wochen zurückbildeten. Seither traten mit Intervallen von 1—2 Jahren neue Schübe auf, die später auch den Rumpf und zuletzt die Arme betrafen und ohne Therapie verschwanden. Im Januar-Februar d. J. Pneumonie, nach deren Ablauf Ödem und Rötung am rechten Bein auftrat unter gleichzeitiger Schwellung der inguinalen Lymphdrüsen. Zur gleichen Zeit bildeten sich Knoten in der rechten Ellenbeuge, schmerzhafte Schwellung der Achseldrüsen und Ödem des Armes. Abgesehen von der Druckempfindlichkeit der genannten Drüsen hat Patient niemals Beschwerden gehabt, insbesondere erklärt er ausdrücklich, zu keiner Zeit an Jucken gelitten zu haben. Andere Hauterscheinungen als die erwähnten Knoten seien niemals vorhanden gewesen.

Status: Die allgemeine Untersuchung des ziemlich mageren Patienten ergibt bezüglich der inneren Organe normale Verhältnisse; nur die Milz ist ganz unbedeutend vergrößert. Allgemeinbefinden nicht erheblich gestört, Temperatur subfebril, wechselnd. Gesicht und Hände dunkel pigmentiert, letztere eigenartig graubraun. Lymphdrüsen im allgemeinen schon bei der Inspektion besonders stark am Halse oberhalb der linken Clavicula, in den Achselhöhlen und in beiden Inguinalgegenden geschwollen, indolent, nur in der rechten Axilla druckempfindlich.

Die Haut des Körpers ist blaß, an einzelnen Stellen dunkler pigmentiert. Am Halse, dem Thorax sowie am Ab-

domen zahlreiche atrophische Flecken, an denen die wie Zigarrettenpapier gefältelte Haut die Venen durchscheinen läßt; Follikel durchweg erhalten, die Felderung stark ausgeprägt. Ähnliche Atrophien finden sich in größerer Zahl an den Beinen, weniger am linken Arm. An der rechten Glutäalgegend fällt ein derbes handgroßes bräunliches bis bläuliches, nicht druckempfindliches Infiltrat auf, das hauptsächlich im Corium sitzt und verschieden dick ist. Auch an den Waden befinden sich ähnliche, aber kleinere Infiltrate, die teilweise schon den Übergang in Atrophie erkennen lassen. Die Haut des linken Unterschenkels zeigt eine Anzahl Purpuraflecke und ist im übrigen. ebenso wie die an beiden Füßen, verdickt, schuppend und graubraun verfärbt.

Am linken Arm beginnt handbreit über dem Ellenbogen bogen ein sehr derbes, bis zur Mitte des Unterarms hinziehendes, ca. 2 cm dickes Infiltrat von brauner Farbe, das sich verschieben läßt, allmählich in die normale Haut übergeht und auf seiner schuppenden Oberfläche eine Anzahl ungleicher Vertiefungen aufweist. Ein ähnliches kleineres Infiltrat sitzt auf dem Trizeps und ist mit diesem verwachsen, ein weiteres findet sich über dem Bracchialis internus. Am Oberarme treten gruppenweise die Follikel als bräunliche, weiche lichenoide Knötchen hervor.

Die frischesten und hochgradigsten Veränderungen finden sich an dem stark ödematösen rechten Arm. In der Ellenbeuge nach der unteren Seite zu sitzt ein breitbasiger, ca. 11 cm langer, 8 cm breiter Tumor von 2—3 cm Dicke, der in der Mitte noch die Entstehung aus zwei flach halbkugeligen konfluierten Knoten erkennen läßt; die Farbe ist blaurot, Konsistenz derb, die ganze Geschwulst wenig kromprimierbar, nicht druckempfindlich. In der Mitte der unteren Hälfte sitzt ein unregelmäßig ovalärer flacher Substanzverlust mit frischrotem, nur stellenweise eitrig belegtem Grunde, aus dem ununterbrochen Ödemflüssigkeit (ca. 60 ccm in 24 Stunden) herausickert, die fast keine zelligen Elemente enthält. Ein kleinerer granulierender Defekt in der unteren Hälfte rührt von einer Exzision am 28. Mai her, eine ähnliche Narbe weiter oben von einer Exzision vor 4 Wocheu. In der Umgebung sitzen eine Anzahl leicht komprimierbarer kleinerer Knoten teils von leicht

livider, teils von normaler Farbe, aus denen beim Anstechen klare Flüssigkeit austritt. Am Oberarm stellenweise beginnende Atrophie.

Die Untersuchung des Blutes (Dr. Schleip) ergibt: Blut etwas eingedickt:

Hämoglobin 65 Proz. (n. Sahli)
Erythrocyten 3,562,000 i. m^3
Leukocyten 13,000 i. m^3.

Im panoptisch nach Leishman gefärbten Präparat zeigen die roten Blutkörperchen mäßige Symptome geringer sekundärer Anämie. Kernhaltige Erythrocyten sind nicht vorhanden. Die Vermehrung der Leukocyten ist bedingt durch eine absolute und relative Zunahme an neutrophilen Leukocyten. Unter den Leukocyten sind keinerlei abnorme Formen, insbes. keinerlei Knochenmarkszellen, auch sind die absoluten Werte der Lymphocyten nicht vermehrt. Die Blutplättchen zeigen eine Vermehrung um das Doppelte.

Die Stimme des Patienten ist rauh; Untersuchung in der laryngolog. Klinik (Prof. Killian) ergab am rechten Stimmband ein knotiges Infiltrat, ähnlich denjenigen auf der Haut.

Am 2. V. und 28. V. wurde je ein Stückchen des Tumors exzidiert und lebenswarm in Formalin fixiert; die histologische Untersuchung wurde teils in unserem Laboratorium, teils im patholog. Institut (Prof. Aschoft) durch Herrn Privatdozenten Dr. Schridde vorgenommen, der mir in liebenswürdiger Weise seine bisherigen Befunde zur Verfügung stellte. Bei der Exzision hatte das Gewebe des Tumors etwa das Aussehen einer hypertrophischen Lymphdrüse.

Es handelt sich bei den Tumoren in der Hauptsache um einen Infiltrationsprozeß des Korium und der tieferen Schichten der Haut; das Infiltrat beginnt in der Tiefe mit kleinen, meist um die Haarbälge lokalisierten Zellanhäufungen, die schließlich zu großen Knoten konfluieren. Die Bindegewebsfasern des Korium sind auseinandergedrängt und bilden ein, spärliche elastische Fasern enthaltendes Retikulum, in welches die dichten Zellmassen eingelagert sind. Die meist einkernigen Zellen haben verschieden große Kerne, die je nach ihrer Größe heller oder dunkler tingiert sind und eine wechselnde Anzahl isoliert

stehender oder dichtgedrängter Kernkörperchen zeigen. Der Protoplasmasaum ist ziemlich breit und läßt mit Immersion deutlich eine Faserung oder Netzbildung erkennen. Es sind dies ohne Zweifel dieselben Zellen, die von Herxheimer und Hübner als die charakteristischen Mykosiszellen betrachtet werden; ob dieselben von Bindegewebs- oder Endothelzellen abstammen, konnte bisher nicht festgestellt werden, doch ist Untersuchung noch nicht abgeschlossen. Ferner finden sich, aber nur in geringerer Anzahl, stellenweise Lymphocyten und polynukleäre Leukocyten, da und dort auch mehrkernige und Riesenzellen; Plasmazellen, Mastzellen und eosinophile konnten nicht nachgewiesen werden, dagegen sind sehr zahlreiche Mitosen, hauptsächlich unter den Mykosiszellen vorhanden. Regressive Metamorphosen, wie Kernzerfall oder Nekrosen konnte ich in meinen Präparaten nicht feststellen. Im Übrigen sind die Lymphspalten beträchtlich erweitert, die Endothelien stellenweise gequollen. Größere Gefäße fehlen, Kapillaren sind zahlreich vorhanden. Das histologische Bild gleicht im allgemeinen, abgesehen von unbedeutenden Abweichungen, durchaus demjenigen, das eine Anzahl Präparate unzweifelhafter Mykosis fungoides im Stadium der Knotenbildung darboten, und zwar so sehr, daß Dr. Schridde allein aus den Präparaten die Diagnose auf Mykosis fungoides stellte. Erwähnen möchte ich noch das vollständige Fehlen myelogener Elemente.

Das klinische Bild unseres Patienten legte von vornherein die Diagnose Mykosis fungoides nahe, schwankend wurden wir hauptsächlich durch das Fehlen der prämykotischen Stadien, sowie des Juckreizes. Das kommt bei der Myk. fung. d'emblée genannten Form vor, doch ist die Zugehörigkeit dieser Abart zur echten Mykosis ja noch bestritten (Wolters). Die lange Dauer der Erkrankung bei relativ gutem Kräftezustand ist auch recht auffallend, sowie die Art und Weise der Rückbildung der Knoten. Eine Resorption unter ganz oberflächlichem Zerfall sowie unter dauernder reichlicher Absonderung von Ödemflüssigkeit wie bei unserem Fall, weicht doch von der sonst bei Mykosis vorkommenden Zerstörung der Knoten unter tiefgehender Ulzerierung beträchtlich ab. Dagegen paßt die Schwellung der Lymphdrüsen, die Beteiligung der Schleimhaut, sowie das wohl sekundäre Ödem in das Krankheitsbild

der Mykosis fungoides hinein. Die weichen, flachen, leicht komprimierbaren Knoten in der Umgebung der großen Tumoren sind m. E. nicht als Vorstadien der letzteren, sondern als durch Stauung erweiterte Lymphräume aufzufassen, da sie mit dem Ödem zu- resp. abnehmen und teilweise ganz verschwinden.

Leukämie und Pseudoleukämie sind wohl nach dem Blutbefunde, sowie nach der Beschaffenheit der die Tumoren bildenden Zellen mit Sicherheit auszuschließen; an Sarkome der Haut darf nach dem ganzen klinischen Verlauf keinesfalls gedacht werden. Auch die Kaposische Lymphodermia perniciosa kann aus denselben Gründen nicht in Frage kommen, so daß schließlich an der Diagnose einer atypischen Mykosis fungoides d'emblée festgehalten werden muß, wobei ich es allerdings nicht entscheiden kann, ob diese Erkrankung nur eine besondere Form der Mykosis fungoides darstellt, oder bei den sarkoiden Geschwülsten im Sinne Kaposis und Spieglers unterzubringen ist.

Die Röntgenbestrahlung, deren Resultat ja auch für die Sicherung der Diagnose in Betracht kommen könnte, habe ich bis nach dem Kongreß aufgeschoben, um das Krankheitsbild durch den eventuellen Rückgang der Knoten nicht zu verwischen.

Diskussion.

Herr **Finger**-Wien sieht den Fall in Übereinstimmung mit Jakobi für Mycosis fungoides an aus den Gründen, die Jakobi dafür aussprach und möchte die Gründe, die Jakobi dagegen anführte, nicht für ganz stichhaltig halten. Es gehen bei Mycosis fungoides die Infiltrate auch mit Atrophie zurück. Es kann bei Mycosis fungoides auf Infiltraten des zweiten Stadiums zu Blasenbildung mit nachfolgender Erosion und oberflächlichem Zerfall kommen.

Herr **Arndt**-Berlin. Klinisch spricht manches gegen die Diagnose Mycosis fungoides: Abgesehen davon, daß die Berechtigung zur Aufstellung des Typus der Mycosis fungoides d'emblée noch bestritten wird, sind der Mangel der Ulzeration, das Fehlen des Juckens auffallend. Auch histologisch spricht vielleicht der Beginn des entzündlichen Prozesses in den tieferen Schichten der Haut und das Freibleiben des Papillarkörpers eher gegen als für Mycosis fungoides, die wenigstens in den von mir histologisch untersuchten Fällen im Papillarkörper ihren Ursprung nahm. Auch habe ich eher einen Reichtum an Plasmazellen als ein Fehlen derselben gefunden. Ich möchte zu bedenken geben, ob der Fall nicht vielmehr in das Gebiet der sarkoiden Tumoren nicht im weiteren Sinne Kaposis, sondern im

engeren der von Spiegler und Joseph beschriebenen Fälle gehört, sarkomartiger von den tieferen Schichten der Haut ausgehender Geschwülste, die sich von den echten Sarkomen durch ihre Rückbildungsfähigkeit und histologisch dadurch unterscheiden, daß man die Zeichen einer sich diffus ausbreitenden chronischen Entzündung mit Erhaltung des Grundgewebes findet. Auch bei diesen Formen habe ich beträchtliche Drüsenschwellungen beobachten können.

Herr **Herxheimer**-Frankfurt a. M. Gewöhnlich beginnt das Infiltrat bei Mycosis fungoides im Corium und breitet sich nach den Papillen zu aus, so daß hier nach dieser Richtung hin keine Atypie vorliegt.

Herr **Spiegler**-Wien schließt sich der Diagnose Mycosis fungoides vollkommen an. Hierfür sprechen vor allem die von Jacobi angegebenen Momente, aber auch die, welche Jacobi als einschränkende vorführt, kommen ja bei Mycosis fungoides, wie die Beobachtung lehrt, vor. Auch die histologischen Präparate stehen damit in vollkommener Übereinstimmung.

Herr **Neisser**-Breslau empfiehlt therapeutisch zunächst einen Versuch mit Arsen zu machen, da ein etwaiger Erfolg desselben vielleicht eher zur Entscheidung der Diagnose Mycosis fungoides spricht, als ein solcher seitens der Röntgentherapie. Er selbst hat bei Mycosis fungoides keinen Erfolg von Arsen gesehen.

Herr **Schiff**-Wien. Bezüglich der Behandlung der Mycosis fungoides mit Röntgenstrahlen muß ich bemerken, daß die Effloreszenzen allerdings auf diese Therapie zurückgehen, ja sogar vollends schwinden. Aber es treten auch sehr häufig Rezidiven an anderen Körperstellen auf. Infolge häufiger Rezidiven kommen die Patienten immer mehr herunter und gehen in der Folge an allgemeinem Marasmus zugrunde.

Herr **Fritz Juliusberg**-Berlin hat in einem Fall von Mycosis fungoides, der sich auch histologisch als solcher erwies, Arsen gegeben. Der Fall, der bloß Tumoren, doch keinen Zerfall aufwies, reagierte auf Injektionen von As durch völliges Schwinden der Infiltrate. $^1/_4$ Jahr später Rezidiv, darauf erneute Arsenkur. Während der Kur keine Involution, erst nach Abschluß derselben völlige Abheilung. Jetzt ist der Fall eine Zeitlang frei geblieben.

Herr **Saalfeld**-Berlin rät neben Arsen noch innerlich Chinin zu geben.

Herr **Jacobi**-Freiburg. Auch ich habe an die sarkoiden Geschwülste im Sinne Spieglers und Kaposis gedacht, habe mich aber, besonders mit Rücksicht auf das histologische Bild, für Mycosis fungoides d'emblée entscheiden müssen, wobei ich jetzt zu der Ansicht hinneige, daß diese Form zur echten Mykosis fungoides gerechnet werden muß.

17. Herr **Baum**-Berlin: **Vorstellung eines Falles von Porokeratosis** (Mibelli) bei einem 20jährigen Mann.

Die Affektion begann im 12. Lebensjahr und ist immer noch im Fortschreiten begriffen. Sie ist streng halbseitig und zwar hat sie nacheinander gewisse Nervengebiete am Rumpf, Arm und Bein der linken Körperhälfte nach Art eines Naevus unius lateris befallen.

Diskussion.

Herr **Arndt**-Berlin. Ich habe zwei Fälle von Porokeratosis Mibelli zu beobachten Gelegenheit gehabt und halte den von Herrn Baum vorgestellten Fall für absolut charakteristisch.

Das einzige, was in diesem Falle hervorzuheben ist, ist das vielfache Fehlen der auf der Kuppe des peripheren Walles befindlichen, oft durch eine Hornlamelle ausgefüllten Furche.

---

18. Herr **Baum**-Berlin: **Vorstellung eines Falles von Lichen ruber planus annularis, abheilend in Form der Anetodermie** bei einem 22jährigen Mädchen, das vor 4 Jahren Lungenspitzenkatarrh hatte. Die einzelnen Effloreszenzen, die hauptsächlich in der Taillengegend lokalisiert sind, heilen in Form schlaffer Hautfalten ab, bedingt durch den Schwund des elastischen Gewebes (Demonstration der mikroskopischen Präparate am Projektionsapparat).

Ausführliche Publikation beider Fälle an anderer Stelle.

Diskussion.

Herr **Oppenheim**-Wien. Die Ähnlichkeit des Falles mit der Atrophia moculosa cutis ist sehr groß; doch ist die Diagnose Lichen ruber planus zweifellos, da die klinischen Charaktere der Randpartien für Lichen ruber planus deutlich ausgesprochen sind. Das atrophische Stadium ist nicht so weit vorgeschritten; als Endausgang der Atrophie beobachtet man die Bildung von Fettgewebe in höheren Cutisschichten nach dem Zerfall des Collagens und Elastins, die dann zur Vorwölbung derartiger atrophischer Hautpartien führt. Im Falle Baums hat man das Gefühl des Substanzverlusts, des Loches, ganz so wie bei der Atrophia maculosa.

Herr **Jadassohn**-Bern stimmt mit Herrn Oppenheim darin überein, daß es sich hier um eine Atrophia maculosa cutis handle — wie verschiedene andere Prozesse, so kann auch der Lichen ruber zu dem Symptome der von Jadassohn seinerzeit sogenannten Anetodermie (Weichheit, Lückenbildung, eventuell Erhebung über das Niveau der Haut, Verlust

der elastischen Fasern) führen — es sind das die sekundären Anetodermien wie sie auch nach Akne (von Iwanow aus der Berner Klinik beschrieben vorkommen.

---

19. Herr **Salomon**-Coblenz: **Fall von Lupus erythematosus.**

Es handelt sich um eine Patientin, die vor etwa dreiviertel Jahren wegen ihres Lupus erythematosus mit Erfolg nach Hollaender behandelt war; damals nahm sie etwa 30 Pulver Chinin. sulfur. à 0,3 und hatte über keine wesentlichen Störungen zu klagen. Seit einigen Wochen ist die Erkrankung rezidiviert, weshalb dieselbe Therapie wiederum einsetzte. Aber schon nach dem ersten Pulver von Chininum sulfuricum (0,3) fühlte Patientin Ohrensausen, Brechreiz, Übelsein, und auf Anordnung nahm sie erst am anderen Abend wiederum ein Chininpulver, dieses Mal die halbe Dosis (0,15). Kurz darauf erfolgten starke Beklemmungen, Atemnot, Erbrechen; Magen- und Darmblutungen, sowie Hämaturie, folgten, ebenfalls starke Blutungen der Konjunktvia und Purpura haemorrhagica der Haut, des Gesichts und der Unterschenkel. Im Gesicht waren die Blutungen streng an die Lokalisation des Lupus erythematosus gebunden. Auffallend ist bei diesem Falle 1. die Empfindlichkeit gegen Chinin, nachdem dasselbe Präparat früher gut vertragen wurde, 2. die außerordentlich heftigen Intoxikationserscheinungen auf eine so geringe Dosis hin.

Diese üble Erfahrung mit Chinin erinnert mich an zwei unangenehme Zufälle, die ich kürzlich in der Sprechstunde erlebte, als ich die Lenzmannsche intravenöse Chinininjektion (3 resp. 2 ccm einer 10proz. Lösung in Physiol. NaCl-Lösung) in der Ambulanz anwendete,. Beide Patienten empfanden ein starkes Brennen im Kopf, verloren die Besinnung und fielen hin; der eine hatte Atemnot und starken Brechreiz, der noch etwa dreiviertel Stunden anhielt. So bin ich meinerseits schnell von der Anwendung der intravenösen Chinininjektionen in der Sprechstunde abgekommen, ohne mir im übrigen ein Urteil über deren Wert oder Unwert zu erlauben.

Diskussion.

Herr **Ehrmann**-Wien hält diesen und ähnliche Fälle von Lupus erythematoides nicht für reine Fälle, sondern für eine Erkrankung, die wohl mit dem Lupus erythematoides in eine Gruppe gehört, aber nicht damit identisch ist.

Herr **Goldstein**-Marienbad (Meran). Im Anschluß an den eben besprochenen Fall von Lupus erythematoides möchte ich mir in aller Kürze eine therapeutische Mitteilung gestatten. Sie betrifft eine Modifikation des von Holländer doch gewiß mit Berechtigung empfohlenen Verfahrens. Ich verwendete in einigen Fällen an Stelle von Tct. Jodi allein die von Kocker angegebene Lösung. Der Heilerfolg schien mir ein wesentlich rascherer zu sein, besonders in einem Falle möchte ich ihn geradezu einen eklatanten nennen.

Ich bin mir vollkommen bewußt, daß die Zahl der daraufhin von mir beobachteten Fälle bis nun eine viel zu geringe ist, sowie daß man in der Beurteilung des therapeutischen Effektes bei Lupus erythematoides stets vorsichtig sein muß.

Herr **Jadassohn**-Bern: Der Lupus vulgaris erythematoides ist leider nicht von mir, sondern von Leloir beschrieben — ich habe ihn nur ins Gedächtnis zurückgerufen. Den vorliegenden Fall halte ich allerdings für Lupus erythematodes.

Dritte Sitzung.

Dienstag, den 9. Juni 1908, vormittags 9 Uhr.

Vorsitzende: Herr Finger-Wien und
Herr Bettmann-Heidelberg.

---

20. Herr **Neisser**-Breslau: **Bericht über die in Java angestellten experimentellen Syphilisforschungen.**

(Der ausführliche Bericht wird den Mitgliedern der Deutschen Dermatologischen Gesellschaft später in einer Sonderausgabe zugehen.)

Thesen.

I. Alle seit dem Berner Kongreß gemachten Erfahrungen bestätigen die Überzeugung, daß die Spirochaete pallida der die Syphilis erzeugende Parasit ist.

II. 1. Trotz der sehr interessanten Feststellungen über die Syphilis der Kaninchen (primäre Hornhaut-Syphilis; kutane Primäraffekte an der Hodenhaut — Hoffmann; Hodensyphilis — Pasini; allgemeine Durchseuchung vom Hoden aus — Neisser; sekundäre und Allgemeinsyphilis — Grouven) sind die Affen nach wie vor die für die experimentellen Sy-

philisarbeiten geeignetsten Tiere, da anscheinend alle Arten leicht auf kutane Impfung mit charakteristischen Primäraffekten reagieren und eine nachweisliche Allgemeinsyphilis bekommen.

Für gewisse therapeutische Versuche (Präventiv-Behandlung) sind auch Kaninchen gut zu verwenden (Uhlenhuth und seine Mitarbeiter Metschnikoff, Levaditi).

2. Sekundäre disseminierte Eruptionen sind nur bei Schimpansen und Gibbons in typischer Weise, in Andeutung anscheinend bei gewissen Pavianarten beobachtet worden. Bei den übrigen niederen Affenarten scheinen dagegen nur serpiginöse, sich regionär an die abheilenden Primäraffekte anschließende Rezidivausschläge vorzukommen.

Bei Kaninchen sind Keratitis-Rezidive beobachtet worden, ferner einmal eine kutane sekundäre Eruption.

III. In den Tierversuchen hat sich eine bemerkenswerte Verschiedenheit in der Virulenz-Qualität des verwendeten Syphilismateriales (Tier- oder Menschen-Syphilis; primäre oder sekundäre oder tertiäre Syphilis des Menschen; Primäraffekte oder innere Organe der Tiere) nicht nachweisen lassen. Auch künstlich waren auf keine Weise Virulenz-Abschwächungen oder Verstärkungen zu erzeugen.

Es besteht zurzeit keine Berechtigung, die bei der Menschen-Syphilis beobachteten Verschiedenheiten im Krankheitsverlauf auf Verschiedenheit der Virulenz zurückzuführen. Entweder, z. B. bei der Verschiedenheit der Inkubationszeiten, handelt es sich um eine wechselnde Quantität der bei der Inokulation eindringenden Spirochäten, oder — das ist das Entscheidende — um Verschiedenheit der Disposition bei den einzelnen Rassen oder Individuen.

IV. Die Tierimpfungen gelingen am sichersten, wenn durch Skarifikationen deutliche Läsionen der Haut des Impfbezirkes erzeugt werden; aber sie können auch bei scheinbar unverletzter Haut und ohne Eröffnung der Blutgefäße (Hornhautimpfung) zustande kommen.

V. Die Allgemeindurchseuchung vollzieht sich schon während der ersten Inkubation, oft noch vor jeder Andeutung der Primäraffektentwicklung. Beim Auftreten des Primäraffektes ist sie in allen Fällen schon nachweisbar.

Der früheste Termin der durch Organverimpfung nach-

weisbaren Disseminierung war bei unseren Tierversuchen der 14. Tag. (Die Versuche vom 5. Tage sind nicht einwandsfrei.)

VI. Eine Allgemeinsyphilis ganz ohne primäre Erscheinung haben wir bei niederen Affen nie gesehen. Oft freilich waren die primären Läsionen so charakteristisch, daß von einer Diagnose „Primäraffekt" nicht die Rede sein konnte.

VII. 1. Infektion auf subkutanem Wege ist, wenn auch nur sehr selten, möglich und läßt sich erreichen, wenn alle eine örtliche Leukocytose (Phagocytose?) hervorrufenden Momente vermieden werden.

2. Auf intravenösem Wege oder vom Hoden her ist allgemeine Infektion leicht zu erzielen.

3. Bei gleichzeitig vorgenommener kutaner und intravenöser Impfung wurde die Bildung typischer Primäraffekte nicht verhindert.

VIII. Exzision der Impfstelle kann bei niederen Affen noch, wenn sie am 16. Tage erfolgt, erfolgreich sein, namentlich wenn die möglichst weit ins Gesunde vorgenommene Exzision mit Ätzung der Exzisionswunde (Jodtinktur) kombiniert wird. Andererseits sind Mißerfolge bei schon 8 Stunden post infectionem erfolgter Exzision beobachtet worden.

In unseren Versuchen stellten sich überall, wo die Exzisionen keinen Erfolg hatten, lokale Rezidive in der Wundfläche resp. Narbe ein. Es erhellt daraus die große Wichtigkeit der bei den örtlichen Heilversuchen zu befolgenden Methodik.

Lokale Injektionen von Quecksilber oder Atoxyl unter die Impfstelle haben die Entwicklung der Syphilis in den allermeisten Versuchen nicht aufhalten können.

IX. Die von Metschnikoff empfohlene Desinfektion der Impfstelle möglichst kurze Zeit nach der Ansteckung ist in sehr vielen Fällen geeignet, das Zustandekommen der Krankheit zu verhindern und ist daher als prophylaktische Methode stets zu empfehlen.

Besonders vorteilhaft ist, um eine Infektion beim Koitus zu verhüten, reichliche Einfettung der Genitalien (bei Mann und Frau) ante coitum.

Geeigneter als die von Metschnikoff empfohlene 33proz. Kalomel-Lanolin-Vaselinsalbe haben sich uns erwiesen:

1. 33proz. Kalomel- und Kalomelolsalben, welche Kochsalzlösungen enthielten,
2. 2promillige, besser noch 3promillige Sublimat- und Sublaminlösungen,
3. 10proz. Chinin-Glyzerin-Wasserlösungen,
4. 50proz. Isoformglyzerin.

Ferner sind sicher diejenigen Salben vorzuziehen, in denen das Desinfektionsmittel, z. B. Sublimat, bereits in wässriger Lösung der Salbengrundlage incorporiert wird.

Weitere Versuche sind im Gange.

X. Eine Spontanheilung der Syphilis haben wir bei zweijähriger Beobachtungszeit an niederen Affen nicht feststellen können.

XI. Immunität im engeren Sinne des Wortes, d. h. Unempfänglichkeit gegen neue Infektionen nach vollkommener Heilung konnte nicht festgestellt werden.

Alle refraktären „immunen" Tiere waren noch krank, wie durch Verimpfung der Organe festgestellt wurde.

Bei kranken Tieren gelingt es nicht, irgendwelche Syphilisprodukte zu erzeugen, weder mit eigenem Virus (exzidierte, auf andere Tiere leicht übertragbare Milz), noch mit fremdem Virus.

Waren Tiere durch geeignete Behandlung geheilt, so konnten sie sofort wieder mit positivem Erfolg unter Bildung typischer Primäraffekte von neuem geimpft werden.

Mit diesen Erfahrungen, welche gegen das Vorhandensein einer wahren Immunität sprechen, stimmt überein, daß es auf keine Weise gelungen ist, irgend eine aktive oder passive Immunisierungsmethode zu finden.

XII. Eine Übertragung der bei den niederen Affen gefundenen Verhältnisse auf die Beurteilung der menschlichen Syphilis ist nicht ohne weiteres statthaft. Anscheinend bietet der menschliche Körper einen bei weitem günstigeren Nährboden für die örtliche Entwicklung der Spirochäten an der Impfstelle und für ihre Verbreitung im Gesamtorganismus, so daß die Aussichten, durch eine Exzision oder entsprechende Zerstörung des Giftes an der Eintrittspforte der Allgemeinerkrankung vorzubeugen, bei Menschen sehr viel schlechter sind, als bei den niederen Affen.

Beim Menschen kann anscheinend ein örtlicher primärer Herd vollkommen ausbleiben.

XIII. Bei schon mit Syphilis infizierten Menschen gelingt die Erzeugung einer zweiten spezifischen Induration:

1. so lange, als die betreffende, zur zweiten Inokulation benützte Körperstelle noch nicht von der ersten Inokulation her durchseucht ist. Denn die Durchseuchung und die durch sie erzeugte Gewebsumstimmung vollzieht sich allmählich, eine Region nach der andern befallend,
2. wieder, wenn (zum mindesten) an der betreffenden Körperregion die von der ersten Erkrankung herrührende „Immunität" verschwunden ist. Die spezifische Beeinflussung der Gewebe verschwindet in den späten Jahren nach der Infektion ebenso allmählich, Region nach Region, wie sie Anfangs sich entwickelt hat.

Es kann dabei

a) diese Reinokulation einen nur lokalen Effekt haben, wenn andere Regionen des Organismus noch unter dem refraktär-machenden Einfluß der ersten Syphilis stehen (Superinfektion),

b) die Reinokulation wieder zu Allgemeinsyphilis führen (echte Reinfektion),

   α) sowohl wenn die erste Syphilis vollkommen verschwunden ist (Reinfektion bei vollkommen geheilter Syphilis),

   β) als auch in dem Falle, daß die erste Syphilis noch an einer ganz umschriebenen Region (als tertiäre Erscheinung) besteht (Reinfektion, d. i. Primäraffekt und sekundäre Erscheinungen, bei noch bestehenden tertiären Prozessen).

Die durch die Reinokulation erzeugte Impfstelle kann

c) den typischen Verlauf eines Primäraffektes haben, wenn die durch die erste Infektion entstandene spezifische (erst „sekundäre", später „tertiär-gummöse") „Gewebsumstimmung" verschwunden ist,

d) oder sie nimmt selbst „sekundären" oder „tertiären" Charakter an, wenn die entsprechende „Gewebsumstimmung" in der Reinokulations-Region noch besteht.

XIV. Es können aber auch bei noch syphilitischen Menschen bei Superinfektionsversuchen spezifische Erscheinungen erzeugt werden, die nicht als durch Spirochäten erzeugte Neubildungen aufzufassen sind. Je nach dem Stadium und Charakter der am geimpften Individuum bestehenden Syphilis erinnern sie bald an „sekundär" infiltrierte, bald an maligne, bald an tertiäre Formen. Da es aber fast nie gelingt, in diesen Infiltrationen und Ulzerationen Spirochäten nachzuweisen oder durch ihre Verimpfung an Tieren Syphilis zu erzeugen, so bin ich mehr geneigt, sie in ihrer Mehrzahl als toxisch erzeugte Reaktionsprodukte des Körpers (etwa analog den Cuti-Reaktionen) und nicht als wahre Superinfektionen aufzufassen. Beweisend für diese Annahme ist, daß man bei „tertiären" und mit maligner Syphilis behafteten Kranken solche „tertiäre" und „maligne" Ulzerationen erzeugen kann mit Extrakten aus Syphilisprozessen, wo also Spirochaeten sicherlich fehlen. Maßgebend ist jedenfalls mehr die spezifische Reaktionsfähigkeit des kranken Menschen, als die spezifische Natur des zur Inokulation benützten Materiales.

XV. Quecksilber und eine Anzahl Arsenpräparate sind leicht imstande, die Syphilis niederer Affen vollständig auszuheilen. Auch latentes Virus wird von diesen Medikamenten bei Zufuhr genügender Quantitäten abgetötet.

Damit ist der Haupteinwand gegen die Berechtigung und Wirkungsmöglichkeit der auch in den latenten Stadien vorgenommenen Kuren (der chronisch-intermittierenden Methode) widerlegt.

Auch Jodpräparate und Chinin können Heilung herbeiführen, sind aber dem Quecksilber und Arsen gegenüber von geringerer Heilkraft. Doch ergibt sich jedenfalls der Hinweis, die Jodbehandlung in allen Stadien der Syphilis zur Anwendung heranzuziehen.

XVI. Präventivheilung — d. h. Beginn der Behandlung 1—8 Tage post infectionem und Ausbleiben der Erkrankung — konnte nicht mit Quecksilber-, sondern nur durch Atoxyl- resp. Arsacetin-Kuren erzielt werden (Uhlenhuth und seine Mitarbeiter, Metschnikoff, Neisser).

Es ist damit die Berechtigung und Notwendigkeit erwiesen, die Behandlung jedes Syphilisfalles so zeitig wie möglich zu

beginnen. Durch die Möglichkeit des Spirochätennachweises und durch die Verwertung der serodiagnostischen Reaktion ist man in der Lage, vor dem Auftreten der Allgemeinerscheinungen und beim Ausbleiben derselben sich eine völlige diagnostische Sicherheit zu verschaffen.

XVII. Für die Verwendung von Arsenpräparaten beim Menschen kommt bis jetzt wesentlich in Betracht das Arsacetin (Ehrlich), welches bei mindestens gleicher Heilkraft weit ungiftiger ist, als das bisherige Atoxyl. Zudem ist es unzersetzlich und die Lösungen können beliebig oft durch Kochen sterilisiert werden. Unsere bisherigen Kuren bestanden in 20 Injektionen à 0,6, die jede Woche an zwei aufeinander folgenden Tagen gegeben wurden. Außer hin und wieder bei Frauen auftretenden Magenstörungen sind anderweitige Nebenerscheinungen nie beobachtet worden.

XVIII. Es wäre aber falsch — außer in Fällen, wo Quecksilber durchaus nicht vertragen wird oder in seiner Wirkung versagt (quecksilberfeste Spirochätenstämme?) — das in seiner Wirkung sicher erprobte Quecksilber zugunsten des noch nicht genügend in seiner Heilkraft bei Menschensyphilis bekannten Arsacetin fortzulassen. Ich werde daher — bis auf weiteres — stets beide Mittel kombinieren, sei es zu gleichzeitigen, sei es in aufeinander folgenden Kuren.

XIX. Alle allgemeinen Kuren sind nicht nach dem bisherigen Schema, welches sich im Laufe der Zeit nach der Wirkungsweise der einzelnen Kuren auf etwaige Symptome herausgebildet hat, zu bemessen, sondern sie sind so intensiv und so lange Zeit hindurch fortzuführen, als es ohne Schädigung des Gesamtorganismus oder einzelner Organe des gerade behandelten Individuums geschehen kann.

XX. Da alle syphilitischen Effloreszenzen durch Spirochäten erzeugt werden und es feststeht, daß alle derartigen Spirochätenlokalisationen sich als residuale Herde mit virulenten lebendigen Spirochäten fast unbegrenzt lange Zeit halten und damit den Ausgangspunkt späterer Rezidive bilden können, ist auf die örtliche Behandlung aller Syphiliserscheinungen, soweit sie irgendwie einer örtlichen Behandlung zugänglich sind, das größte Gewicht zu legen.

Aus diesem Grunde ist auch jeder Syphiliskranke mindestens

einer energischen Einreibungskur — die als Lokalbehandlung für alle etwaigen kutanen Herde dienen soll — zu unterziehen.

Interne Verabreichung der antisyphilitischen Medikamente ist vielleicht besonders geeignet, viszerale Spirochätenherde zu treffen und zu beseitigen.

Der Primäraffekt ist, wenn seine Lokalisation es gestattet, auch bei schon vollzogener Allgemeindurchseuchung zu entfernen; er ist die wesentlichste Spirochätenvermehrungsstätte und die Hauptquelle der die Metastasierung bedingenden Spirochäten.

---

21. Herr **Bruck**-Breslau: **Die Serodiagnostik der Syphilis nach Wassermann-Neisser-Bruck.**

M. H.! Die Serodiagnose der Syphilis steht heute im Mittelpunkt des Forschungsinteresses. Es vergeht kaum eine Woche, in der Sie nicht über eine größere oder geringere Anzahl von Untersuchungsresultaten, von daraus gezogenen Schlüssen und nicht zuletzt von allen möglichen Verbesserungs- und Vereinfachungsversuchen der Methodik lesen. Es scheint mir daher nötig, wieder einmal das Erreichte zu sichten und Ihnen, m. H., dürfte in erster Linie eine kritische Übersicht willkommen sein, denn Ihnen soll die neue Methode vor allem zu statten kommen, für Sie dürfte die ein in das tägliche Leben der Praxis tief einschneidendes Moment bilden, und ich glaube nicht, daß sich der einzelne in Zukunft dieser Frage wird entziehen können.

Wie Sie wissen, hat sich von den vier bisher versuchten biologischen Verfahren zur Luesdiagnose praktisch nur die zuerst gefundene bewährt, die von Wassermann, Neisser und mir angegebene Komplementbindungsmethode. Ich will mich daher vor diesem Kreise von Praktikern nicht mit den drei andern Methoden, der Fornetschen Präzipitin, der Porges-Meierschen Lezithin und der Klausnerschen Fällungsmethode beschäftigen und erwähne sie nur der Vollständigkeit wegen. Sie haben gewiß alle ein wissenschaftliches Interesse, aber für die Praxis eignen sie sich wegen ihrer geringen Spezifizität für die Lues gar nicht und das wird ja von den Entdeckern dieser Methoden selbst zugegeben. — Gestatten Sie mir aber, mit wenigen Worten auf die historische Entwicklung der Komplement-

bindungsreaktion bei Syphilis einzugehen. — Das Prinzip der Komplementablenkung, mit deren Hilfe es gelingt, Ambozeptoren gegen Bakterien in vitro nachzuweisen, stammt bekanntlich von Bordet und Gengou. Aber erst durch die Arbeiten von M. Neisser und Sachs, die auf die Methode ihr forensisches Verfahren aufbauten, und von Wassermann und mir, die wir die Komplementablenkung zur Serodiagnose der Infektionskrankheiten einführten, hat die Reaktion die praktische Bedeutung erlangt, die sie heute einnimmt. — Es war uns gelungen, die Reaktion bei Typhus und Meningitis epid. mit Erfolg zu verwerten, wir hatten mit ihrer Hilfe im tuberkulösen Organismus das Tuberkulin und einen Antikörper dagegen, des Antituberkulin, gefunden und darauf unsere Theorie von der Tuberkulinwirkung aufgebaut. Wir gingen nun in Gemeinschaft mit Herrn Geheimrat Neisser daran, die Reaktion in demselben Sinne für die Serodiagnose einer Erkrankung mit nicht züchtbaren Erregern für die Syphilis zu verwerten. Wir stellten uns vor, daß, wenn sich im Serum eines Luetikers in Analogie mit anderen Infektionskrankheiten Antikörper gegenüber Spirochätenstoffen bilden, Komplementbindung eintreten muß, wenn man Luetikerserum mit Organextrakten von syphilitischen Föten oder Affen, die also den Spirochätenstoff, das Antigen, in großer Menge enthalten, zusammenbringt. Die angestellten Versuche gaben uns recht. Es trat Komplementbindung ein, wenn man syphilitische Seren mit Luesextrakten vermischte, es trat völlige Hämolyse auf, wenn man normale Seren zu Luesextrakten und luetische Seren zu normalen Extrakten brachte. Wir konnten weiter an einem großen Material der Neisserschen Klinik die Bedeutung der Reaktion erweisen und die praktische Erprobung und Verwertung aufs angelegentlichste empfehlen. — Die Reaktion hat zuerst große Anfeindungen gefunden, aber bald hat sie sich durch die überzeugenden Resultate zuerst von Wassermann und Plaut, Schütze, Citron, Marie und Levaditi, Morgenroth und Stertz durchgerungen, denen sich bald eine Fülle anderer Autoren anschlossen, so daß sich heute bereits eine ganze Literatur über diese Frage angesammelt hat. — Nun, m. H., wohl einstimmig wird heute die große praktische Bedeutung der Reaktion anerkannt, und die Diskussion dreht sich eigentlich nur noch um 2 Fragen, allerdings Fragen von großer Bedeutung:

1. Worin besteht das Wesen der Reaktion?
2. Wozu berechtigt uns ein positiver Reaktionsbefund in den so wechselvollen Situationen der täglichen Praxis.

Lassen Sie mich zuerst von unserer heutigen Kenntnis vom Wesen der Komplementbindungsreaktion bei Syphilis berichten. Ich hatte schon gesagt, daß wir bei der Ausarbeitung der Methode von der Vorstellung ausgegangen waren, es handle sich bei der Reaktion um das Zusammenwirken eines Spirochätenantikörpers und eines gelösten Stoffes aus Spirochätenleibern, eines Spirochätenantigens. — Für diese Annahme schienen erstens die Erfahrungen zu sprechen, die Wassermann und ich bei anderen Infektionskrankheiten mit der Komplementbindung gemacht hatten, und zweitens die Beobachtung, daß die Reaktion eben nur beim Vermischen von Luesserum und luetischem Material, nicht aber mit normalen Organextrakten auftrat. — Nun, m. H., diese Annahme hat sich als nicht ganz richtig erwiesen. Bald trat Weil auf und gab an, er habe auch mit Extrakten aus Tumoren eine positive Reaktion erhalten, und so mußten unsere früheren Versuche wieder aufgenommen werden. In der That gelang es denn auch Landsteiner und seinen Mitarbeitern, Marie und Levaditi, und unabhängig von beiden mir in Batavia durch veränderte Versuchsanordnungen auch Komplementbindungsreaktionen zu erhalten; wenn man Luessera mit alkoholischen oder Kalilaugextrakten aus normalen Organen vermischte. Auch wässrige Extrakte gaben, wenn auch nicht so regelmäßig, positive Reaktion, falls die Extraktion lange stattgefunden hatte und nicht, wie wir dies früher getan hatten, schonend und kurze Zeit extrahiert wurde. — Stets aber wurde dabei beobachtet, daß eben nur luetische Seren mit den luetischen oder normalen Organextrakten Komplementbindung erhaben, normale Seren aber nicht. — Wir müssen also unsere frühere Anschauung über die Natur der bei der Reaktion wirkenden Stoffe revidieren. Nicht ein Spirochätenantigen — denn ein solches kann sich natürlich nicht im normalen Organismus finden — bewirkt mit einem Spirochätenantikörper die Komplementbindung, sondern diese wird hervorgerufen, durch den Zusammentritt eines normalen Organstoffes zu einem andern Stoff, der sich im Serum eines Lueskranken findet. Auf die praktische Bedeutung und Verwertbarkeit der Reaktion

hat aber diese veränderte Auffassung von ihrem Wesen keinen Einfluß. Denn das lehren die Resultate der vielen tausende von Untersuchungen, die bisher gemacht wurden, eine Spezifizität der Reaktion für die Lues ist vorhanden. Das einzige, was wir uns also klar machen müssen, ist das: es handelt sich nicht um eine spezifische Reaktion auf den Krankheitserreger, sondern auf die Krankheit!

Was sind das nun für merkwürdige Substanzen, der im normalen Organismus vorhandene und der andere im Luetikerserum befindliche, die zusammen die Komplementbindung hervorrufen? Nun, m. H., so ziemlich das einzige, was wir heute von diesen Organsubstanzen wissen, ist, daß sie keine Eiweißsubstanzen sind, sondern wahrscheinlich in die Gruppe der Lipoide gehören. Das haben die Untersuchungen von Wassermann, Landsteiner und seinen Mitarbeitern, sowie von Levaditi und Yamanouchi erwiesen. — Über die nähere Bestimmung dieser Lipoide ist nun in der letzten Zeit viel gearbeitet worden. Porges und Meier haben beobachtet, daß, wenn man Lezithinemulsionen mischt mit Luetikerseren Ausfällungen, sowohl wie Komplementbindung zu erkennen ist, daß also eine positive Komplementbindungsreaktion auftritt, wenn man den Organextrakt durch reines Lezithin ersetzt: Diese Entdeckung, daß das Lezithin ein Stoff ist, der eine bestimmte Avidität zu einer im lueskranken Körper kreisenden Substanz hat, schien nun von großer Bedeutung für das Verständnis des Wesens nicht nur der Komplementbindungsreaktion, sondern in gewissen Beziehungen auch für das Verständnis der Lues zu sein. Man hat die Hypothese aufgestellt, daß der bisher als Antikörper angesehene Stoff im Luetikerserum ein Syphilisgift sein könne, das sich mit dem Lezithin zu einem Toxolezithid in Analogie mit dem Kobralezithid von Sachs und Kyes verbindet, man hat in Erwägung gezogen, daß dieses supponierte Syphilisgift mit seiner Lezithinavidität möglicherweise an der Entstehung der Tabes und Paralyse beteiligt sein könne, in der Weise, daß das Gift einen der wichtigsten Bestandteile des Zentralnervensystems, das Lezithin angreift. Hierfür schienen außerdem die Befunde von Peritz zu sprechen, der eine vermehrte Lezithinausscheidung bei Tabo-Paralytikern, ein Schwinden der vorher positiven Seroreaktion nach Lezithin-

injektionen und einen günstigen therapeutischen Effekt derselben bei Tabes und Paralyse beobachtete. Aber m. H. die weitere Beobachtung hat doch die Bedeutung der Porges-Meierschen Reaktion wesentlich eingeschränkt. Es läßt sich zwar nicht leugnen, daß die Lecithinreaktion häufig bei Lues auftritt, auch häufig mit der Komplementbindungsreaktion mit Organextrakten Hand in Hand geht; aber nicht immer. Vor allen Dingen aber, und diese Erfahrung haben Porges und Meier zuerst selbst gemacht und dann ist sie von Fritz und Kren (Riehlsche Klinik), sowie von Groß und Volk in weitestem Maße bestätigt worden, geben beinahe ebensoviele nichtluetische Seren eine Lezithinreaktion als luetische. Die Verwertbarkeit der Reaktion für die Frage ist also, wenigstens vorläufig, das geben wohl jetzt alle Autoren zu, so gut wie ausgeschlossen und an einen Ersatz unserer Komplementbindungsmethode mit Organextrakten durch die Lezithinmethode ist nicht zu denken. — Es sind im Anschluß an das Lezithin noch eine Reihe anderer alkohollöslicher Stoffe auf ihr Verhalten gegenüber Luetikerserum geprüft worden, so von Levaditi und Yamanouchi die gallensauren Salze, von Fleischmann Cholestearin und Vaseline und zuletzt von Sachs und Altmann das oleinsaure Natron. Bei den gallensauren Salzen scheinen nach den Erfahrungen von Fritz und Kren die Verhältnisse ähnlich zu liegen wie beim Lezithin. Auch die Resultate von Porges und seinen Mitarbeitern, die eben erschienen sind, sind, was die Spezifizität der Reaktion anbelangt, nicht gerade sehr günstige. — Besser scheint sich das oleinsaure Natron zu bewähren; so hat Sachs und Altmann bei 52 Luetikern 38 mal Hämolysehemmung bei 32 Nichtsyphilis aber stets negative Reaktion mit oleinsauren Natron gesehen; aber auch sie vermeiden es vorläufig, das oleinsaure Natron als vollwertigen Ersatz der Organextrakte anzusehen. — Es wäre gewiß ja sehr wünschenswert, wenn es auf diese Weise gelänge, mit chemisch definierbaren Substanzen an Stelle von Organextrakten arbeiten zu können; aber man muß dann auch verlangen, daß diese Substanzen in der Praxis dasselbe leisten, wie die Organextrakte. Wenn also diese Untersuchungen das größte Interesse in Anspruch nehmen müssen, wenn Ihnen vielleicht auch praktisch eine Bedeutung zukommen wird, so können sie uns

vorläufig aber keine definitive Antwort auf die Frage geben: Worin liegt das Wesen der Reaktion? Wir wissen, wie gesagt, auch heute noch nicht mehr, als daß zu der Reaktion zwei Substanzen gehören, eine auch im normalen Organe befindliche, die wahrscheinlich in die Gruppe der ebengenannten Stoffe gehört, und eine zweite völlig unbekannte, die sich im Luetikerserum befindet. Es ist durch die Versuche von Elias, Neubauer, Porges und Salomon wahrscheinlich gemacht, daß es sich hierbei um Kolloidreaktionen, um physikalisch-chemische Veränderungen des molekularen Zustandes handelt. Aber warum diese beiden Substanzen gerade bei Lues eine Rolle spielen, warum sie gemeinsam Komplement binden, das wissen wir noch nicht genau. Bei dieser Sachlage halte ich es für angebracht, vorläufig noch bei der alten Vorstellung von Antikörper und Antigen zu bleiben und nur als Antigen nicht mehr einen Spirochätenstoff, sondern einen alkohollöslichen normalen Körperstoff anzunehmen, der unter dem Einflusse der Spirochäten eine solche Zunahme erfährt, daß eine Antikörperproduktion von seiten des Organismus erfolgt. Ich gebe zu, daß wir von Antikörpern, die durch derartige Stoffe erzeugt werden, recht wenig wissen, daß also die Antikörper-Antigenvorstellung vorläufig eine rein hypothetische ist, daß es vielleicht richtiger wäre, wie dies Sachs und Altmann tun, eine quantitative Verschiebung gewisser antikomplementärer Wirkungen anzunehmen; aber ich meine, wir haben für die Antikörper-Antigenwirkung wenigstens Analogien an anderen genauer bekannten mit Komplementbindung einhergehenden Prozessen und so sollten wir an dieser Vorstellung wenigstens so lange festhalten, bis wir über den feineren Mechanismus der Luesreaktion einmal aufgeklärt sein werden.

Sie sehen aus diesen Ausführungen, m. H., die Untersuchungen über das Wesen der Reaktion sind noch in vollem Gange und noch zu keinem Abschluß gekommen. Die Ergebnisse der Reaktion in der Praxis, die bereits gezeitigt worden sind und auf die ich gleich zu sprechen komme, lassen die theoretischen Erwägungen etwas in den Hintergrund treten. — Darf ich vorher noch ein Wort über die Technik der Reaktion sagen. Ein vollwertiger Ersatz für die Organextrakte ist also vorläufig noch nicht gefunden, und bei der praktischen Aus-

führung der Reaktion müssen wir vorläufig auf jeden Fall noch bei den Organextrakten bleiben. Es ist gewiß anzuerkennen, wenn Sachs und Altmann selbst trotz ihrer verlockenden Resultate zu diesem vorsichtigen Standpunkt raten. Aber, m. H., ich gehe noch weiter. Wir können heute noch gar nicht sagen, welche Faktoren alle beim Zustandekommen der Syphilisreaktion mitwirken, und so glaube ich, sollten wir uns bei der Ausführung der Reaktion für praktische Zwecke nicht ausschließlich normaler Organextrakte bedienen, sondern nur luetische verwenden. Daß die Reaktion mit Normalextrakten möglich ist und gute Resultate zeitigt, will ich nicht bestreiten. Ob sie nicht noch bessere mit Luesextrakten ergibt, das könnten nur hunderte von vergleichenden Untersuchungen beweisen. Wir verwenden in Breslau jedenfalls nur luetische Organextrakte. —

M. H.! Ich wende mich nun zur Verwertbarkeit der Seroreaktion für die Praxis und spreche also jetzt ausschließlich von den mit der Komplementbindungsmethode mit Organextrakten erhaltenen Resultaten. Die erste Frage, die wir uns vorlegen müssen, ist die: Spricht eine positive Seroreaktion mit Sicherheit für Lues oder nicht? Mit drei Einschränkungen, auf die ich gleich zu sprechen komme, ist nach dem heutigen Stande unseres Wissens und nach den an tausenden von Fällen gemachten Erfahrungen der verschiedensten Untersucher — ich nenne außer unseren eigenen Mitteilungen nur die Resultate von Blaschko, Citron, L. Michaelis und F. Lesser, Erich Hoffmann und Blumenthal, Höhne, Groß und Volk, Landsteiner, Müller, Levaditi — diese Frage mit Ja zu beantworten. Nach dem übereinstimmenden Urteil aller dieser Autoren ist die Reaktion charakteristisch für die Lues — sie findet sich in durchschnittlich 90 Prozent aller manifester Luetiker —, sie findet sich nicht bei normalen oder mit den erwähnten drei Ausnahmen an anderen Krankheiten leidenden. Hunderte von Kontrolluntersuchungen an Nichtluetikern sind mit negativen Ergebnissen gemacht worden. Aber Sie könnten mir einwenden: Hier und da kommt es ja doch vor, daß Leute, bei denen weder die Anamnese, noch die Erscheinungen irgendwie für Lues sprechen, und die auch während der späteren Beobachtung nichts von Lues zeigen, positiv reagieren. Daß

das vorkommt, m. H., ist sicher, aber in einer verschwindend kleinen Zahl von Fällen. Wir haben jetzt in Breslau ca. 3000 Blutuntersuchungen gemacht und nur 4 positive Fälle gehabt, bei denen sich keine Anhaltspunkte für Lues finden ließen. Angenommen den Fall, der möglich ist, es hätte sich bei diesen Fällen wirklich nicht um Lues gehandelt. Würden diese verschwindend kleinen Ausnahmen wirklich die Verwertbarkeit der Reaktion einschränken? Oder wird es jemandem einfallen, der Widalschen Reaktion ihre Bedeutung abzusprechen, weil sie hier und da einmal bei Nichttyphösen beobachtet wird? — Aber ich glaube, m. H., wir können mit unseren Schlüssen aus der positiven Luesreaktion kühner sein; wir können sagen: auch in jenen wenigen unaufgeklärten Fällen hat mit größter Wahrscheinlichkeit eine latente Lues bestanden. Nicht also der Reaktion brauchen wir eine Unspezifizität zuzumessen, sondern wir müssen uns bewußt sein, daß wir eben heute mit keiner anderen Methode das Bestehen oder Fehlen einer latenten Lues sicher erweisen können. Was berechtigt uns nun zu dem Schluß, daß auch in solchen unaufgeklärten Fällen mit positver Reaktion mit Wahrscheinlichkeit eine latente Lues vorliegt? Nun, m. H., beweisen läßt sich dieser Schluß nicht; aber dazu berechtigt die tägliche Erfahrung derjenigen, die die Reaktion in zahlreichen Fällen erprobt haben. Wenn man, wie ich es gesehen habe, unter einer ganzen Reihe von „normalen" Controlseren plötzlich eins mit positiver Reaktion findet und nun den Patienten eindringlichst exami- niert und erfährt, daß er doch eine Lues durchgemacht hat, wenn man einem Patienten, der jede Infektion leugnet, keinerlei Symptome bietet, auf die positive Reaktion hin auf den Kopf zusagt: er habe mit großer Wahrscheinlichkeit Lues, und nun hört, daß er absichtlich gelogen und eben bei einem anderen Arzte eine Schmierkur durchgemacht hat, wenn man bei einem andern Patienten, der nichts von einer Infektion, nichts von einem Primäraffekt wissen will, an dem man klinisch nichts wahrnimmt, positive Reaktion findet und nach 8 Tagen ihn mit ausgebrochenem Exanthem wieder trifft, ja, m. H., dann muß man sich schon prinzipiell nicht überzeugen lassen wollen, um sich nicht zu sagen müssen: Hier in diesen Fällen leistet eben die Serodiagnose mehr als jede andere klinische Untersuchungsmethode, und so wird man

an Fällen mit positiver Reaktion, mögen sie auch noch so unaufgeklärt sein, nicht einfach achtlos vorübergehen können. Aber, m. H., wir brauchen in dieser Frage nicht nur persönliche Erfahrungen sprechen zu lassen, wir haben auch objektive Beweise. Und dies sind die Untersuchungen der pathologischen Anatomen, die die Serodiagnose am Sektionstische prüften. Ich glaube, daß Fälle, wie sie von Fränkel und Much, von Pick und Proskauer, von Fleischmann mitgeteilt worden sind, Fälle, die in vivo bezüglich Anamnese und Erscheinungen im Stich gelassen hatten, die positiv reagierten und pathologisch und anatomisch sichere Luessymptome darboten, zur Genüge die hohe Bedeutung der Reaktion für die Luesdiagnose beweisen. —

Bei sicher nicht syphilitischen Krankheiten — und nun berühre ich die drei Einschränkungen der absoluten Spezifizität — verläuft die Reaktion positiv nur bei der Framboesie gewissen Trypanosomenkrankheiten und, wie letzthin behauptet wird, beim Scharlach. — Fälle von positiver Reaktion bei Framboesie sind von mir und Stern, von Hoffmann und Blumenthal beschrieben worden, die Untersuchungen über Trypanosomeninfektionen verdanken wir Landsteiner, Müller und Pötzl. Bei der großen ätiologischen Verwandtschaft zwischen Lues und Framboesie und den Beziehungen, in die wir beide wohl zu den Trypanosomenkrankheiten setzen müssen, wird uns der gleiche Reaktionsausfall nicht weiter wundern. Praktisch sind ja diese Krankheiten wenigstens in unseren Klimaten ohne Bedeutung. — Weit wichtiger sind die Befunde, wie sie von Much und Eichelberg beim Scharlach erhoben worden sind. Vorläufig sind diese Befunde noch von keiner Seite bestätigt, wir selbst haben bei Scharlach noch keine positive Reaktion gesehen; dasselbe teilt mir auch Herr Geheimrat Wassermann mit. — Aber angenommen, die Befunde von Much und Eichelberg lassen sich bestätigen, dann möchte ich es ebenso wie diese Autoren vermeiden, nun etwa aus der positiven Reaktion bei Scharlach auf eine etwaige Spirochäten- oder Protozoenätiologie dieser Krankheit zu schließen — ich möchte hingegen nur auf die Bedeutung hinweisen, die die Scharlachbefunde für die praktische Serodiagnose der Lues haben würden. Nun, ich glaube, die Fälle, in denen die Sero-

diagnose berufen sein könnte, eine Differentialdiagnose zwischen Scharlach und Lues zu stellen, dürften wohl zu den enormen Seltenheiten gehören. Viel wichtiger ist die Frage: wie lange nach Ablauf des Scharlachs sind die Antikörper noch im Blute nachzuweisen; kann eine jahrelang nach Ablauf des Scharlachs gefundene positive Reaktion noch auf den Scharlach bezogen werden oder beweist sie Lues? Ich glaube, daß diese Frage gerade bei der akuten Infektion Scharlach sich leicht klären lassen wird, und daß wir aus der Lösung dieser Frage dann Rückschlüsse machen könnten auf einen anderen wichtigen Punkt, auf den ich nachher zu sprechen komme: auf die Bedeutung der Antikörper in den Latenzstadien der Lues. — Ich halte es aber auf jeden Fall für unberechtigt, anzunehmen, daß die Scharlachbefunde, selbst wenn sie bestätigt werden, die praktische Bedeutung der Reaktion für dir Lues in Frage stellen werden.

Wenn ich also, wie ich glaube, berechtigt bin, die große Bedeutung der Serumuntersuchung für die Diagnose der Lues als zweifellos hinzustellen — und ich befinde mich dabei in Übereinstimmung mit fast allen Autoren, so kann ich mich vor diesem Kreise über den hohen Wert, den die Methode für die Differentialdiagnose in der Dermatologie hat, kurz fassen. Darf ich Sie nur hinweisen auf die Resultate, die die Methode uns selbst, wie Blaschko, Hoffmann, Lesser, Müller, Höhne und vielen anderen geleistet hat, Resultate, die Sie in den zahlreichen Arbeiten niedergelegt finden. Aber nicht nur praktische differentialdiagnostische Vorteile hat uns die Methode gebracht, auch alte strittige Fragen in der Syphilislehre haben eine neue Bearbeitung und Klärung gefunden. Knöpfelmacher und Lehndorff haben die Berechtigung des Collesschen und Profetaschen Gesetzes an der Hand der Serodiagnose geprüft und gefunden, daß 78 Proz. aller anscheinend gesunden Mütter, die luetische Kinder gebären, noch Jahre nach der Geburt positive Reaktion in ihrem Serum aufweisen, daß sie also mit größter Wahrscheinlichkeit nicht immun, sondern latent krank sind. Ich muß es mir versagen, auf die zahlreichen Untersuchungen einzugehen, die mit Hilfe der Reaktion bei Tabes und Paralyse insbesondere von Wassermann und Plaut, Schütze, Morgenroth und Stertz usw. gemacht worden

sind; Untersuchungen, die die postsyphilitische Natur dieser Erkrankungen auf eine noch sicherere Basis gestellt haben, als dies bisher alle Statistiken und Erwägungen tun konnten. Ich kann auch nur kurz eingehen auf den Wert, den die Serodiagnose der Lues in der inneren Medizin gefunden hat, wie das die Untersuchungen von Citron, Fleischmann, Mühsam, Ziesché u. a. gezeigt haben; auf die Erfahrungen, die in der Chirurgie Karewski und Coenen insbesondere bei der Differentialdiagnose zwischen Tumor und Lues, in der Augenheilkunde Leber und Cohen besonders bei Feststellung der Ätiologie von Iritis, Keratitis parenchymatosa, Sehnerven- und Augenmuskelerkrankungen gemacht haben. Ich möchte schließlich noch die Untersuchungen erwähnen, die insbesondere von Pick und Proskauer, Fränkel und Much, F. Lesser gemacht worden sind, um mit Hilfe der Serodiagnose den Zusammenhang pathologisch-anatomischer Veränderungen, so z. B. der Orchitis fibrosa, Mesaortitis retrahens der Banti'schen Zirrhose usw. mit der Syphilis zu studieren.

Sie sehen also, m. H., die Methode hat bereits eine große Nutzanwendung auf allen Gebieten der Medizin erfahren und ihre Bedeutung dürfte mit den weiteren Erfahrungen immer mehr und mehr steigen.

Wenn ich nun kurz das Auftreten der Reaktion in den verschiedenen Stadien der Lues durchgehe, so ergibt sich folgendes: Primärstadium: Ich habe bereits in Batavia nachgewiesen, daß es zuweilen gelingt, Antikörper im Serum infizierter Affen zu einer Zeit nachzuweisen, wo von einem Primäraffekt überhaupt noch nichts zu sehen ist. Auch beim Menschen liegen eine ganze Reihe von Beobachtungen vor, nach denen positive Reaktion in Fällen gefunden wurde, wo erst ganz unscheinbare, klinisch noch nicht zu differenzierende Effloreszenzen vorhanden waren. Im entwickelten Primärstadium dagegen findet sich nach unserer Erfahrung positive Reaktion in ca. 50 Proz. der Fälle. Was beweist uns nun die positive Reaktion im Primärstadium? Alles, was wir bisher über derartige Körperreaktionen wissen — und als Ausdruck einer solchen müssen doch die im Luetikerserum auftretenden Stoffe aufgefaßt werden, spricht dafür, daß derartige Reaktionsprodukte im Blute nur dort in solcher Menge vorkommen, wo der Organismus unter

der Wirkung eines in die Blutbahn eingetretenen Agens steht. Wir dürfen uns also kaum vorstellen, daß die sich an der Infektionsstelle doch immerhin spärlich vermehrenden und zumeist lokal bleibenden Spirochäten zur Antikörperproduktion Anlaß geben, sondern daß diese erst erfolgt als der Effekt der eingetretenen Generalisation des Virus. Dafür sprechen auch die Tierversuche der Neisserschen Expedition, die gezeigt haben, daß ebenso wie zuweilen Antikörper im Blute vor dem Primäraffekt auftreten, auch die inneren Organe zuweilen bereits zu einer Zeit verimpfbar sind, wo von einem Primäraffekt noch nichts zu sehen ist; daß ferner mit dem Auftreten des Primäraffekts eine Durchseuchung des Körpers beinahe schon die Regel ist. Aber auch die Beobachtungen von Levaditi und Yamanouchi sprechen dafür, den Antikörperauftritt als das Zeichen der Generalisierung aufzufassen. Diese Autoren konnten nämlich zeigen, daß die Reaktion erst dann positiv wird, wenn die sog. Hautimmunität bei Lues eintritt, also die Reinfektion der Haut nicht mehr gelingt. Fassen wir aber die Hautimmunität als das Zeichen der Allgemeinerkrankung des Organismus auf — und das müssen wir nach den Ergebnissen der Neisserschen Expedition tun —, so müssen wir auch den Antikörperauftritt als das Zeichen der Generalisierung anerkennen. — Diese Erkenntnis gibt uns aber wichtige Folgerungen für die Praxis. Die Blutuntersuchung wird künftighin nicht nur der Spirochätenuntersuchung als frühdiagnostische Methode an die Seite treten, die kann uns auch über die bereits vollzogene Allgemeindurchseuchung des Organismus belehren und unsere Therapie auf eine viel sicherere Basis stellen. Wir werden bei positiver Reaktion im Primärstadium nicht nur mit der Behandlung viel zeitiger beginnen können, wir werden auch dort, wo die Reaktion noch nicht positiv ist, also eine Generalisierung wahrscheinlich noch nicht eingetreten ist, für die Exzision viel günstigere Chancen haben und wie Blaschko das so prägnant ausgedrückt hat — alles aufbieten, um die Reaktion dauernd negativ zu halten, den Patienten vor einer Durchseuchung zu bewahren.

Im Sekundärstadium findet sich nach unserer Statistik positive Reaktion in rund 90 Proz. der Fälle. Die Statistiken der einzelnen Autoren stimmen ungefähr mit dieser Zahl überein. Manche haben sogar noch etwas günstigere Resultate.

Im Tertiärstadium stellt sich die positive Reaktion auf rund 70 Proz. und geht in den Latenzstadien der Krankheit auf 50 Proz. herunter.

In den Stadien mit Erscheinungen liegt die praktische Hauptbedeutung der Reaktion in ihrem differentialdiagnostischen Wert. Anders in den latenten Stadien. Hier will der Arzt nicht nur wissen: Hat der ohne Erscheinungen zu ihm kommende Patient einmal Lues gehabt, sondern hat er noch Lues, ist er noch krank? Es dreht sich hier also nicht nur um die Frage, beweist die positive Reaktion im Latenzstadium, daß wir es mit einem alten Luetiker zu tun haben, eine Frage, die nach dem, was über die Spezifizität der Reaktion bekannt ist, heute ohne weiteres mit Ja beantwortet werden kann, sondern um die Frage: spricht die positive Reaktion für noch bestehende Krankheit?

M. H.! Experimentell beantworten läßt sich die Frage bei der Lues mit unseren heutigen Methoden nicht, wir können nur aus Erfahrungen Schlüsse ziehen. Und da spricht alles dafür — dafür spricht der Einfluß der Behandlung auf die Reaktion, die Erfahrungen der pathologischen Anatomen, die statistischen Untersuchungen Blaschkos —, daß Antikörper sich nur dort im Blute finden, wo auch noch Virus vorhanden ist und wenn auch versteckt arbeitet. Wir werden also nicht fehl gehen, wenn wir bei latenten Fällen und positiver Reaktion auf noch bestehende Krankheit schließen.

Stellen wir uns auf diesen Standpunkt — und wir haben genügend Gründe dafür, — oder drücken wir uns vorsichtiger mit Blaschko aus und sagen: Eine negative Reaktion im Latenzstadium ist günstiger als eine positive; so ergibt sich die Bedeutung des Reaktionsausfalles für die Praxis von selbst. Ich stimme Citron bei, wenn er meint, daß in Zukunft zu den chronisch-intermittierenden Kuren die chronisch-intermittierende serologische Untersuchung treten muß.

Die Fournier-Neissersche Methode hat jetzt also eine objektive Handhabe gewonnen. Und dies führt mich zum Einfluß der spezifischen Therapie auf die Reaktion. So wie die Antikörperkurve nach unsern Untersuchungen an und für sich schon die Tendenz hat, mit der Dauer der Erkrankung abzufallen, so ist der Einfluß der spezifischen Therapie in dem Sinne,

eine positive in eine negative Reaktion umzuwandeln, unverkennbar. Das ist eine von allen Autoren mit größerem Material gemachte Erfahrung. Wenn ich Ihnen unsere eigenen Resultate wiedergeben darf:

Es reagierten von

sekundärer	Lues	mit	Behandlung	positiv	45,1 %
„	„	ohne	„	„	87,1 „
tertiärer	Lues	mit	„	„	45,4 „
„	„	ohne	„	„	66,6 „
früh	latent	mit	„	„	18,7 „
„	„	ohne	„	„	50,0 „
spät	„	mit	„	„	16,9 „
„	„	ohne	„	„	50,0 „

Es ist also ohne Zweifel ein bedeutender Einfluß der spezifischen Therapie auf die positive Reaktion vorhanden, und wir werden daher künftighin als obersten Leitsatz für die Therapie, insbesondere für die Indikationsstellung chronisch-intermittierender Kuren, den stellen: Eine positive Reaktion möglichst bald in eine negative zu verwandeln und sie dauernd negativ zu halten. Ich gebe zu, daß der Therapeut hierbei häufig in eine prekäre Lage kommen wird; denn mit Sicherheit und Leichtigkeit geht durch die Behandlung eine positive nicht in eine negative Reaktion über; ebensowenig wie mit Sicherheit und Leichtigkeit die Heilung herbeigeführt wird, das haben wir und andere häufig gesehen. Selbst gut behandelte Luetiker zeigen oft noch positive Reaktion. Wir werden also niemandem versprechen können, daß seine positive Reaktion verschwindet; ebensowenig, m. H., wie wir ihm durch unsere Kur eine Heilung versprechen können. Aber wir werden eben das Mögliche tun, und dabei glaube ich, dürfte das einzige objektive Warnungszeichen der positiven Reaktion, das wir in latenten Fällen heute haben, gar sehr in die Wagschale zu legen sein.

Ich habe bisher immer nur von der Bedeutung der positiven Reaktion gesprochen, und darf nun noch ein Wort darüber sagen, wie die negative Reaktion zu bewerten ist. — Soviel uns die positive Reaktion nach dem eben Ausgeführten zu sagen vermag, so wenig beweist uns die negative. Das ist ein

Standpunkt, der von Anfang an von uns vertreten worden ist und dem auch die meisten Autoren zustimmen. Die negative Reaktion beweist weder etwas für Nicht-Lues noch für eingetretene Heilung: Wir müssen uns ja immer klar machen, daß das, was wir mit der Methode nachweisen, Stoffe sind, die erst der Organismus durch eine bestimmte Reaktion auf das krankmachende Agens erzeugt und welchen Differenzen die Reaktionsfähigkeit einzelner Individuen unterworfen ist, das wissen wir ja aus so unendlich vielen biologischen Erfahrungen. Es hat daher meiner Ansicht nach wenig Zweck, sich über die sog. „Versager" über manifeste Luesfälle mit negativer Reaktion zu wundern und gewagte Schlüsse zu ziehen. Wir müssen uns mit der Tatsache abfinden — und ich glaube, wir können damit ganz zufrieden sein — daß nach den bisherigen Erfahrungen rund ca. 10% der Fälle trotz florider Lues negativ reagieren.

Diese Tatsache lehrt uns aber, daß wir nie mit absoluter Sicherheit bei negativer Reaktion eine bestehende Lues ausschließen, noch in latenten Fällen eine definitive Heilung garantieren können. — Nun würden wir natürlich zu weit gehen, wenn wir der negativen Reaktion in praxi jede Bedeutung absprechen wollten. Wir werden häufig genug in die Lage kommen, bei zweifelhaften Fällen einer negativen Reaktion, besonders wenn diese sich wiederholt findet, eine gewisse Beweiskraft beizumessen und unsere Diagnose und Therapie dadurch in andere Bahnen lenken. Solche Fälle sind ja schon genügend beschrieben worden; ich erinnere z. B. an die Erfahrungen mit der Reaktion in der Augenheilkunde.

Wir werden bei latenten Luetikern mit dauernd negativer Reaktion dieses objektive Symptom zur Beruhigung unserer Patienten mit verwerten können. — Wir werden ferner — das habe ich vorhin schon auseinandergesetzt — den Übergang der positiven Reaktion in die negative und die dauernde Erhaltung der negativen als einen wertvollen Maßstab unserer Therapie gebrauchen müssen.

Darf ich nun noch die wichtige Frage des Ehekonsenses streifen? Sollen wir einem Patienten, der nach guter Behandlung jahrelang keinerlei Symptome dargeboten hat und doch noch positive Reaktion hat, das Heiraten verbieten? Das würde —

nach der Ansicht wohl aller Autoren — entschieden zu weit gehen. Es wird ja dem Arzte sowohl wie dem Patienten entschieden eine große Erleichterung bieten, wenn der Patient in dieser prekären Situation auch noch das beruhigende Symptom der negativen Blutreaktion mit auf den Weg nehmen kann; aber auch bei positiver Reaktion können wir ihm kaum vom Heiraten abraten. Wir müssen ja allerdings annehmen, daß dann noch nicht vollkommene Heilung eingetreten ist, daß noch irgendwo im Körper Syphilisvirus vorhanden ist, wir werden auch energisch auf eine nochmalige Kur dringen und wenigstens den Versuch machen, die positive Reaktion in eine negative umzuwandeln. Aber die praktische Erfahrung lehrt uns, daß auch solche latent kranke Patienten mit positiver Reaktion weder ihren Frauen, noch ihrer Nachkommenschaft gefährlich zu werden brauchen, und so wäre es nicht zu verantworten, wenn wir bei positiver Reaktion prinzipiell die Eheschließung versagen wollten.

M. H.! Ich bin am Schluß! — Ich habe bei dem großen Material, das heute schon über unsere Serodiagnostik vorliegt, manches nicht erwähnen, das meiste nur streifen können; aber ich glaube nach den bisherigen Erfahrungen resumieren zu können:

Die Serodiagnostik der Lues nach der von W., N. und mir angegebenen Methode ist eine spezifische. Sie ist nicht spezifisch für den Krankheitserreger, wohl aber für die Krankheit — vielleicht für eine Gruppe von Protozoenkrankheiten — aber jedenfalls eine Reaktion, die uns die wertvollsten Aufschlüsse über das Wesen und die Erkennung der Syphilis geben kann.

Diskussion.

Herr **Hoffmann**-Berlin. Nach den erschöpfenden Ausführungen der Herren Neisser und Bruck habe ich Ihnen nur wenig zu berichten. Zunächst möchte ich Ihnen die von mir in Gemeinschaft mit Löhe und Mulzer erzeugten primären Hautsyphilide eines Kaninchens und eines Affen (Cercocebus fuliginosus) demonstrieren, welche sich bei beiden Tieren in ganz analoger Weise nach Einspritzung von spirochätenreichem Saugserum in die Hoden nach einer Inkubationszeit von 33 bis 34 Tagen entwickelt haben. Wie immer wurde auch hier das Serum vor der Impfung auf seinen Spirochätengehalt geprüft und ein solches gewählt, welches sehr reichliche und lebhaft bewegliche Syphilisschräub-

chen enthielt. Diese Untersuchung ist für das Gelingen der Experimente außerordentlich wichtig, und ich benutze, wie ich bereits in meinem Referat auf dem internationalen Dermatologen-Kongreß in New York ausgeführt habe, jetzt immer auch für die mikroskopische Untersuchung, wo es möglich ist, Aspirations- oder Saugserum, welches durch Aufsetzen kleiner Klappscher Saugglocken leicht gewonnen werden kann. Die Abbildungen, welche ich Ihnen herumreiche, zeigen beim Affen einen typischen erodierten, leicht indurierten Primäraffekt, aber auch beim Kaninchen ein charakteristisches, leicht nierenförmiges Infiltrat mit zentraler Kruste und annulärem Randsaum; bei beiden Tieren ist außerdem eine Schwellung des geimpften Hodens und bei dem Affen daneben noch eine Vergrößerung der regionären Leistendrüsen sichtbar. In beiden Initialläsionen gelang der Nachweis zahlreicher lebender und nach Giemsa gefärbter Spir. pallidae im ausgepreßten Gewebssaft. Näheres über diese beiden Experimente, von welchen das eine die primäre Haftung des syphilitischen Virus an der Bauchhaut des Kaninchens beweist, findet sich in unserer Arbeit in der Deutschen medizinischen Wochenschrift (1908 Nr. 27).

Schon längere Zeit haben wir auch versucht, an den Augenlidern von Kaninchen primäre Syphilide zu erzeugen; einmal entstand dabei eine Schwellung des Lides und eine von Herrn Professor Greeff für sehr suspekt gehaltene Iritis, indessen gelang der Nachweis der Spirochaeta pallida bisher nicht; Grouven[1]) aber hat durch Einimpfung von Kaninchenvirus auf ein anderes Kaninchen eine sklerosenartige Papel am obern Lid erzeugen können, die in Silberpräparaten einzelne Spirochaetae pallidae enthielt, während in Giemsapräparaten nichts gefunden werden konnte.

Was dann die sekundären Eruptionen bei Tieren betrifft, so möchte ich daran erinnern, daß ich an der Gesichtshaut niederer Affen mitunter Papeln mehrere Zentimeter weit von der Impfstelle an der Backenhaut habe auftreten sehen (vgl. Tafel V, Fig. 1 meines Atlas der ätiologischen und experimentellen Syphilisforschung) und daß ferner Brüning und ich eine indurierte Papel der Brustwarze bei einem Macacus cynomolgus beobachtet haben, welche zahlreiche Spir. pallidae enthielt und wohl als Sekundärpapel aufgefaßt werden muß. In meinem Atlas habe ich bei der Erläuterung zu Tafel II, Fig. 1 diesen Befund geschildert und schon ausgeführt, daß es sich wohl nicht, wie zuerst angenommen wurde, um ein Autoinokulationsprodukt handeln könne, weil die Primärläsionen dieses Tieres niemals sichtbar sezernierten und die Papel erst 2 Monate nach der Impfung und gut 7 Wochen nach Beginn der Primäraffekte entstanden ist. Auch bezüglich sekundärer disseminierter Eruptionen möchte ich auf das hinweisen, was ich in einer früheren Publikation (Zentralblatt für Bakteriologie, Ref., Bd. 38, S. 110) gesagt habe; ich habe bei schwächlichen Tieren mehrere Monate nach der Impfung an den oberen Lidern einigemale papulöse Efflorescenzen am Rumpf und den Extremitäten, einmal auch eine satellitenförmige Eruption am Arm beobachten können, welche der klinischen Erscheinung

[1]) Medizin. Klinik 1908, Nr. 8.

nach den Verdacht eines spezifischen Exanthems sehr nahe legten; wenn auch der Nachweis der Spir. pallida damals nicht gelang, so ist doch in einem Falle, wo ca. zwanzig disseminierte Papeln aufgetreten waren, die Abimpfung auf einen andern Affen allem Anschein nach gelungen (es entstand ein kleiner Primäraffekt, in dem aber der Spirochätenbefund nicht glückte). Danach möchte ich es auf Grund meiner alten Experimente nicht für unmöglich halten, daß auch bei niederen Affen (Macacus, Cercocebus, Hapale) ausnahmsweise sekundäre Eruptionen außer den bekannten regionären Rezidiven auftreten können.[1]) Auch beim Kaninchen habe ich einmal eine zirkumskripte erodierte Schwellung an der Vulva nach Impfung in die vordere Augenkammer auftreten sehen; im Sekret fanden sich große Massen von Spirochäten, aber neben feinen Formen so zahlreiche gröbere, daß eine sichere Entscheidung darüber, ob auch Spir. pallidae vorhanden waren, mir nicht möglich erschien.

Bezüglich der Serienimpfungen möchte ich bemerken, daß ich in dem Seidenäffchen (Hapale Jacchus) ein sehr geeignetes Tier gefunden habe, was Finger später bestätigen konnte; wir sind bei diesen Äffchen bisher zur zehnten und bei den Kaninchen bis zur siebzehnten Passage gelangt.

Daß für die Haftung des Virus bei Tieren die Eröffnung von Blutgefäßen, wie Neisser ursprünglich meinte, nicht erforderlich ist, habe ich zuerst nachgewiesen, indem ich durch Skarifikation der Cornea beim Kaninchen und Affen eine spezifische Keratitis habe erzeugen können (vgl. Zentralblatt für Bakteriologie, Ref. Bd. 38, S. 111 und Deutsche medizinische Wochenschrift 1907, S. 554). In meiner „Ätiologie der Syphilis" habe ich demgemäß die Hypothese aufgestellt, daß die Spir. pallida bei der Infektion zunächst wahrscheinlich in den interspinalen Spalten der tieferen Reteschichten einen Unterschlupf findet, wo sie ja auch am besten gegen Phagocytose und andere schädigende Einflüsse geschützt wäre und wo sie sich, wie wir aus den histologischen Untersuchungen wissen, oft lange und in großen Mengen aufhält; daneben habe ich auch die Möglichkeit offen gelassen, daß sie sich sogleich in den Lymphräumen der Papillen ansiedelt und schon in einer der ersten von Schaudinn und mir gemeinsam publizierten Arbeiten (Berliner klinische Wochenschrift 1905, Nr. 22) und seitdem oft hervorgehoben, daß die Spirochäta pallida im Gegensatz zu den Blutspirochäten ein an die engen Räume des bei Syphilis zunächst und mit Vorliebe getroffenen Lymphgefäßsystems angefaßter Parasit ist.

Was die Schwierigkeit oder Unmöglichkeit der subkutanen Haftung des syphilitischen Virus anbetrifft, so besitze ich darüber keine ausrei-

[1]) Anm. bei der Korrektur: Nach Impfung in den Hoden haben Löhe und ich nun schon bei 2 niedern Affen (Cercocebus fuliginosus) starke schubweise auftretende sekundäre disseminierte papulöse Hautsyphilide beobachtet, die im frischen und nach Giemsa gefärbten Präparat reichliche Spir. pallidae enthielten (vgl. Berl. medic. Gesellsch. 15. 7. 1908); sie waren besonders in der Umgebung der Augen und des Mundes, am Kinn, Bauch und den Beugeseiten der Extremitäten lokalisiert und nahmen nicht selten annuläre Form an.

chenden eigenen experimentellen Erfahrungen und habe mich in dieser Hinsicht nur auf die zahlreichen Experimente Neissers bezogen.

Ich möchte dann auf einen Widerspruch hinweisen, der mir zwischen einigen Sätzen der Neisserschen Thesen und gewissen klinischen und experimentellen Erfahrungen zu bestehen scheint. Neisser sagt in seiner These 5, daß die allgemeine Durchseuchung sich schon während der ersten Inkubation vollzieht und beim Auftreten des Primäraffekts in allen Fällen bereits nachweisbar ist, und fügt in These 13 hinzu, daß die Erzeugung einer zweiten spezifischen Induration beim Menschen nur so lange gelingt, als die betreffende Körperstelle noch nicht von der ersten Stelle her durchseucht ist. Nun wissen wir aber durch die von mir in meiner „Ätiologie der Syphilis" zitierten, ältere Erfahrungen bestätigenden Experimente Queyrats, daß mit dem Sekret von bis zu 15 Tagen alten Primäraffekten (ca. $4^1/_2$—5 Wochen nach der Infektion) beim Träger des Schankers durch Autoinokulation „Syphilome" hervorgerufen werden können, welche zahlreiche Spir. pallidae enthalten und deren Erzeugung später nicht mehr gelingt. Das scheint mir mit dem Wortlaut der zitierten Neisserschen Thesen nicht gut vereinbar.

Was die Frage Neissers nach der in den Tropen erworbenen Syphilis betrifft, so besitze ich darin nur geringe Erfahrungen; in einzelnen Fällen (Infektionsquelle Neger) sah ich einen hartnäckigen Verlauf der Syphilis und eine stark positive serodiagnostische Reaktion noch viele Jahre nach der Infektion. Etwas mehr Erfahrung habe ich über Syphiliskranke, die sich hier infiziert haben und kurze Zeit darauf in die Tropen gegangen sind. Bei diesen Patienten, die sich allerdings einer gründlichen Behandlung unterwarfen, war der Verlauf gewöhnlich kein ungünstiger, und auch die Wassermannsche Reaktion gab eher günstigere Resultate als bei dem Durchschnitt meiner daraufhin untersuchten Patienten.

Ich möchte dann kurz erwähnen, daß ich bei Patienten, die viele Jahre vorher syphilitisch waren, und bei denen eine Reinokulation oder Superinfektion und ein tertiäres Syphilid ausgeschlossen schien, mitunter indurierte Erosionen oder flache Ulzerationen am Penis beobachtet habe, welche trotz genauester Untersuchungen keine Spirochaetae pallidae enthielten. Solche Patienten zeigten eine negative Wassermannsche Reaktion und die betreffenden indurierten Effloreszenzen bildeten sich bei reizloser Behandlung schnell zurück. In diesen Fällen erschien es mir noch am wahrscheinlichsten, daß es sich um banale Ulzerationen handelte, die bei früher Syphilitischen, zumal bei Anwendung differenter Mittel, vielleicht wegen gewisser zurückgebliebener Gefäßveränderungen zu einer Verhärtung des Grundes neigen. Auch Ulcera mollia und herpetica zeigen ja bei alten Syphilitikern bisweilen eine vorübergehende Induration des Grundes, die ich mir auf diese Weise am einfachsten erklären möchte.

Was dann die persönliche Prophylaxe anbetrifft, so empfehle ich schon seit längerer Zeit in meinen Kursen und Vorlesungen folgende Modifikation der Metschnikoffschen Methode, die sich mir in der Praxis bewährt hat. Ich lasse die Kalomelsalbe (Kalomel, Lanolin, Vasel. flav. āā) nicht nur nach dem Koitus, sondern auch vorher

in Form eines Salbenhauchs, der die Haut der Genitalien und ihrer näheren Umgebung bedeckt und nicht störend wirkt, anwenden. Durch diese vorausgehende Applikation scheint mir die Sicherheit der Methode bedeutend zu gewinnen. Die Salbe sollte auch unter einem Kondom benutzt werden für den Fall des Platzens und dürfte bei syphilitischen Männern und Frauen, die trotz ärztlichen Verbots den Koitus nicht unterlassen, imstande sein, die Möglichkeit der Übertragung auf Gesunde wesentlich einzuschränken; besonders bei Prostituierten kann sie außerdem wohl auch die lokalen Rezidive hintanhalten und auch dadurch nützlich und vorbeugend wirken. Bei Hg-Idiosynkrasie kann natürlich einmal eine Dermatitis entstehen; ich habe eine solche allerdings bisher erst einmal gesehen, obwohl ich in Fällen, wo der Koitus mit einer manifest Syphilitischen stattgefunden hatte, die Salbe mehrere Tage hintereinander erneut habe aufstreichen lassen. Die einzige Schädigung, die ich sonst gesehen habe, war bei ausgedehnter Anwendung eine leichte Hg-Angina. Wenn die Pallidae, wie es scheint, nach der Infektion zunächst in den oberen Schichten liegen und anfangs Schwierigkeiten haben, sich anzusiedeln und zu vermehren, so ist die Wirkung der Salbe auch nach der Infektion ja wohl verständlich; ihre Anwendung vor dem Koitus ist aber natürlich für die Verhütung der Infektion noch viel wichtiger, einmal weil das Fett das Eindringen der Spirochäten verhütet oder erschwert, und dann weil das Kalomel sie schädigt. Ich glaube deshalb, daß diese einfache Modifikation empfehlenswert und nützlich ist, zumal da die vorausgehende Einfettung und folgende Waschung auch gegen Ulcus molle einen gewissen Schutz gewähren dürfte.

Hier sei auch eine Modifikation der Gonorrhoeprophylaxe kurz erwähnt; man verordnet ein kleines Fläschchen mit 5 Proz. Albarginlösung und läßt mit Watte umwickelte und mit der Lösung gut befeuchtete Streichhölzchen in den Meatus einlegen, das erste für $^1/_2$, das zweite für 1 Minute. Zur Vermeidung von Verletzungen muß die Watte wie bei Ohrtupfern das Hölzchen überragen. Natürlich werden die Hölzchen erst nach dem Urinieren und gründlicher Abwaschung eingeführt; sie dürfen nicht in das Fläschchen selbst, sondern in ein Schälchen getaucht werden, wenn die Lösung später noch brauchbar bleiben soll. Die Prozedur bewirkt eine oberflächliche Ätzung des Epithels des Meatus; weißliche Epithelhäutchen stoßen sich am folgenden Tag ab, Erosionen entstehen bei vorsichtiger Anwendung nicht.

Ich komme nun zu der Wirkung des Atoxyls. Herr Neisser erwähnt, daß „Uhlenhuth und seine Mitarbeiter" die präventive Wirkung dieses Mittels für die experimentelle Syphilis bei Affen und Kaninchen zuerst nachgewiesen haben. Ich muß dazu bemerken, daß, wenn auch Uhlenhuth die erste Anregung gegeben hat, diese Arbeiten größtenteils in dem mir unterstellten Laboratorium der Lesserschen Klinik zunächst an Affen gemacht worden sind, und daß der Gedanke, mit Serienvirus geimpfte Kaninchen zu verwenden, von mir ausgegangen ist. Der erste Versuch, der die Heilbarkeit der Affenlues und die Wiederimpfbarkeit beweist, ist von mir allein angestellt und ohne besondere Erwähnung dieser Tatsache in die gemeinsame Publikation gegeben worden. Was also die Ergebnisse dieser Arbeiten

betrifft, so stehe ich völlig unabhängig neben Uhlenhuth und muß darauf Wert legen, daß mein Name neben dem Uhlenhuths genannt wird. Die therapeutischen Versuche am Menschen sind, wie das in unserer ersten Arbeit auch deutlich zum Ausdruck gebracht worden ist, von Roscher und mir unter Aufsicht des Herrn Geheimrat Lesser angestellt worden und die auf diesem Gebiet gemachten Erfahrungen und Indikationsstellungen lediglich von uns gewonnen worden.

Wir wenden übrigens das Atoxyl, auf dessen Nebenwirkungen und Gefahren schon Roscher und ich und später besonders Herr Geheimrat Lesser hingewiesen haben, selbst bei maligner Lues nur dann an, wenn Quecksilber und Jod nicht ausreichen oder aber nicht vertragen werden. Die Wirkung ist oft eine recht günstige, aber die Spir. pallidae halten sich in mit Atoxyl behandelten Fällen von gewöhnlicher Syphilis nicht selten sehr lange nachweisbar, und Rezidive folgen oft schnell. Daß es sich zuweilen empfiehlt, Quecksilber und Atoxyl nebeneinander anzuwenden, wurde zuerst von mir in der Berliner Dermatologischen Gesellschaft betont (Dermatologische Zeitschrift 1907, S. 668). Diese Kombination dürfte besonders für die Frühbehandlung der Syphilis zu versuchen sein, weil das Atoxyl im Tierversuch eine so sichere präventive Wirkung zeigt. So interessant und brauchbar in gewissen Fällen also die Wirkung des Atoxyls auch ist, das Hauptmittel bleibt nach wie vor das Quecksilber.

Die von Neisser empfohlene Exzision des Primäraffekts habe ich auf Grund der neuen Forschungsresultate bereits in meinem Berner Referat für indiziert erklärt, und ich führe sie, wo sie irgend möglich ist, auch deshalb aus, weil auf diese Weise mit einem Schlage eine Infektionsquelle beseitigt wird, was für die allgemeine Prophylaxe der Syphilis gewiß von Wert ist. Ich möchte hierbei bemerken, daß ich auch in älteren Sklerosenresten zahlreiche gut bewegliche Syphilisspirochäten mehrmals habe nachweisen können; da in solchen Fällen die Parasiten auch im Papillarkörper und Rete gelegen sind, können derartige derbe Schankernarben als nicht ganz ungefährlich betrachtet werden und ihre Entfernung erscheint ratsam.

Was nun die serodiagnostische Reaktion betrifft, so wird Herr Blumenthal darüber Genaueres berichten. Im ganzen haben unsere weiteren Untersuchungen unsere in einer früheren Publikation niedergelegten Ansichten und Erfahrungen über die praktische Verwertbarkeit der Reaktion bestätigt (vgl. Dermatologische Zeitschrift 1908, S. 23—36). Ich will mich hier darauf beschränken, die in meiner Privatpraxis gewonnenen Ergebnisse kurz zu skizzieren.

Von 6 Fällen primärer Lues war nur 1 positiv, 5 negativ. 13 Patienten mit manifester sekundärer Lues reagierten sämtlich positiv, während von 15 in der Sekundärperiode befindlichen latent Syphilitischen 12 eine positive, 3 eine negative Reaktion zeigten. 3 Fälle von frühulzeröser oder maligner Lues waren stark positiv; ein Fall, in dem seit mehreren Jahren durch starke Kuren die Erscheinungen völlig zum Schwinden gebracht worden waren, reagierte negativ. 18 Fälle von manifester tertiärer Syphilis zeigten sämtlich eine positive, und

zwar größtenteils starke Reaktion. Von 44 latent Syphilitischen, deren Erkrankung mehr als 3 Jahre zurücklag und die meist gründlich mit Quecksilber behandelt worden waren, reagierten 20 positiv, 24 negativ. Unter 14 Nichtsyphilitischen gaben 13 eine negative, einer, der an Framboesia tropica litt, eine positive Reaktion; hieraus und einigen neuern Angaben ergibt sich, daß auch der positive Ausfall nicht absolut beweisend ist; die Reaktion ist eben auch nur ein Symptom, das zwar außerordentlich wertvoll ist, aber doch auch mit einer gewissen Vorsicht zur Klärung der Diagnose verwandt werden sollte. Von Interesse erscheint es mir, daß ich 14 frühbehandelte Kranke untersuchen konnte; von ihnen reagierten nur 3 negativ, darunter einer, der eine großfleckige Roseola trotz wiederholter (4) Kuren aufwies; 11 waren positiv, davon 2 nur schwach. 2 Kranke, welche anfangs negativ reagierten und bei denen die Kur 5 bzw. 7½ Wochen nach der Infektion begonnen wurde, bekamen während der Behandlung eine positive Reaktion; 2 andere Patienten, welchen der Primäraffekt am 24. bzw. 25. Tage nach der Ansteckung exzidiert und bei denen eine sofortige Hg-Kur eingeleitet wurde, behielten bisher (4 Monate nach der Infektion) dauernd eine negative Reaktion (Untersuchung etwa jeden 10. Tag); während bei dem einen klinische Manifestationen bisher ausgeblieben sind, traten bei dem andern geringe Plaques an den Tonsillen auf, in denen Syphilisschräubchen mit Sicherheit gefunden werden konnten.[1])

Nach diesen allerdings noch viel zu spärlichen Erfahrungen scheint die Frühbehandlung das Auftreten derjenigen Stoffe im Serum, welche die Wassermannsche Reaktion verursachen, nicht oder doch nur selten und in geringem Grade zu beeinflussen. Ob durch noch energischere Kuren, z. B. Kalomelinjektionen und Jodkali oder Quecksilber und Atoxyl in dieser Hinsicht bessere Resultate zu erzielen sind, vermag ich heute noch nicht zu sagen.

Es ist öfters behauptet worden, daß für die Diagnostik der Syphilis die Wassermannsche Reaktion weit mehr leiste als der Nachweis der Spir. pallida. Das trifft für Fälle späterer und vor allem latenter Syphilis sicherlich zu, wenn auch mitunter, besonders in frühlatenten Fällen, an der Oberfläche der Tonsillen und im Punktionssaft geschwollener Drüsen der parasitologische Nachweis gelingt. Dagegen ist bei primärer Syphilis der Spirochätennachweis der serodiagnostischen Untersuchung weit überlegen; aber auch bei sekundärer Syphilis kann er zum Ziele führen, wo die Untersuchung des Serums versagt, und daß der positive Parasitenbefund auch bei frühbehandelten Fällen die Generalisation des Virus beweisen kann, während die Reaktion längere Zeit negativ bleibt, zeigt der eine oben zitierte Fall.

Schließlich möchte ich noch bemerken, daß, wenn auch die neuen Forschungen uns Anlaß geben müssen, durch Frühbehandlung und Verstärkung der ersten Kur eine Abkürzung und Milderung der Krankheit weiter zu versuchen, wir doch nicht zu schnell die früheren bewährten Erfahrungen

[1]) Später hat dieser Patient auch eine Roseola bekommen und die serodiagnostische Reaktion ist alsdann ebenfalls positiv geworden.

bezüglich der Verteilung und Bemessung der einzelnen Kuren aufgeben und nicht vergessen sollten, daß Quecksilber (und Atoxyl) bei zu langer Anwendung den Kranken Schaden bringen können. Mir scheint es deshalb nicht richtig, zu sagen, man müsse eine Quecksilberbehandlung z. B. so lange fortführen, als die Wassermannsche Reaktion positiv bleibt; denn ich kenne Menschen, welche noch nach vielen Jahren eine positive Reaktion zeigen und doch seit langer Zeit frei von Erscheinungen sind und bei genauester Untersuchung nichts Krankhaftes aufweisen, und ich habe ferner in einigen Fällen keinen erheblichen Einfluß der Behandlung auf die Stärke der Reaktion konstatieren können, während allerdings öfters eine stark positive Reaktion zugleich mit dem Schwinden der Erscheinungen durch eine energische Kur, z. B. Kalomelinjektionen, in eine negative prompt umgewandelt wurde. In andern Fällen wurde konstatiert, daß eine stark positive Reaktion infolge der Kur schwach oder negativ wurde, aber nach einigen Wochen wieder an Intensität zunahm und die alte Stärke erreichte, so daß die negative Phase also nur kurze Zeit andauerte; diese Wandlung wurde sowohl bei recenter wie bei tertiärer Syphilis beobachtet.

Herr **Hans Sachs**-Frankfurt a. M. Die Serodiagnostik hat sich auch im Frankfurter Institut für experimentelle Therapie in bezug auf klinische Spezifität und Zuverlässigkeit in gemeinsamen Untersuchungen mit den Herren Dr. Höhne und Dr. Altmann aufs beste bewährt. Die von Much und Eichelberg mitgeteilten positiven Ergebnisse bei Scharlach dürften nicht ernstlich in die Wagschale fallen, da eine Differentialdiagnose zwischen Lues und Scharlach wohl nur äußerst selten in Betracht kommen würde. Außerdem muß aber an der allgemeinen Richtigkeit dieser Befunde nach dem, was wir eben von Herrn Bruck gehört haben, und nach den Erfahrungen von G. Meier, von denen ich durch die Liebenswürdigkeit von Herrn Geheimrat Wassermann in Kenntnis gesetzt bin, noch gezweifelt werden. Es ist sehr leicht möglich, daß Abweichungen in der Technik, die bei dieser Methode eine große Rolle spielen können, an den differenten Ergebnissen von Much und Eichelberg schuld tragen. Aus ihrem Protokoll sind die Details nicht klar zu ersehen; jedenfalls dürfte die von ihnen benutzte Serummenge (0,3 ccm) doch etwas zu hoch sein. — Oft wird auch übersehen, daß der Extrakt an und für sich hämolytisch wirken kann; die hämolytische Wirkung des Extraktes kann aber eine scheinbar einwandfreie Kontrolle mit doppelter Extraktmenge vortäuschen.

Im allgemeinen kann man nach dem jetzigen Stande dieses Forschungsgebietes nur sagen, daß die Wassermann-Neisser-Bruck sche Reaktion allen Anforderungen, die man an eine biologische Methode in bezug auf klinische Spezifität stellen kann, voll und ganz gerecht geworden ist. Ich spreche dabei ausschließlich von der Wassermannschen Komplementbindung. Die verschiedenen Ausflockungsreaktionen haben ja, wie wir wissen, das, was sie versprachen, nicht gehalten. In bezug auf die neueste Phase, die von Porges, Elias, Neubauer und Salomon vorgeschlagene Ausflockung des glykocholsauren Natrons bleiben ausgedehnte Erfahrungen abzuwarten. Die

lange Beobachtungszeit (1—20 Stunden) ist aber nicht geeignet, vielversprechend zu wirken.

Was das Wesen der Komplementbindung bei Syphilis anlangt, so habe ich schon vor einiger Zeit gemeinsam mit Karl Altmann auf den wesentlichen Einfluß der Alkaleszenz aufmerksam gemacht. Alkali hebt die Reaktion auf, Salzsäure verstärkt sie. Dementsprechend wirken auch aktive Sera dank ihrer geringeren Hydroxylionenkonzentration (von Liebermann) fast stets stärker als die bei 55° inaktivierten, und in 34 Fällen von klinisch oder anamnestisch sichergestellter Syphilis erhielten wir bei Verwendung des aktiven Serums positive Reaktion, während die inaktivierten Sera negativ reagierten. Trotzdem können wir den Ersatz des inaktivierten Serums durch das aktive noch nicht anraten, und zwar aus dem Grunde, weil wir auch einige Fälle beobachteten, bei denen trotz Mangels jeden Anhaltspunktes für eine syphilitische Infektion das aktive Serum positiv reagierte, freilich nur mit ziemlich hohen Extraktmengen. Jedenfalls kann aber ein Parallelversuch mit aktivem Serum eine gute Kontrolle für negative Reaktionen darbieten. Es fragt sich auch, ob man nicht durch eine niedriger gewählte Inaktivierungstemperatur die Versuchsbedingungen günstiger gestalten kann. Bei weiterem Erhitzen über 55° nimmt nämlich die Reaktionsfähigkeit des syphilitischen Serums, wie ich mich in letzter Zeit überzeugen konnte, sukzessive ab und bei halbstündigem Erhitzen auf 62° ist sie in der Regel völlig aufgehoben.

Der letztere Umstand ist theoretisch von einem gewissen Interesse. Die Temperatur von ca. 62° scheint für die Reaktionsfähigkeit des Serums mit den Lipoiden gewissermaßen kritisch zu sein. Wir wissen ja schon durch Kyes, daß das Lezithin des Serums durch Erhitzen auf 62° und höhere Temperaturen für Cobragift „disponibel" wird. Bestandteile des Serums werden also durch diese Temperatur so verändert, daß sie mit dem Lecithin nicht reagieren. In analoger Weise sehen wir, daß die Wassermannsche Komplementbindung, bei der es sich ja auch um eine Reaktion zwischen Serumbestandteilen und Lipoiden handelt, bei 62° aufgehoben wird. Berücksichtigt man ferner, daß nach Moll beim Erhitzen über 60° die Eiweißstoffe des Blutserums im Sinne einer Bildung von Alkalialbuminaten denaturiert werden, so hat es den Anschein, als ob das Eiweiß durch die Alkalialbuminatbildung die Reaktionsfähigkeit mit den Lipoiden einbüßt. Der Umstand ferner, daß Säure die Reaktion verstärkt, könnte vielleicht zu der Vermutung führen, daß eine Denatuirerung im Sinne von Azidalbuminbildung die veränderte Reaktionsfähigkeit des Serums veranlaßt. Dabei wäre zu berücksichtigen, daß die Alkalialbuminatbildung leichter und rascher erfolgt, als die Bildung von Azidalbumin, und daß dementsprechend im Reagenzglase das Aufheben der Reaktion durch Alkali leichter gelingen müßte, als das Zustandekommen der Reaktion durch Säure. Weitere Untersuchungen werden in dieser Hinsicht Aufklärung bringen müssen.

Zum Schluss möchte ich mir erlauben, nur ganz kurz auf eine kleine Maßnahme hinzuweisen, durch welche die alkoholischen Organextrakte verbessert werden können. Ich bewahre die Extrakte mit Vorteil in der

Kälte (— 10°) auf. Dabei entstehen nicht unerhebliche Ausfällungen. Filtriert man von diesen in der Kälte ab, so erweist sich das Filtrat sehr oft für die Komplementbindung geeigneter, als der ursprüngliche Extrakt. Es kann allerdings dabei vorkommen, daß das Filtrat an hämolytischer Wirkung etwas zugenommen hat. Jedenfalls scheint es, daß der in der Kälte ausfallende Niederschlag Stoffe enthält, welche das Zustandekommen der Wassermannschen Komplementbindung etwas hemmen.

Herr **Kreibich**-Prag. In Nr. 7 und 11 der Wiener klinischen Wochenschrift hat Klausner aus unserer Klinik über die Tatsache berichtet, daß bei Zusatz von 0,7 ccm H_2O zu 0,2 ccm Serum von Rezentsyphilitikern in einigen Stunden ein weißer Niederschlag auftritt, der bei Nichtluetikern nicht, nur in Spuren oder nach viel späterer Zeit auftritt. In der Nachprüfung erhielt Nobl nur 55 Proz., Kren etwa 54 Proz. positive Resultate, Citron, Müller, Wassermann konstatieren zwar den Niederschlag, halten ihn aber für die Diagnose zu wenig deutlich. Klausner, der über seine weiteren Resultate an anderer Stelle berichten wird, hat seine Untersuchungen fortgesetzt, und ich gebe hier im kurzen seine Resultate wieder. Es wurden bis jetzt 417 Patienten untersucht, 300 Luetiker, 117 Nichtluetiker. Von den 300 Luetikern wiesen 267 rezente Symptome auf, sie gaben mit zwei Ausnahmen positive Reaktion. Der eine negative Fall war ein Lichen lueticus nach intensiver Hg-Behandlung, der zweite Fall — gruppierte Gummen. Zwei Gaumenperforationen konnten als vernarbt, nicht als rezent bezeichnet werden. Detailliert handelte es sich bei den 265 positiven Fällen um 101 Sklerosen, und 1 Exanthem, davon gaben zwei Fälle die Reaktion bei der ersten Ordination noch nicht und wurden erst gegen die 4. Woche positiv; bei 3 Sklerosen trat die Reaktion erst nach 12 Stunden, bei allen übrigen nach 5—6 Stunden auf. Es gibt somit eine Zeit, wo bei bestehender Sklerose die Reaktion noch nicht vorhanden ist, dann erst in 12 Stunden und schließlich in 5—6 Stunden auftritt.

Bei rezenter Rezidivlues trat die Reaktion in 144 Fällen in 7—9 Stunden auf, und zwar immer als ein deutlicher weißer Niederschlag. Bei 20 Fällen von Lues gummosa war die Reaktion in 7—9 Stunden, in einigen Fällen schon nach 2—4 Stunden positiv; letztere waren Frühgummen, also Sekundärprodukte; sie gaben von allen die rascheste Reaktion. Von 33 symptomlosen Luetikern gaben 9 die Reaktion, bei zwei traten bald Rezidive auf, 7 Fälle waren ohne Symptome, aber noch in Behandlung wegen vorausgegangenen Erscheinungen. Derzeit weiter geführte Untersuchungen beschäftigen sich mit dem Einfluß der Hg-Behandlung auf die Reaktion; unter ihrem Einfluß verzögert sich zunächst die Reaktion und schwindet anscheinend regelmäßig erst nach intensiver Kur von 40 Einreibungen usw.

Von den 117 Nichtluetikern reagierten positiv 5 Fälle von Typh. abdom. auf der Höhe des Fiebers, 2 entfieberte waren negativ; positiv waren 3 Fälle von kruppöser Pneumonie, 5 Fälle von ausgebreitetem

Lupus, 1 Fall von Psoriasis (keine Lues nachweisbar) und schwach positive Reaktion gaben weiter 1 Fall von Lupus, Psoriasis, Rhinosklerom. Die übrigen negativen Fälle betrafen Hautkranke und venerisch Kranke.

Aus diesen kurz zusammengestellten Befunden ergibt sich, daß die Reaktion für Lues nicht spezifisch, aber im hohen Grade charakteristisch und bei ihrer Einfachheit für die Diagnose ungemein wertvoll ist. Sie hat uns in der Diagnose unklarer Fälle bereits gute Dienste geleistet, sie wird sich eignen zur Kontrolle des Behandlungseffektes, zur Unterscheidung gummöser und metasyphilitischer Erkrankungen, die die Reaktion wahrscheinlich nicht geben dürften, zur Unterscheidung occulter, rezenter und latenter Lues, und sie kann Aufklärung in die Frage der Übertragung von hereditärer Lues bringen.

Ich habe mich seither viel mit dem Wesen der Reaktion beschäftigt und berichte über diese Untersuchungen, obwohl sie das Wesen nur annähernd, die Ursache aber gar nicht aufklären. Wegen des Auftretens des Niederschlages in H_2O und seiner Löslichkeit in NaCl vermuteten wir anfangs, daß es sich um Globuline, und zwar um vermehrte Globuline, die im Sinne der schönen Untersuchungen von Moll mit der Antikörperbildung zusammenhängen könnten, handeln könne. Dafür sprach die positive Reaktion bei anderen infektiösen Prozessen, wie Lupus, Typh. abd., Rhinosklerom, und es war sogar an das Auftreten spezifischer Globuline zu denken. Heute erblicken wir hierin nicht den Grund der Reaktion. Doch kann die Globulinvermehrung so lange nicht geleugnet werden, als nicht gegenteilige Untersuchungsresultate sie widerlegen. Wir verfügen in dieser Richtung noch über keine brauchbaren Resultate, dies hat in folgendem seinen Grund. Die Euglobulinbestimmung durch $^1/_2$ Ammonsulfatfällung gibt für Menschenserum nicht immer brauchbare Resultate, übrigens sind die Werte bei Luetikern nicht höher als bei Normalen (z. B. 1,1855, 0,430 bei Normalen, 1,10, 0,92 Proz. bei Lues).

Auch das Gesamtglobulin ist nicht vermehrt im Vergleich zu Normalen, z. B. 3,634 Proz. gegen 3,586 Proz. bei Lues; übrigens sind diese Zahlen für die Frage ganz wertlos. Schon frühere Untersucher, wie Fr. Pick und v. Limbeck haben gezeigt, wie ungemein verschieden die Globulinwerte bei verschiedenen Personen sind, und es geht direkt aus den Untersuchungen Molls hervor, daß nur die Blutveränderung bei demselben Organismus vor und nach der Immunisierung oder Infektion etwas aussagt. Beim Menschen stünden uns in diesem Sinne die Werte während der positiven Reaktion und nach ihrem Verschwinden durch die Behandlung zur Verfügung. Da uns letztere Tatsache präzise erst vor kurzem bekannt wurde, besitzen wir noch keine Befunde, — Untersuchungen in anderer Richtung führten zu einer anderen Deutung der Erscheinung.

Zunächst spricht die Tatsache, daß Typh. abd. auf der Höhe des Fiebers die Reaktion gibt, entfiebert nicht, gegen Antikörperbildung und zusammenhängende Globulinvermehrung, dagegen spricht weiter die positive Reaktion bei Gesunden, so z. B. die starke Reaktion bei einem Psoriatiker, die Reaktion nach 12 Stunden bei anderen ebenfalls nicht Luetischen, endlich die Reaktion in Form von Spuren des Niederschlags,

wie wir sie öfter bei Normalen angetroffen haben. Mehrere andere Psoriatiker gaben die Reaktion nicht, ebensowenig einige universelle Hauterkrankungen, womit die Annahme der Globulinvermehrung und Antikörperbildung gegen resorbiertes Zelleiweiß an Wahrscheinlichkeit verliert.

Es scheinen hier also lediglich quantitative Unterschiede gegenüber dem Normalserum vorhanden zu sein, dafür spricht auch die Tatsache, daß Hirudinplasma auch vom Gesunden fast ausnahmslos eine stark positive Reaktion gibt, und daß man mit manchem normalen Serum bei Verwendung größerer Mengen desselben oder bei Zusatz von mehr H_2O die Reaktion bekommt. Diese Tatsachen legen nahe, daß es sich bei dem Präzipitat um Fibrinogenreste und Fibrinoglobulin handelt, welches im Luetikerserum in größerer Menge oder leichter ausfällbarer Form vorhanden ist als im Serum Normaler.

Um die Fällungsgrenzen des Präzipitates festzustellen, wurden größere Mengen Serum in dem Verhältnis wie bei der Klausnerschen Reaktion mit destilliertem Wasser versetzt, das Präzipitat abzentrifugiert, dreimal mit Wasser gewaschen, dann in 10 Proz. ClNa-Lösung gelöst, der ungelöste Rest abzentrifugiert. Die Flüssigkeit wurde dann mit 25 Proz. Ammonsulfatlösung versetzt, wobei Fällung beginnt, und wird bis auf 28,5 Proz. Sättigung gebracht. Das Filtrat bleibt auf Zusatz von Ammonsulfat und beim Kochen (!) klar. Das Präzipitat stellt somit einen Eiweißkörper dar, welcher bei 28 Proz. Ammonsulfatzusatz ausfällt, und wäre somit nach dieser Reaktion ein Fibrinoglobin, identisch oder mehr verwandt dem Fibrinogen als den echten Serumglobulinen. Obige Reaktion wurde auch bei einem Psoriatikerserum erzielt. Versuche durch Zusatz von Ammonsulfat oder Magnesiumsulfat direkt zum Serum eine der Klausnerschen Reaktion ähnliche Fällung zu erzielen, gaben zwar ein positives Resultat, doch ist dasselbe zur Diagnose, zur Unterscheidung normaler von Luetikersera in der bisher von uns angewandten Form nicht anwendbar. — So wie Elias, Neubauer, Porges, Salomon fanden auch wir, daß diese Fällungsproben zu grob sind, zu stark von der genauesten Dosierung und Konzentration des Fällungsmittels abhängen. Setzt man zu 0,75 ccm eines positiven Serums 0,2 Ammonsulfat oder zu 1 ccm Serum 0,4—0,5 Magnesiumsulfat zu, so kann man in 6—10 Stunden einen ähnlichen geringen Niederschlag wie mit H_2O erzielen, doch tritt dasselbe vielfach auch bei normalem Serum auf.

Läßt man Hirudinplasma eines positiven Falles so lange in einer Temperatur von 56°, bis das Fibrinogen ausgefallen ist, zentrifugiert ab, macht mit dem Serum die Reaktion nach Klausner, so fällt sie negativ aus. Die Deutung, daß jetzt nach Ausfall des Fibrinoglobulins die Reaktion nicht mehr auftritt, ist aber aus dem Grunde unzulässig, weil auch in inaktivierten, vorher positiven Seris die Reaktion nicht mehr auftritt, die hohe Temperatur muß allerdings manchmal eine Stunde und mehr einwirken. In gleicher Weise geht die Reaktion nach Klausner verloren, wenn positive Sera länger stehen. — Diese Tatsache ist wichtig, weil sie offenbar an den schlechteren Resultaten, welche die Nachprüfer der Reaktion bekommen haben, schuld ist. Es wurde deshalb schon in einer früheren Publikation die ausschließliche Verwendung von frischen,

wenige Stunden alten Seras empfohlen; geschieht dies, so ist der Unterschied zwischen normalem und luetischem positiven Serum so deutlich, daß er mit obigen Einschränkungen als ein ausgezeichnetes einfaches diagnostisches Hilfsmittel anzusehen ist, auf jeden Fall hat die Reaktion eine neue bislang unbekannte Eigenschaft des luetischen Blutes und des Blutserums einiger anderer Erkrankungen aufgedeckt, und weitere Untersuchungen werden zu zeigen haben, ob diese Blutbeschaffenheit in der Pathologie der Lues eine Rolle spielt, wie dies vielleicht jetzt schon in der frühen Reaktion bei Frühgummen, in dem Verschwinden nach der Hg-Behandlung usw. angedeutet erscheint.

Über die Ursache dieser veränderten Blutbeschaffenheit läßt sich heute noch nichts aussagen, und zwar aus dem gleichen Grund, der schon bei der eventuellen Globulinvermehrung hervorgehoben wurde, denn gerade so wie dort nur Werte bei einem und demselben Individuum vor und nach der Reaktion etwas auszusagen imstande sein werden, könnte dies z. B. auch für die geänderte Alkaleszenz, für den Salzgehalt usw. zutreffen. Dies gilt für die Bestimmungen des titrierbaren Alkalis, die Elias, Neubauer, Porges, Salomon in gemeinsamer Arbeit ausgeführt haben und die keine nennenswerten Abweichungen ergeben haben; dies gilt auch für die Gefrierpunktsbestimmungen, die wir in 3 Fällen vorgenommmen haben und die für normales Serum 0,554 °, für 2 Luessera 0,567 °, also sehr kleine Differenzen gezeigt haben. Jedenfalls ist mit dieser vergleichsweisen Untersuchung ein Weg angedeutet, der, wenn auch äußerst langwierig, doch sicherer zum Ziel führen kann, als die gleichzeitige Untersuchung von Sera beliebiger Kranker.

Herr **Hoehne**-Frankfurt a. M. Meine Herren! Ich möchte kurz von den Untersuchungen berichten, die von mir in Gemeinschaft mit Prof. Sachs und Dr. Altmann im Institut für experimentelle Therapie zu Frankfurt a. M. (Direktor: Geh. Med.-Rat Prof. Dr. Ehrlich) angestellt sind, um den Einfluß der spezifischen Behandlung auf die Wassermannsche Reaktion zu prüfen. Die Untersuchungen wurden so angestellt, daß die Patienten bei ihrer Aufnahme vor der Behandlung und nach Beendigung der spezifischen Behandlung serologisch untersucht wurden. Bei einer Reihe von Patienten wurde das Serum auch noch in der Zwischenzeit zwischen diesen beiden Terminen geprüft. Aus diesen Untersuchungen hat sich nun folgendes ergeben:

1. Die Patienten, die vor der Behandlung negativ reagierten, haben niemals wieder im Verlaufe der Behandlung positiv reagiert.

2. Eine große Reihe von Patienten reagierte vor Beginn der Behandlung positiv und zeigte bei der späteren Untersuchung ein negatives Resultat. Die Zeit, die zum Erwerben dieser negativen Reaktion nötig war, war außerordentlich verschieden. Der geringste hierzu nötige Zeitraum betrug 13 Tage. Diese Patienten, die im Verlauf der Behandlung eine negative Reaktion erworben hatten, zeigten während der weiteren Behandlungszeit nie wieder eine positive Reaktion.

3. Eine Reihe von Patienten reagierte bei der ersten Untersuchung

stark positiv. Diese Reaktion war am Ende der Behandlung schwach positiv oder nur noch angedeutet. Dabei versteht Redner unter einer stark positiven Reaktion eine solche, bei der die verhältnismäßig geringe Menge von 0,25 Leberextrakt (von der Verdünnung 1:4) mit 0,1 Serum bereits eine vollständige Hemmung der Hämolyse ergibt. Eine schwach positive Reaktion ist eine solche, bei der die verhältnismäßig große Menge von 0,75 Leberextrakt (von der Verdünnung 1:4) mit 0,1 Serum gerade noch eine Andeutung von Hemmung der Hämolyse erkennen läßt.

4. Endlich reagierte eine Gruppe von Patienten vor der Behandlung stark positiv und zeigte auch nach Beendigung der Behandlung eine sark positive Reaktion.

Beim Überblicken des ganzen Materials war der Eindruck unverkennbar, daß die spezifische Behandlung einen Einfluß auf den Ausfall der Wassermannschen Reaktion auszuüben scheine. Die Zahl der untersuchten Fälle erscheint aber zu gering, als daß man hierüber etwas Sicheres aussagen und etwas Gesetzmäßiges herleiten könne.

Bezüglich der jüngst von Blumenthal und Wile herausgegebenen Arbeit, in der das Vorkommen von komplementbindenden Stoffen im Urin Syphilitischer konstatiert wird, bemerkt Redner, daß auch schon längst in Frankfurt an diese Möglichkeit gedacht und diesbezügliche Untersuchungen angestellt waren. Dieselben hatten aber ein negatives Ergebnis. Zwar erhält man bei Verwendung von Urin Hemmung der Hämolyse, dieselbe tritt aber auch bei alleiniger Verwendung von Urin ohne Zusatz von Extrakt ein, wie man sich an den Kontrollen leicht überzeugen kann. Überhaupt scheint die Verwendung von Urin zur Komplementbindung nicht sehr ratsam, da man nach Blumenthal und Wile große Mengen von Urin (1,0—0,5) braucht, und solche Urinmengen gewöhnlich bei der Hämolyse interferieren, sei es wegen der molekularen Konzentration des Urins, sei es wegen seiner Reaktion. Viele Urine reagieren sauer und geben in der Menge von 1,0 Hämolyse mit Braunfärbung, was für die Säurewirkung charakteristisch ist. Man müßte bei Verwendung von Urinen dieselben wohl am besten neutralisieren und prüfen, ob sie hypertonisch oder hypotonisch sind, was praktisch zu umständlich wäre. Eine Übereinstimmung der Urine mit der komplementbindenden Kraft des Serums konnte hier nicht konstatiert werden. Die Gewinnung des Blutes ist so einfach, die zur Wassermannschen Reaktion nötige Menge so gering, daß man wohl kaum auf diesen absolut unschädlichen und gefahrlosen Eingriff verzichten wird, um dafür eine jedenfalls nicht so einwandsfreie und sichere Methode in Kauf zu nehmen.

Herr **Blumenthal**-Berlin. Ich möchte zuerst kurz auf einige die Technik betreffende Dinge eingehen. Nach meinen Erfahrungen sind die alkoholischen Extrakte aus normalen Organen ebenso wirksam, wie die aus syphilitischen Lebern gewonnenen. Dagegen habe ich mit den verschiedensten Lezithinpräparaten keine zuverlässigen Resultate erhalten, ebenso sind die Ausflockungsmethoden unzuverlässig. Unsere Resultate variieren

dadurch von den Bruckschen, daß wir gerade bei den spätsyphilitischen die meisten positiven Resultate gefunden haben, nämlich 92 Proz., bei sekundärer Lues hatten wir nur 90 Proz. positiver Resultate. Im ganzen 87 Proz. bei manifester und 44 Proz. bei latenter Syphilis. Im ganzen bei Syphilitikern 76 Proz. positive Resultate. In einem Falle war die Reaktion 3½ Wochen nach der Infektion schwach positiv, in einem Falle 5 Wochen nach der Infektion stark positiv.

Wie steht es nun mit der Zuverlässigkeit der Reaktion. Von 96 Kontrollfällen reagierten 94 —, 2 positiv. Es ist natürlich sehr schwer, in diesen Fällen Syphilis mit Sicherheit auszuschließen. Im ersten Falle handelt es sich um eine Framboesie (Spirochätenerkrankung), im zweiten um eine Psoriasis vulgaris. Zwei Fälle, die klinisch nicht klar sind, und wo bei längerer klinischer Beobachtung eine Lues nicht absolut sichergestellt werden konnte, reagierten positiv. Hier handelt es sich um starke Reaktionen (komplette oder fast komplette Hemmung). Bei schwachen Reaktionen wird es sehr schwer, den Ausfall der Reaktion sicher zu beurteilen, und nach meinen Erfahrungen tut man gut, die Grenzen der negativen Reaktion ziemlich weit zu ziehen, und wenn bei wiederholten Versuchen die Reaktion zweifelhaft bleibt, sie lieber als negativ anzusehen. In neuester Zeit liegen nun auch noch die Versuche von Much vor, daß bei Scharlach die Reaktion fast stets positiv ist. Aber selbst, wenn man die Fehlschläge bei Scharlach in Betracht zieht, und anzunehmen geneigt ist, daß es sich bei unsern Fällen tatsächlich um nicht syphilitische handelt, so kann man der Methode doch nicht den großen diagnostischen Wert absprechen. Es würde nur wieder zeigen, daß sich der Arzt niemals blindlings auf eine diagnostische Methode verlassen darf, sondern daß es alles nur Hilfsmittel sind, die er diagnostisch verwerten muß, und von denen jedes einzelne mehr oder weniger zuverlässig ist. Bei andern menschlichen Erkrankungen konnte regelmäßig bisher die Reaktion nicht gefunden werden, ich fand sie einmal positiv bei Framboesie, Levaditi fand sie negativ bei der Schlafkrankheit. Bei experimenteller Trypanosomiasis Dourine, ist die Reaktion von Landsteiner, Müller, Pötzl positiv gefunden worden. Ich habe aber gefunden, ebenso wie Levaditi und auch Fleischmann, daß fast sämtliche Normalkaninchen in ihrem Blute komplementbindende Stoffe haben. Bindende Schlüsse wird man daher nicht ziehen können.

Aus meinen Zahlen geht ohne weiteres hervor, daß wir in einem hohen Prozentsatz aller manifest Syphilitischen die Reaktion positiv fanden, dagegen war dieselbe bei den latent Syphilitischen nur in ungefähr der Hälfte der Fälle positiv. Gewiß dürften sich namentlich unter den spät latenten gutbehandelten Fällen viele Geheilte befinden, doch kann dies nicht der einzige Grund sein, für den negativen Ausfall der latent Syphilitischen; denn wir haben in einer Reihe nach den klinischen Erfahrungen ungenügend behandelter Syphilitischer die Reaktion negativ gefunden; ferner haben wir gesehen, daß trotz negativer Reaktion im Latenzstadium später Rezidive auftraten, und schließlich haben wir auch gefunden, daß im Beginn eines Rezidives die Reaktion negativ sein kann; in diesem Falle

war sie demnach auch negativ im Latenzstadium, ferner sahen wir auch die negative Reaktion später wieder positiv werden.

Wie haben wir uns also das Auftreten der Reaktion zu erklären? Ich glaube, daß die Reaktion anzeigt, daß irgendwo im Organismus sich ein florider syphilitischer Herd befindet, von dem aus derartige Stoffe ins Blut übergehen, oder daß ein derartiger Herd vor nicht allzu langer Zeit bestanden hat. Dagegen dürfte die Reaktion keinen Aufschluß darüber geben, ob sich noch im Körper irgendwo abgekapselte Spirochätenherde befinden, von denen aus natürlich jederzeit ein Rezidiv ausgehen kann. Daraus würde folgen, daß zwar derjenige Syphilitiker, der eine negative Reaktion hat, wesentlich günstiger gestellt ist, als der mit positiver Reaktion, daß aber auch durch die negative Reaktion durchaus keine Garantie geleistet werden kann für das weitere Ausbleiben der Rezidive.

Einen Einfluß der Behandlung konnte ich besonders in einem Falle aus der Privatpraxis des Herrn Prof. H o f f m a n n feststellen. Es handelte sich um einen Patienten mit Spätrezidiven, der viel mit Quecksilber ohne Erfolg behandelt war, stark reagierte und der durch 5 Kalomelinjektionen geheilt wurde; auch die serodiagnostische Reaktion war negativ geworden. Später wurde dieselbe wieder positiv.

Herr **Fritz Lesser**-Berlin: Ich möchte zunächst Stellung nehmen zu der Frage, ob die positive Serumreaktion bloß eine syphilitische Anamnese anzeigt, bloß besagt, daß der Patient mal syphilitisch infiziert worden ist, oder vielmehr, daß bei positiver Wassermannscher Reaktion die Syphilis noch besteht, das syphilitische Virus noch aktiv ist. Für die Entscheidung dieser Frage im letzteren Sinne hat schon N e i s s e r gewichtige Stützen beigebracht durch den Nachweis, daß der Antikörpergehalt mit der Quantität und Tätigkeit des syphilitischen Virus parallel geht. Jeder Befund, welcher zur Klärung dieser Kardinalfrage und zur richtigen Bewertung der Wassermannschen Reaktion beiträgt, ist von größter Bedeutung. Selbst die eingehendste klinische Untersuchung läßt bei der Frage, ob eine Syphilis ausgeheilt ist oder nur latent verläuft, im Stich. Ich selbst habe mich gerade mit der Syphilis der inneren Organe lange Zeit eingehend beschäftigt und es mehrere Jahre durchgeführt, täglich die im städtischen Krankenhaus Moabit zur Sektion kommenden Fälle auf syphilitische Prozesse (makroskopisch, und wo nötig, auch mikroskopisch) genau zu untersuchen, wobei ich mit dem Kliniker Hand in Hand arbeitete. Das Resultat dieser Untersuchungen war für mich selbst äußerst überraschend; es zeigte sich nämlich, daß etwa bei der Hälfte der syphilitisch Infizierten in der Spätperiode an den inneren Organen syphilitische Prozesse auftreten, die klinisch vollkommen latent verlaufen, weil keinerlei objektive Symptome noch subjektive Beschwerden ihre Anwesenheit verraten. Beispielsweise wurden sämtliche Fälle von Lebergummata (es sind deren 30) in vivo nicht diagnostiziert; nur wenn die syphilitischen Prozesse im Zentralnervensystem lokalisiert waren, wo sie klinisch Ausfallserscheinungen machten, wurden sie in vivo erkannt. Ich habe bei allen zur Sektion gekommenen Erwachsenen in 9,8 Proz. syphilitische Spätprozesse oder Re-

siduen derselben gefunden. Nehmen wir auf Grund der statistischen Erhebungen von Blaschko an, daß 20 Proz. der männlichen Bevölkerung Berlins syphilitisch infiziert ist, so würden 49 Proz. aller Syphilitiker an Spätprozessen erkranken, die klinisch latent verlaufen. Die Serumuntersuchungen bei Spätsyphilitikern ohne klinische Erscheinungen hat nun nach meinen Untersuchungen in 46 Proz. eine positive Reaktion ergeben, nach Blaschko und Fleischmann in 57 Proz. bzw. 52 Proz. Diese fast übereinstimmenden Zahlen sind ein weiterer Beweis, daß die positive Serumreaktion auf eine noch bestehende Syphilis schließen läßt.

Damit sind auch für die Behandlung der Syphilis bestimmte Fingerzeige gegeben, d. h. wir sind bei positiver Reaktion verpflichtet, auch antisyphilitisch zu behandeln. Es ist ja richtig, daß die positive Reaktion nichts über die Schwere, Ausdehnung und Lokalisation der Erkrankung aussagt und es kann sich sehr oft um einen ganz minimalen Prozeß an einer für die Funktionen des Organismus nicht in Betracht kommenden Stelle handeln. Indessen über jedem Syphilitiker mit positiver Serumreaktion schwebt als Damoklesschwert die Tabes und die Paralyse, jene schweren Erkrankungen des Nervensystems, bei denen, wenn sie erst einmal klinisch in Erscheinung treten, die spezifische Behandlung zu spät kommt. Auch bestimmte Formen des Aortenaneurysmas, der Aorteninsuffizienz, der Lebercirrhose, der Schrumpfniere etc. gehören hierher. Nachdem erwiesen ist, daß in den meisten Fällen von Tabes, und, wie ich aus eigenen Untersuchungen berichten kann, in sämtlichen Fällen von Paralyse (ich habe deren 32 untersucht) die Serumreaktion positiv ist, so müssen wir bei positiver Reaktion immer mit der Gefahr des Eintritts der erwähnten schweren Affektionen, für welche ich die Bezeichnung als quartärsyphilitische Formen vorgeschlagen habe, rechnen. Ihr Eintritt muß auf alle Fälle verhütet werden, denn $^1/_3$ aller Syphilitiker geht nach den Untersuchungen von Blaschko an denselben zugrunde. Hinzu kommt der wunderbare Einfluß, den das Quecksilber und auch das Jodkalium auf die Umwandlung der Reaktion hat, und ich möchte es gleich vorweg sagen, daß es mir in allen Fällen ausnahmslos gelungen ist, wofern die spezifische Behandlung energisch durchgeführt werden konnte, selbst stark positiv reagierende Seren durch eine energische, oft länger als bisher üblich fortgesetzte spezifische Behandlung negativ zu gestalten, und es bietet die Serumreaktion somit einen weiteren großen Fortschritt in therapeutischer Beziehung für die Syphilis, als sie uns nicht nur anzeigt, wann wir im Latenzstadium behandeln müssen, sondern auch wie lange wir die Kur fortzusetzen haben. Während wir bisher auf reine Empirie angewiesen waren und die Länge einer spezifischen Kur auf eine bestimmte Menge von Einreibungen oder Einspritzungen normierten, haben wir in der Wassermannschen Reaktion einen individuell angepaßten Maßstab für unser therapeutisches Handeln. Die Beeinflussung der Serumreaktion durch Quecksilber und Jod und die negative Umwandlung sind andererseits auch eine weitere Stütze für die Anschauung, daß einer positiven Reaktion manifeste Symptome von Lues zugrunde liegen. Vorliegende Tabelle, m. H., soll Ihnen den Einfluß der Therapie in einzelnen Fällen veranschaulichen.

Vorm. Lassarsche Klinik, Berlin.

		1. Blutentnahme:	2. Blutentnahme nach:	3. Blutentnahme nach:	4. Blutentnahme nach:	1. Blutentnahme nach:	
1	Sekundärsymptome	+++	18. Inj. Subl. —				
2	„	+++	15. Inj. Subl. 15. Inunkt. —				
3	„	+++	32. Inunkt. +				
4	„	+++	30. Inunkt. —				
5	„	+++	26. Inunkt. +				
6	frühlatent	+++	30. Inunkt. +				
7	Sekundärsymptome	+++	25. Inunkt. +++	50. Inunkt. —			
8	„	+++	27. Inj. Subl. +	37. Inj. Subl. —			
9	„	+++	28. Inj. Subl. ++	17. Inunkt. —			
10	„	+++	14. Inunkt. +++	36. Inunkt. —			
11	„	+++	21. Inj. Subl. +	30. Inunkt. —			
12	frühlatent	+++	20. Inunkt. +	30. Inunkt. —			
13	Tertiärsymptome	+++	15. Inunkt. 50 gr J K ++	50 gr J K ++	15. Inj. Subl. +	n. 4 Woch. ++	Behandlung zu früh abgebrochen
14	Sekundärsymptome	+++	30. Inunkt. +	n. 4 Wochen ++			
15	„	+++	30. Inunkt. +	n. 4 Wochen ++			
16	frühlatent	+++	12. Inj. Hg salicyl. ++	16. Inj. Subl. —	n. 10 Wochen —		
17	„	++	50 gr J K —				
18	„	++	50 gr J K —	n. 10 Wochen —			
19	Sekundärsymptome	+++	40. Inunkt. +++	15. Inj. Subl. ++	50 gr J K +	30. Inunkt. —(Alkoholist)	
20	frühlatent	+++	Hg per os +++	50 gr J K +++		(verweigert Hg-kuren)	
21	Sekundärsymptome	+++	35. Inunkt. +++	45. Inunkt. +++			
22	„	+++	12. Inj. Hg salicyl. —				
23	„	+++	n. 10 Wochen ohn. Behandl. +++				

Aus vorstehender Tabelle geht hervor, daß die zur negativen Umwandlung erforderliche Quecksilbermenge individuell verschieden groß ist und nicht der Stärke der Serumreaktion parallel geht. Ein schädlicher Einfluß der größeren als bisher üblichen Hg-Mengen wurde nie beobachtet. Ferner zeigte sich, daß auch mit Jodkalium allein eine negative Umwandlung zu erreichen ist; im Fall 18 war die Reaktion nach 10 Wochen noch negativ geblieben. In etwa der Hälfte der Fälle trat übrigens die negative Umwandlung nach der bisher üblichen Kur (30 Einreibungen oder 12 Hg-salyzilinjekt. oder 30 $HgCl_2$-Injekt. à 0,01) ein. Die antisyphilitische Kur muß so lange fortgesetzt werden, bis die komplette Lösung der Hammelblutkörperchen p r o m p t erfolgt und nicht der leiseste Schleier zurückbleibt. Auch auf das Wort prompt möchte ich besonderen Nachdruck legen. Es gibt Fälle, wo die Lösung der Hammelblutkörperchen sehr träge von statten geht und erst später als bei der sog. leeren Kontrolle (d. h. der Kontrolle ohne Serum) beendigt ist. Ist dies der Fall, so behandle ich, wenn es der Zustand des Patienten gestattet, noch weiter, weil ich mich überzeugt habe, daß derartige, träge zur Hämolyse führende Sera nicht lange negativ bleiben.

Nun hat Kollege C i t r o n meine Angaben, daß durch eine länger als üblich fortgesetzte Therapie die Reaktion negativ gemacht werden könne, für nicht genügend bewiesen erachtet und die Möglichkeit hervorgehoben, daß, wenn man z. B. nach 30 Einreibungen noch keine negative Reaktion hat, der Grund dafür der ist, daß die Antikörper noch nicht ausgeschieden sind, obwohl durch die Kur die antigene Substanz bereits ausgeschaltet ist; wenn man dann, ohne weiter zu behandeln, nach vierwöchentlicher Pause die Reaktion nochmals anstellt, so könnte dieselbe negativ ausfallen. Dieser Einwand C i t r o n s, der a priori durchaus verständlich ist, hat sich in praxi als irrtümlich erwiesen. Ich habe bei einer Anzahl Patienten, die nach Beendigung der üblichen Kur nur noch eine schwach positive Reaktion gaben, (s. Tabelle Fall 13, 14, 15) die Behandlung abgebrochen und deren Blut nach vierwöchentlicher Pause wieder untersucht und siehe da, die schwach positive Reaktion war jetzt wieder stärker positiv geworden.

Ich möchte nun dem Einwand begegnen, daß das Quecksilber und Jod a n s i c h die Hämolyse der Hammelblutkörper (i. e. negative Reaktion) herbeiführt, ohne wirklich die antigene Substanz zu beeinflussen. Ich habe in vitro zu positiv reagierendem Serum Sublimatlösung und auch Jodkali in verschiedenen Konzentrationen zugesetzt und dann mit den so vorbehandelten Seren die Wassermannsche Reaktion ausgeführt, dieselbe blieb positiv. Dieser Kontrollversuch ist nun etwas plump, da ja die Bindung des Quecksilbers und Jods im Organismus dabei nicht berücksichtigt ist; ich habe daher noch einen anderen Kontrollweg eingeschlagen. Ich habe einige positiv reagierende Sera genau austitriert und festgestellt, eine wie geringe Menge von Serum noch eine positive Wassermannsche Reaktion gibt, und habe dann zu den geringsten noch positiv reagierenden Serummengen Quecksilberserum (d. h. negativ reagierendes Serum von mit Quecksilber vorbehandelten Patienten), zugefügt und wiederum ermittelt, ob der Titer des positiv reagierenden Serums durch Zusatz von solchem Queck-

silberserum und auch Jodkaliserum beeinflußt würde; dies war niemals der Fall. Das Quecksilber und Jod an sich ist daher für die Umwandlung der Reaktion nicht verantwortlich zu machen.

Als besonders störend hat sich für die negative Umwandlung der Reaktion reichlicher Alkoholgenuß während der Kur ergeben; gerade bei den weiblichen Mitgliedern der Gastwirtskasse, die als Kellnerinnen in den Berliner Animierkneipen große Mengen Alkohol zu sich zu nehmen gezwungen sind, war es oft sehr schwer, eine negative Reaktion zu erzielen (s. Tabelle Fall 19).

Auch für die möglichst frühzeitige Einleitung der Kur bei frisch Infizierten ist die Serumuntersuchung wertvoll und oft dem Spirochätennachweis überlegen. Schon Neisser, Bruck und Stern berichteten, daß die Wassermannsche Reaktion vor Auftritt eines deutlichen Primäraffektes positiv sein kann. Geradezu als Unikum möchte ich folgenden Fall erwähnen. Ich bekam von Herrn Kollegen Hermann Isaac 10 Blutproben zugesandt zur Anstellung der Wassermannschen Reaktion und habe darunter eine positive Reaktion bei einem 18jährigen jungen Manne erhalten, der zum ersten Mal eine Gonorrhoe hatte und zuverlässig angab, nie syphilitisch infiziert gewesen zu sein; acht Tage nach der positiv befundenen Blutentnahme untersuchte ich den Patienten genau und konnte in der Tat nichts von Lues feststellen; ich machte deshalb eine zweite Blutentnahme und die Reaktion fiel diesmal negativ aus. Als ich nach weiteren 8 Tagen dem Patienten von dem negativen Resultat Mitteilung machte und ihn quasi um Entschuldigung bat wegen meines Irrtums, erklärte er mir, daß er seit 5 Tagen eine wunde Stelle am Penis hätte, und siehe da, ich entdeckte eine Erosion mit leichter Verhärtung und positivem Spirochätenbefund. Ich machte dann noch in achttägigen Zwischenräumen wiederholt Blutuntersuchungen von dem Betreffenden und erst nach weiteren 3 Wochen fing die Reaktion wieder an, positiv zu werden. Hier war also die Serumreaktion schon 8 Tage nach dem Koitus, wo noch keinerlei Erosion des Penis bestand, positiv.

Die Serumreaktion ist für die Behandlung der Syphilis noch insofern von Bedeutung, als wir uns unter ihrer Kontrolle ein Urteil bilden können, ob die mit chronisch intermittierenden Kuren, wie sie bisher gehandhabt wurden, Behandelten besser fahren als die schlecht vorbehandelten Syphilitiker. Ich habe daraufhin eine Statistik aufgestellt und von den Spätlatenten ohne Erscheinungen die schlecht und wirklich gut vorbehandelten Fälle ausgesondert. Alle mittelmäßig behandelten Fälle habe ich fortgelassen, um nur die Extreme gegenüberzustellen. Unter „schlecht behandelt" verstehe ich höchstens eine Kur, unter „gut behandelt" mindestens 4 gute Kuren. Hiernach kommen 54 Fälle in Betracht, 37 gut behandelte und davon 10 mit positiver und 27 (= 73 Proz.) negativer Wassermannscher Reaktion. Schlecht behandelt 17, davon 6 mit positiver und 11 (= 65 Proz.) negativer Reaktion. Ein in die Augen springender Unterschied zugunsten der chronisch-intermittierenden Behandlung, wie sie bisher geübt wurde, scheint mir hieraus nicht hervorzugehen. Die Zahlen sind aber zu gering, um sichere Schlüsse daraus ziehen zu können.

Wenn ich mir nun die Frage vorlege, habe ich durch die negative Umwandlung hinsichtlich der Ausheilung der Syphilis etwas erreicht, oder für den Eintritt späterer Rezidive oder für eine erfolgreiche Abortivkur durch eine einmalige gründliche Kur unter Kontrolle der Serumprüfung? so möchte ich alle diese Fragen für noch nicht spruchreif erklären. Hier heißt es abwarten und weiter abwarten. Soviel aber können wir schon heute sagen, daß Leute mit negativer Reaktion besser gestellt sind als die positiv Reagierenden, denn wir haben bei negativer Reaktion nicht den Eintritt einer Tabes nnd Paralyse zu befürchten, und da hat meines Erachtens Kollege Citron ein ausgezeichnetes Wort geprägt, indem er sagte: nicht intermittierende Behandlung, sondern zunächst mal intermittierende Blutuntersuchungen und davon Abhängigkeit der Therapie.

Die Serumreaktion ist endlich für die Behandlung der Syphilis noch insofern von Bedeutung, als sie bei der Prüfung von neuen Heilmitteln für die Syphilis, sowie bei der Anpreisung neuer Quecksilber- und Jodpräparate von seiten der chemischen Fabriken einen wissenschaftlichen Prüfstein abgibt, und somit den oft gewissenlosen Gutachten von seiten hierfür bezahlter Ärzte eine Schranke setzt. Die Wassermannsche Reaktion wird auch im Kampfe gegen das Kurpfuschertum eine wirksame Waffe für uns Ärzte sein.

Herr **Blaschko**-Berlin. Ich habe schon vor einiger Zeit in der Berliner Medizinischen Gesellschaft die Erfahrungen, die ich in gemeinsamer Arbeit mit Herrn Dr. Citron über die Wassermannsche Reaktion gemacht habe, in einem Vortrage auseinandergesetzt und damals schon vorwiegend die praktische Seite der Frage betont. Auch in meinen heutigen Ausführungen beabsichtige ich mich ausschließlich auf das Praktische zu beschränken und das Theoretische nur so weit zu streifen, als es zur Beurteilung der jeweiligen praktischen Fragen unumgänglich notwendig ist.

Eine kurze Bemerkung im voraus! Wenn ich auch der Meinung bin, daß wir uns bei der praktischen Verwertung der Serodiagnostik die größte Reserve auferlegen müssen, so will ich doch gleich hier schon betonen, daß auch nach meinen Erfahrungen die Wassermannsche Reaktion nicht nur zweifellos für Syphilis charakteristisch ist, sondern daß sie auch anzugeben scheint, daß in dem Körper des Untersuchten zurzeit noch aktives Virus sich befindet. Dafür spricht nicht nur die Tatsache, daß in späteren Jahren die Reaktion doch häufiger negativ wird, sondern ganz besonders die auch von mir beobachtete Erscheinung, daß es in nicht wenigen Fällen gelingt, durch die Behandlung die positive Reaktion in eine negative umzugestalten.

In der Praxis kann die Serodiagnostik meines Erachtens zur Entscheidung dreier Fragen angewendet werden.

1. für die Frage, ob in einem gegebenen Falle überhaupt Syphilis vorliegt;

2. für die Frage, ob in einem Falle eine Behandlung notwendig ist, und

3. für die Frage, wie die Prognose im Einzelfalle zu beurteilen ist.

Ich gedenke nun, diese drei Fragen hier nicht ausführlich abzuhandeln, sondern nur gewisse für die Praxis wichtige Fälle herauszugreifen. Sie werden sehen, daß auch da schon für uns oft recht schwierige und verwickelte Situationen entstehen.

1. Die Frage, ob bei einem Patienten überhaupt Syphilis vorliegt, wird ja schon im Stadium des Primäraffekts sehr häufig der Entscheidung durch die Serodiagnostik unterworfen werden, doch will ich auf diese Frage heute nicht eingehen. Aber ein sehr oft vorkommender Fall ist der, daß nach Abheilen eines suspekten Ulkus, in welchem aber Spirochäten nicht gefunden wurden, trotz Ausbleibens von Erscheinungen konstitutioneller Syphilis sich positive Reaktion zeigt. Derartige Fälle habe ich mehrfach gesehen, Fälle, in denen sogar bei monatelanger Beobachtung auch nicht die geringsten Zeichen von Syphilis aufgetreten sind und wo doch eine positive Reaktion vorlag. In solchen Fällen haben wir früher stets Bedenken getragen, die Diagnose Syphilis zu stellen. Heute scheint mir das Gegenteil berechtigt, und ich habe infolgedessen auch stets die Behandlung eingeleitet, aber ich muß gestehen, daß ich in all diesen Fällen doch eine gewisse unbehagliche Empfindung hatte, wenn ich dem Patienten sagte: Sie haben Syphilis und Sie müssen behandelt werden. Da die Wassermannsche Reaktion doch, wie wir jetzt wissen, keine streng spezifische ist, so liegt eigentlich kein direktes Zeichen von syphilitischer Erkrankung, sondern nur eine sie oft begleitende, ihrem Wesen nach unbekannte Blutreaktion vor. Daraufhin einen Patienten mit der Diagnose „Syphilis" zu belasten, ist natürlich gerechtfertigt nur, wenn wir in die Zuverlässigkeit der Wassermannschen Reaktion für die Diagnose Syphilis absolutes Vertrauen setzen.

Nun, da die Protozoenkrankheiten bei uns sehr selten, die Scarlatina, bei der die Reaktion auch vorkommen soll (?), eine Erkrankung der Kinderjahre ist, so kann man sich für die Praxis auf die Reaktion wohl unbedingt verlassen, vorausgesetzt, daß sie deutlich ausgesprochen ist. Die Fälle von schwach positiver Reaktion (also die nach der Citronschen Skala[1]) mit einem † bezeichneten) würde ich in zweifelhaften Fällen nicht mit Sicherheit für eine Diagnose verwerten. Hier spielen soviel subjektive Beobachtungsmomente mit, das Urteil der einzelnen Untersucher schwankt und differiert bei diesen nicht ganz klar ausgesprochenen Fällen so sehr, daß ich für diagnostische Zwecke nur die ganz deutlich ausgesprochene Reaktion als sicheres Zeichen einer syphilitischen Erkrankung ansehen möchte.

Aber noch in einem andern Fall werden wir die Reaktion für die Frage: Hat ein Patient überhaupt Syphilis? verwerten dürfen; das sind die Fälle, in denen Patienten mit irgendwelchen verdächtigen Symptomen oder auch ganz ohne Krankheitssymptome zu uns kommen, uns berichten, daß sie früher einmal eine Erkrankung gehabt haben, bei der seinerzeit der behan-

[1]) J. Citron, Klinische Bakteriologie, Protozoologie und Immunodiagnostik in Brugsch und Schittenhelm, Lehrbuch klinischer Untersuchungsmethoden. Berlin 1908.

delnde Arzt den Verdacht auf Syphilis gehabt und vielleicht eine sog. Vorsichtskur gemacht habe. Seitdem sind Jahre vergangen, der Patient ist ganz gesund, er ist verheiratet oder will heiraten, oder es ist bloß ein Syphiliophobe oder Hypochonder, wie wir das ja so häufig sehen, der schon durch die Möglichkeit, daß er einmal Syphilis gehabt haben könnte, durch den einmal geäußerten Verdacht seines früheren Arztes sich in dem Zustande dauernder oder zeitweiliger Gemütsdepression befindet, von einem Arzt zum andern läuft, um sich untersuchen und trösten zu lassen. Solche Patienten kommen nun — und das ist gerade jetzt infolge der allgemeiner werdenden Kenntnis von der Serodiagnostik von Tag zu Tag häufiger — zu uns mit der Bitte, wir sollen entscheiden, ob denn die damalige Krankheit wirklich Syphilis gewesen sei.

Nun, meine Herren, auch hier wieder entsteht die Frage: werden wir die Diagnose Lues nur bei ganz deutlich ausgesprochener Reaktion stellen dürfen? Daß, wenn die Reaktion negativ ist, wir Lues nicht ausschließen können, wissen wir ja alle; und doch sind wir in der Praxis sehr leicht geneigt, dann Lues auszuschließen. Daß man dabei leicht irrt, beweist folgender Fall meiner Beobachtung:

Mir wurde vor einiger Zeit behufs Vornahme der Serodiagnostik von einem auswärtigen Kollegen ein Herr zugeschickt, der vor einigen Jahren einmal eine kleine Ulzeration gehabt hatte. Es war damals zweifelhaft gewesen, ob es sich um Lues handelte. Allgemeinerscheinungen von Lues waren jedenfalls damals nicht und sind auch später niemals aufgetreten. Seit zwei Jahren ist er verheiratet, seine Frau ist vor kurzem nach elfmonatlicher Gravidität von einem Anencephalus entbunden worden. Die Untersuchung des Fötus ergab keinerlei Zeichen von Lues außer kleinen Herden von unentwickeltem Parenchym, wie sie bei hereditärer Syphilis hie und da vorkommen. Der Blutbefund bei dem Patienten war völlig negativ, so daß ich schon glaubte, dem Patienten beruhigende Versicherungen geben zu können. Doch wurden inzwischen in den Lungenknötchen des Fötus zweifellose Spirochäten gefunden.

Die positive Reaktion freilich, die immer beweisend ist, kann uns in anderen Fällen überaus wertvolle Aufschlüsse geben. Lassen Sie mich als Prototyp dieser Fälle den nachfolgenden anführen:

Eine junge Frau erkrankte vor einiger Zeit, nachdem starke Kephalaee voraufgegangen war, an einer frischen Roseola: Anamnese und Untersuchung ergab, daß die Infektion extragenital und zwar durch einen Kuß erfolgt und ein Primäraffekt an der Oberlippe vorausgegangen war. Die Ansteckung konnte — da eine solche durch den Gatten aus verschiedenen Gründen ausgeschlossen war — nur durch einen nahen Verwandten erfolgt sein. Dieser hatte vor 6 Jahren ein suspektes Ulkus gehabt, war damals von einem bekannten Spezialisten 6 Monate sorgfältig beobachtet worden, hatte aber keinerlei Zeichen einer Allgemeinerkrankung gezeigt und auch später an sich selbst — betreffender ist Mediziner — trotz genauester Beobachtung nie Zeichen von Lues wahrgenommen. Bei der Untersuchung ergab sich nichts Suspektes bis auf eine unbedeutende Leukoplakie am Zungenrande. Die Wassermannsche Reaktion jedoch war stark positiv!

2. Und nun gleich zur zweiten Frage der Behandlung: Kann uns die Serodiagnose Fingerzeige für die Behandlung geben? Da möchte ich zunächst ganz allgemein die Frage beantworten, ob denn überhaupt die positive Reaktion den Anlaß zur Behandlung geben soll, insbesondere dann, wenn ein Patient ohne irgendwelche Krankheitssymptome eine deutliche positive Reaktion zeigt. Hier sind nun die einzelnen Krankheitsstadien zu unterscheiden:

a) Zunächst entsteht die Frage: sollen wir bei positiver Reaktion schon vor dem Auftreten von Allgemeinerscheinungen eine Kur einleiten? Gewiß wird uns heute durch die Spirochäten und die Serumreaktion oft viel früher eine zweifellose Diagnose ermöglicht als ehemals. Und es fragt sich nur, ob man nicht trotzdem bis zum Ausbruch der Allgemeinerscheinungen warten soll. Schließlich hat es auch früher schon zahlreiche Fälle gegeben, wo der erfahrene Kliniker lange vor Ausbruch der Allgemeinsymptome auch nicht den geringsten Zweifel daran hatte, daß Lues vorliegt. Die Meinungen über den Wert der frühzeitigen Behandlung gingen aber auch damals weit auseinander. Wenn nun heute einige Autoren ohne Berücksichtigung oder ohne Kenntnis all der früheren Kontroversen über größere Erfolge berichten, so kann man diesen Berichten doch keine große Bedeutung zumessen. Wie man niemand vor seinem Ende glücklich preisen kann, so kann man über den Verlauf einer Lues eigentlich auch nicht vor dem Tode, sicher aber nicht vor Ablauf von 10—15 Jahren urteilen. Ich finde nichts darin, wenn jemand große Serien von Patienten früh behandelt; aber wir müssen uns klar darüber sein, daß es sich hierbei um Versuche handelt, deren Erfolge wir erst nach längerer Zeit beurteilen können. Wir müssen uns doch offen sagen: Wir müssen alle unsere Erfahrungen jetzt noch einmal revidieren und unsere Beobachtungen an der Hand der neuen Erkenntnisse und mit Zuhilfenahme der neuen Untersuchungsmethoden gewissermaßen von neuem anstellen. Bis wir da aber zu abschließenden Urteilen gelangen, werden sicher noch Jahre vergehen.

b) Hat der Patient soeben eine ausgiebige Quecksilberkur beendet und ist, wie das häufig genug vorkommt, die Reaktion in unverminderter Stärke positiv geblieben, so können wir ja in dem einen oder andern Falle versuchen, die Kur doch weiter fortzusetzen, bis wir eine negative Reaktion erzielen. Das wird man in vielen Fällen tun dürfen und können, als zwingende Regel dürfen wir ein solches Verfahren aber doch nicht aufstellen. Ich bin zwar in den letzten Jahren sehr häufig von dem Prinzip der sog. „Kuren", namentlich bei der ersten Behandlung abgegangen und habe, wie das z. B. auch Jullien tut, die Injektionen erst zweimal, dann einmal wöchentlich, dann vierzehntägig und schließlich vierwöchentlich gegeben. Dadurch erzielt man ein langsames Ausklingen der Behandlung. An die Stelle der zeitlich begrenzten Kur tritt dann eine längere Epoche einer erst intensiveren und allmählich sich abschwächenden Quecksilberwirkung. In manchen Fällen habe ich den Eindruck gewonnen, als ob ein solches Verfahren recht zweckmäßig sei; ich will aber nicht verhehlen, daß in anderen Fällen — und in gar nicht sehr seltenen — mitten

m der Behandlung Rezidive auftreten, welche eine energische Kur wieder erforderlich machen. In den meisten Fällen wird man aber, wenn die Patienten nach Abschluß der Behandlung noch positive Reaktion zeigen, von einer weiteren Behandlung absehen müssen. Oft ist der Patient von der Kur sehr angegriffen; in andern Fällen ist es schon aus psychischen Motiven richtig, den Patienten mal eine Weile von der lästigen Verpflichtung stetiger ärztlicher Besuche zu entbinden; in wieder andern Fällen streikt der Patient selbst; er will jetzt nicht mehr.

c) Wie soll man sich nun der großen Masse der Fälle gegenüber verhalten, die ihre erste Kur oder mehrere Kuren hinter sich haben. Es ist hier vorgeschlagen worden, den Patienten in bestimmten Intervallen zu untersuchen und bei positiver Reaktion eine erneute Behandlung vorzunehmen; also an die Stelle der chronisch intermittierenden Behandlung die chronisch intermittierende Untersuchung zu setzen, oder vielmehr: die chronisch intermittierende Behandlung durch eine chronisch intermittierende Untersuchung zu motivieren. Nun ist freilich die Ausdehnung dieser Intervalle eine ganz willkürliche, diese Intervalle werden ganz willkürlich im ersten Jahre kürzer und im zweiten und dritten Jahre länger angesetzt. Wir wissen, daß in einer großen Zahl der Fälle das Krankheitsgift seine Hauptaktivität gar nicht im ersten, sondern in späteren Jahren entfaltet, und es ist ein durch nichts gerechtfertigter Schematismus, wenn wir irgend ein beliebiges Intervall für die Untersuchung und die dadurch motivierte Behandlung festsetzen. Und trotzdem werden wir jetzt eine größere Zahl von Fällen so behandeln müssen. Man hat dieses Zugeständnis von meiner Seite für einen Wandel meiner Anschauungen gegenüber der chronisch intermittierenden Behandlung erklärt, aber ich habe dieses Zugeständnis ausdrücklich nicht etwa damit begründet, daß ich nun dieses Vorgehen für völlig rationell und sachgemäß halte, sondern für einen Versuch, um zu entscheiden, ob wir auf diese Weise günstigere Behandlungsresultate erzielen als bei der rein symptomatischen Behandlung. Für die bisherige — ohne vorangegangene Serodiagnostik erfolgte — chronisch intermittierende Behandlung habe ich eine solche Superiorität niemals beobachtet und kann eine solche auch heute — auf Grund der Ergebnisse der Serodiagnostik — noch nicht zugeben.

Wie groß sollen nun die Intervalle sein? Man kann meines Erachtens wenigstens einen Mindest-Maßstab dafür festsetzen. Wenn bei einem Patienten, welcher keinerlei Krankheitserscheinungen hat, im Urin noch Quecksilbermengen abgeschieden werden, so würde ich trotz vorhandener positiver Reaktion und trotzdem ein Intervall von — sagen wir — zwei bis drei Monaten verstrichen ist, eine neue Kur für nicht angebracht erachten.

d) Wie sollen wir es nun im weiteren Verlauf der Krankheit halten? Wir wissen ja alle, daß allmählich das Heft unsern Händen entgleitet und die Vornahme einer Kur eigentlich davon abhängt, wann es dem Patienten beliebt, zum Arzt zu kommen. Der Patient hat also auch jetzt bei der Serodiagnostik die Entscheidung, wann etwa spätere Kuern zu machen sind, und das trifft auch noch nach langen Jahren zu. Nur kann man ganz mit

Recht die Frage aufwerfen: Soll man nun in solchen Fällen jedesmal, wenn die Reaktion positiv ist, eine Behandlung einleiten? In dieser Allgemeinheit gewiß nicht. Der ängstliche Patient wird noch nach Jahren sehr häufig, ein anderer seltener oder gar nicht zum Arzt gehen. Der ängstliche wird dann also sehr viel häufiger behandelt werden und, wenn das Unglück will, daß die Reaktion durch die Kur sich nicht verändert, so erzielen wir durch die Kur keinen andern sichtbaren Effekt als den, daß wir den Patienten nur noch ängstlicher gemacht haben. Ob wir eine Behandlung einleiten, können wir nicht bloß von der positiven Reaktion abhängig machen, sondern wir müssen den ganzen bisherigen Verlauf des Falles, die Zahl der bisher gemachten Kuren, den momentanen Allgemeinzustand des Kranken, sein psychisches Verhalten, ja oft auch rein äußerliche Umstände mit in Betracht ziehen. Auf jeden Fall haben wir die dringende Verpflichtung, jedem Patienten vor Beginn der Behandlung zu sagen, daß die Beeinflussung der Reaktion nicht in unserer Macht steht, daß, wenn wir ihm auch sonst durch die Behandlung auf alle Fälle nutzen, die Reaktion doch nicht immer durch die Behandlung geändert wird. Sagen wir das erst nach der Behandlung, dann empfindet der Kranke das als einen schwachen Trost und eine Art Ausrede. Nur wenn wir ihn von vornherein darauf aufmerksam machen, können wir verhindern, daß wir vermittelst der Serodiagnostik Hypochonder großziehen. Wird die Bedeutung der Serodiagnostik für das Publikum dadurch abgeschwächt, so schadet das nichts, sie ist und soll auch nur ein Hilfsmittel in der Hand des Arztes sein.

3. Und nun zu der Frage: Inwieweit kann die Serodiagnostik für die Prognose des Einzelfalls, insbesondere für die Frage der Heilung verwertet werden? Da müssen wir folgende Tatsachen berücksichtigen: Wir sehen im Laufe der Erkrankung kein allmähliches Absinken der Reaktion von stärkerer auf schwächere bis auf negative Reaktion, sondern oft ein Absinken und manchmal ein völliges Negativwerden der Reaktion bei jeder Behandlung, ein Wiederansteigen mit und ohne Auftreten von Rezidiven, ein Positivbleiben auch in späteren Jahren, wenn auch dort die Zahl der negativen Fälle eine etwas größere ist. Von dieser Regel gibt es wieder viele Ausnahmen: negative Reaktion bei Vorhandensein von Symptomen, negative Reaktion vor und positive nach der Behandlung, jedenfalls keinen absoluten Parallelismus der Wassermannschen Reaktion mit dem Verlauf der Krankheit, keine absolute Abhängigkeit von der Therapie, keinen Parallelismus mit der Schwere des Falles. Nach alledem ist die Wassermannsche Reaktion nur sehr bedingt für die Prognose zu verwerten.

Was verstehen wir nun überhaupt unter Prognose der Lues im einzelnen Falle? Die Prognose mit Bezug auf die Lebensdauer oder mit Bezug auf die vollkommene Heilung? Ferner: was versteht der Patient darunter? Dieser will wissen, ob er geheilt ist, resp. wann er es sein wird. Und darunter versteht er wieder, ob er nicht mehr infektiös ist, bzw. wann er nicht mehr infektiös sein wird; ob er gesunde Nachkommenschaft erzeugen wird, und ob, bzw. wann er endgiltig von Rezidiven befreit sein wird. Die Eingeweihteren unter den Patienten verlangen auch noch eine

Garantie für das Ausbleiben von Tabes und Paralyse. Man muß sich nun darüber klar sein, daß diese verschiedenen Postulate Folgen verschiedener ganz zufälliger Lokalisationen des syphilitischen Virus sind, vor allem alle untereinander absolut nicht parallel und auch nicht einmal einem im voraus zu bestimmenden Gesetz unterworfen sind. Eine gewisse Gesetzmäßigkeit zeigt sich ja darin, daß die Kontagiosität in den ersten Jahren sehr viel größer ist und daß auch die Übertragbarkeit auf die Nachkommenschaft im wesentlichen auf die ersten Jahre sich beschränkt. Aber auch diese von zahlreichen Ausnahmen durchbrochene Erscheinung wird wohl nur zum Teil durch eine allmähliche Abschwächung des Virus selbst, im wesentlichen aber wohl dadurch bedingt, daß der Krankheitsträger sich in den ersten Jahren häufiger an den zugänglichen Haut- und Schleimhautpartien lokalisiert. Ob jemand überhaupt noch einmal Spätrezidive bekommt, ob er Tabes oder Paralyse bekommt, ob er überhaupt von jedem Rezidiv verschont bleibt, das können wir nicht sagen, und wir können auch nicht sagen, wovon das abhängt.

Vollends kann nun die Serodiagnostik weder über das Bestehen, noch über die voraussichtliche Dauer der Infektiosität und Übertragung auf die Nachkommenschaft, noch über die voraussichtliche Lebensdauer etwas sagen, nichts über das endgültige Ausbleiben von Rezidiven, nichts über den voraussichtlichen Verlauf des Falles. Wir können also auf Grund der Serodiagnose einem heute noch nicht sagen: du bist geheilt. Höchstens haben wir Grund zu der Annahme, daß eine negative Reaktion für den Kranken günstiger ist als eine positive, und es wird sich ferner v i e l l e i c h t herausstellen, daß eine trotz wiederholter Behandlung durch längere Perioden andauernde positive Reaktion in prognostischer Hinsicht ungünstiger und auf der andern Seite eine andauernd negative Reaktion (besonders ohne voraufgegangene Behandlung) eine gute Prognose gestattet. Doch sind zur Entscheidung dieser Fragen jahrelange Beobachtungen notwendig. Sagt uns also die Wassermannsche Reaktion in vielen Fällen mehr als der klinische Befund, indem sie auch beim Fehlen klinischer Erscheinungen andeutet, daß überhaupt noch aktives Virus im Körper vorhanden ist, so ist andrerseits für die klinische Beurteilung des Einzelfalles der klinische Befund von größerer Bedeutung. Nehmen wir einmal den Fall, wie wir ihn oft zu sehen bekommen: es handelt sich um einen Patienten, der vor 15, 18 Jahren Syphilis gehabt hat. Er hat keinerlei Zeichen von Lues, keinerlei Zeichen einer beginnenden Tabes oder Paralyse. In solchen Fällen ist meines Erachtens die negative Reaktion relativ bedeutungslos, denn sie sagt viel weniger aus als der klinische Befund. Und selbst die positive Reaktion kann für den Patienten nichts s e h r Ungünstiges bedeuten, denn das aktive Virus kann ja an irgend einer ganz harmlosen Stelle des Körpers sitzen, es kann vielleicht noch weitere 30 Jahre im Körper sich befinden, ohne Krankheitserscheinungen zu machen und, wie ich das schon früher einmal ausgeführt habe, mit dem Syphilitiker, der an irgend einer interkurrenten Krankheit stirbt, begraben werden. Wir müssen uns sagen: Hat jemand nach 18 Jahren noch nicht die geringsten Zeichen von Tabes oder Paralyse, so ist es nach den bisherigen Erfahrungen höchst unwahrscheinlich, daß er jetzt noch irgendwelche derartige Krankheitserscheinungen

bekommt. Andrerseits hat der Patient z. B. reflektorische Pupillenstarre oder ein andres Tabessymptom, so bedeutet selbst ein andauernder Minus-Befund nichts.

Aus diesen Gründen sage ich auch allen derartigen Kranken, welche zur Blutentnahme in die Sprechstunde kommen, von vornherein, daß der klinische Befund für sie eigentlich viel maßgebender sei, als der serologische. Es hat wirklich keinen Zweck, solche Leute, die bei der klinischen Untersuchung sich anscheinend als völlig gesund erweisen, durch die einfache Mitteilung des serologischen Befundes in Schrecken zu setzen. Hat man im voraus — und ich betone gerade das „im voraus", denn nachher hat der Patient zu all unsern Versicherungen das Vertrauen verloren — den Patienten auf die bedingte Bedeutung (d. i. nicht etwa Bedeutungslosigkeit!) des serologischen Befundes aufmerksam gemacht, dann kann man ja immer noch trotz fehlender Symptome eine Behandlung einleiten.

Man hat nun auch jetzt schon die Serodiagnostik für die Beurteilung von vier verschiedenen Gruppen von Fällen empfohlen: 1. für die Lebensversicherungskandidaten, 2. für die Heiratskandidaten, 3. für die Ammen, 4. für die Prostituierten. Aber man muß bedenken, daß wir bei diesen vier Gruppen ganz verchiedene Dinge wissen wollen. Während es der Lebensversicherung nur auf die voraussichtlichen Lebenschancen ankommt, will der Heiratskandidat auch noch wissen, wie lange er infektiös ist und wie lange seine Krankheit vererben kann. Bei der Prostituierten und der Amme interessiert uns nur die Frage der Kontagiosität. Da über diese die Serodiagnose nichts aussagt, so käme sie für die beiden letztgenannten Gruppen, die Prostituierten und die Ammen gar nicht in Betracht. Höchstens könnte sie dazu dienen, bei diesen eine latente Syphilis festzustellen. Verlangt man aber, daß die Ammen auf latente Syphilis untersucht werden, so müßte man das auch von dem Säugling bzw. von dessen Eltern verlangen. Und ob man das Recht hat, allen Prostituierten zur Entscheidung der Frage, ob sie nicht einmal Syphilis gehabt haben, Blut zu entnehmen, scheint mir zum mindesten sehr fraglich. Auf der andern Seite ist der Wert selbst eines positiven Befundes ohne klinische Symptome nicht sehr groß, denn die Lues kann ja viele Jahre zurückliegen und die Prostituierte infolgedessen immun, also für die Öffentlichkeit ungefährlicher als eine bisher überhaupt noch nicht infizierte sein. Auch ob die Lebensversicherungen ein großes Interesse daran haben werden, eine latente Lues festzustellen, erscheint sehr fraglich. Zwar würde ein positiver Befund sie veranlassen müssen, eine höhere Risikoprämie und eine abgekürzte Form der Lebensversicherung zu fordern. Aber wie ich die Gepflogenheiten der Lebensversicherungen kenne, so würden sie, schon um nicht die Aufnahmebedingungen zu erschweren, sich auf solche generelle Blutentnahme von allen Versicherungskandidaten keinesfalls einlassen.

Bleiben noch die Heiratskandidaten. Bei diesen versetzt uns ein positiver Befund erst recht in eine unangenehme Lage. Wir raten zunächst von der Heirat ab, weil der Befund positiv ist und lassen eine Kur vornehmen. Aber es ist kein großer Unterschied, ob nach der Kur der Befund positiv bleibt oder negativ geworden ist. Denn die negative Reaktion

kann ja sehr wohl eine ganz vorübergehende sein, und wir haben nach der Kur zur Erteilung des Ehekonsenses eigentlich nicht mehr Recht als vorher.

Sie sehen, meine Herren, die Ausbeute für die Praxis ist zurzeit noch recht gering. Aber ich habe absichtlich mehrfach darauf hingewiesen, daß eben die noch zu kurze Beobachtungszeit schuld ist, wenn wir aus unsern bisherigen serodiagnostischen Befunden nur so vorsichtige und spärliche Schlüsse ziehen können. Ich halte es sehr wohl für möglich, daß nach mehrjährigen Erfahrungen wir doch besser in der Lage sein werden, zu beurteilen, was denn nun eigentlich die Wassermann-Reaktion für den Patienten wirklich bedeutet, wodurch die Reaktion bedingt wird und in welchem Verhältnis sie zu den einzelnen Phasen und Prozessen des Krankheitsvorganges steht.

Es bleibt nichts weiter übrig, als weitere Erfahrungen zu sammeln, bis dahin aber ist bei der Benutzung der Serodiagnostik die größte Vorsicht geboten.

Herr **Müller**-Wien. Meine Herren! Ich will nur ganz kurz über die Erfahrungen berichten, die an der Fingerschen Klinik mit der Serodiagnostik gemacht wurden. Wir verfügen über 2500 Untersuchungen, die alle mit alkoholischem Herzextrakt angestellt wurden, der dem Extrakt syphilitischer Organe an Wirkungsstärke mindestens gleichkommt. Auch wir konnten, wie Herr Sachs, mit aktivem Serum oft stärkeren Ausfall erzielen, doch können wir die Methode noch nicht empfehlen, da zu befürchten ist, daß ganz schwache Hemmungen, wie sie bei nicht syphilitischen Seren manchmal vorkommen, auf diese Weise so verstärkt werden können, daß sie bei Anwendung der üblichen Dosen die Spezifität beeinträchtigen würden. Ich erinnere hier an die von Landsteiner und mir mitgeteilte Tatsache, daß die mit kohlensäurehaltigem Wasser aus Normalserum ausgefällten Globuline in Kochsalz aufgeschwemmt manchmal Komplementbindung geben, diese Eigenschaft jedoch nach Inaktivierung verlieren können.

Bezüglich der Technik will ich bemerken, daß ich bei allen Reaktionen ausschließlich einen Tropfen Serum und zwei Tropfen alkoholischen Extrakt verwendete. Ich versuchte auch das Serum auf Filtrierpapier zu bringen und nach Trocknung in Kochsalz aufzulösen. Die Resultate mit diesen Lösungen waren nicht ungünstig, so daß man auf diese Weise vielleicht eine einfache Methode zur Versendung und Konservierung von Seren wird gewinnen können.

Ich möchte hier nochmals darauf aufmerksam machen, daß das Arbeiten in großen Reihen direkt unerläßlich ist für die Genauigkeit der Resultate. Man wird gut tun, wenigstens drei verschiedene Grade der Lösung resp. Hemmung zu unterscheiden, deren sichere Erkenntnis allerdings längerer Übung bedarf.

Wir unterschieden 1. deutliche bis komplette Hemmung, 2. Spur bis schwache Hemmung, 3. komplette Lösung. Beweisend sind nur starke Hemmungen. In diesen Fällen muß man nach unseren bisherigen Erfahrungen unter allen Umständen die Diagnose Lues stellen. Schlafkrankheit und Dourine, bei denen Landsteiner und

ich ebenso starke Hemmungen konstatieren konnten, sowie ähnliche Protozoenerkrankungen kommen in unseren Ländern nicht in Betracht.

Bezüglich der statistischen Ergebnisse verweise ich auf die seinerzeit in der Wiener klinischen Wochenschrift mitgeteilten Resultate, die sich mit den seither gewonnenen sowie mit den von anderer Seite heute mitgeteilten ziemlich decken. Ich möchte noch erwähnen, daß Landsteiner und ich unter 320 Kontrolluntersuchungen, wovon 70 schwere Phthisen und 30 Scharlachfälle sich befinden, kein einziges Mal eine so starke Hemmung erhielten, daß sie uns zur Diagnose Lues verleitet hätte.

In letzter Zeit konnten Landsteiner und ich finden, daß das Serum von Müttern, die Kinder mit rezent luetischen Erscheinungen gebaren, nicht zu selten negativ reagierte. Die Ursache liegt vielleicht darin, daß, wie wir finden konnten, bei Frauen am Ende der Schwangerschaft häufig eine besonders starke Fähigkeit Hammelblutkörperchen aufzulösen auftrat, die einen positiven Reaktionsausfall verdecken könnte. Vielleicht aber ist ein Teil dieser Fälle auch als Stütze für die Möglichkeit rein paterner Vererbung aufzufassen. Es fiel uns bei diesen Untersuchungen auch auf, daß das Serum neugeborener Kinder Komplementbindung wie das Luetischer zeigen kann, eine Eigenschaft, die jedoch oft nach einigen Wochen wieder verloren geht. Die Ursache der Erscheinung bleibt noch zu ergründen. Vielleicht spielen die Azidi-tätsverhältnisse hier eine ausschlaggebende Rolle.

Schließlich möchte ich noch einiger Experimente gedenken, die ich in Gemeinschaft mit Dr. Landau unternahm zum Zwecke spektroskopischer Untersuchung syphilitischer Sera. Es zeigte sich hierbei hauptsächlich, daß viele mit Methylenblau gefärbte Sera Luetischer bedeutend schärfere Absorptionsstreifen für Methylenblau zeigten als Normalsera. Über einige Details der Untersuchung wird Dr. Landau Ihnen weitere Mitteilung machen.

Herr **W. Landau**- und Herr **R. Müller**-Wien. Meine Herren! Im Anschluß an die Ausführungen des Kollegen Müller erlaube ich mir über eine bisher noch nicht auf die Unterscheidung von Seren angewandte Untersuchungsart näher zu berichten.

Die zahlreichen theoretischen und praktischen Untersuchungen über das Wesen der die Komplementablenkung darstellenden Reaktion haben über die physikalisch-chemische Zustandsänderung des Luesserums nichts Sicheres ergeben. Sie beweisen jedoch, daß zwischen Normal- und Luesserum tiefgreifende chemische Unterschiede bestehen, obwohl wir die diese Divergenz bedingenden Komponenten nicht kennen. Diese Tatsache legte den Gedanken nahe, diese chemische Differenz durch eine in der medizinischen Forschung selten angewandte Untersuchungsmethode, die Spektroskopie, sichtbar zu machen. Diese fast ausschließlich in der forensischen Medizin zur Diagnose der Kohlenoxydvergiftung und zur Differenzierung von Menschen- und Tierblut angewandte Methode konnte nicht ohne weiteres auf die Untersuchung von menschlichen Seren übertragen werden. Da menschliches Serum in der für eine Untersuchung

in Betracht kommenden Menge fast farblos ist, so konnten wir kein für menschliches Serum charakteristisches Absorptionsspektrum erhalten.

Wir mußten daher zunächst das Verhalten normaler und luetischer Sera gegenüber Zusatzflüssigkeiten spektroskopisch prüfen. Ähnlich der von Magnanimi und Ziemke für die Unterscheidung von Menschen- und Tierblut angegebenen Methode prüften wir das Verhalten der mittels reinem Oxyhämoglobin gefärbten Sera gegenüber den kaustischen Alkalien. Wir gingen in der Weise vor, daß wir in die beiden Hälften eines mit Glasboden versehenen geteilten Metallkästchens (wie es bei Fleischls Hämometer zur Anwendung kommt) je eine geringe Menge (3—4 Tropfen) normalen und luetischen Serums brachten. Nach Zusatz von je einem Tropfen menschlichen frisch gewonnenen Hämoglobins beiderseits wurde das Metallkästchen unter das mit Abbéschem Spektroskopokular versehene Mikroskop gebracht und die Resistenz des in den beiden Hälften befindlichen Hämoglobins gegen Alkalien (Normalkalilauge) durch Beobachtung der früher oder später verschwindenden Oxyhämoglobinstreifen festgestellt. Es zeigte sich nun, daß die Zersetzungszeiten für das den beiden Seren hinzugefügte, von einem Menschen herstammende Hämoglobin verschieden waren. Diese Verschiedenheit der Zersetzungszeiten kann nur durch chemische Differenz der Seren, wahrscheinlich durch Änderungen der Alkaleszenz, wie sie auch schon von anderer Seite beschrieben wurde, bedingt sein. In welchem Sinne die im allgemeinen verminderte Resistenz des Hämoglobins im luetischen Serum zu deuten ist, konnten wir nicht feststellen.

Wir gingen nun daran, das spektroskopische Verhalten der Sera bei Zusatz von Farbstoffen zu prüfen. Ganz geeignet hierzu erwies sich uns eine Lösung von Methylenblau, absolutem Alkohol und destilliertem Wasser zu gleichen Teilen. Zu vier Tropfen luetischen und normalen Serums wurde je ein Tropfen dieser Farblösung beiderseits zugesetzt und die im roten Ende des Spektrums befindlichen für Methylenblau charakteristischen zwei Absorptionsstreifen in den beiden Teilen des Gefäßes verglichen. Von diesen zwei Absorptionsstreifen ist der (bei entsprechender Dicke der Flüssigkeitsschicht betrachtet) dem roten Ende des Spektrums zugewandte breiter und dunkler und durch einen schmalen Streifen von dem viel dünneren, dem violetten Ende zugewandten Streifen getrennt. In dickerer Schicht betrachtet, konfluieren beide Streifen.

Es zeigte sich nun, daß beide Streifen, besonders deutlich der schmälere, im luetischen Serum dunkler und kräftiger sichtbar war, wenn luetisches mit normalem Serum verglichen wurde, während normale oder luetische Sera untereinander verglichen niemals so deutliche Unterschiede im Aspekt der Absorptionsstreifen ergaben. In einer Reihe von Fällen konnten wir durch Hinzufügen von 1—3 Tropfen alkoholischen Herzextrakts die durch den Farbstoff bewirkte Differenz der Absorptionsstreifen noch deutlicher gestalten. Die zum Vergleich gelangenden Seren müssen zu gleicher Zeit entnommen und vollkommen hämoglobinfrei sein. Beigemengte Spuren von Hämoglobin können durch die charakteristischen Oxyhämoglobinstreifen wahrgenommen werden. Die für die Vergleichssera benützten

Teile eines Gefäßes oder die zwei Gefäße müssen in allen Durchmessern sowie in der Dicke des Glasbodens absolut gleich sein. Die Vergleichsserа wurden in rascher Folge nacheinander unter dem Spektroskope besichtigt, wobei es möglich war, die oben beschriebenen Differenzen wahrzunehmen. Als Lichtquelle diente ein Auerbrenner.

Unsere Untersuchungen bezweckten die Möglichkeit der spektroskopischen Unterscheidung von luetischem und normalem Serum festzustellen. War es uns schon bisher möglich, durch wiederholten Vergleich und Gegenproben spektroskopisch luetische Sera von normalen zu unterscheiden, so werden vielleicht Verbesserungen der Untersuchungsgefäße, Änderung der Farbstofflösung sowie der spektroskopische Vergleich beider Serumarten (luetischer und normaler) mit einer dritten konstanten Flüssigkeit es ermöglichen, das Spektralbild des luetischen Serums so charakteristisch zu gestalten, daß es mit Sicherheit von normalem Serum unterschieden werden kann, wodurch diese Untersuchungsart praktische Bedeutung gewinnen würde.

Herr **Groß**-Wien (gemeinsam mit **R. Volk**-Wien). Gegen die Anschauung, daß jeder, der die Wassermannsche Reaktion gibt, als Spirochätenträger zu bezeichnen sei, daß also die ablenkende Substanz als eine direkt von den Spirochäten herrührende aufzufassen sei, spricht die wiederholt festgestellte Tatsache, daß auch Gesunde resp. Syphilisfreie die Reaktion geben können.

In dieser Richtung sind zu nennen: Michaelis, Elias, Porges und Mitarbeiter, unsere Befunde (zwei Ablenkungen unter 63 Kontrollfällen), Eitner (Lepra), Much, Eichelberg (Scarlatina). Es muß hier weiters darauf verwiesen werden, daß gerade metaluetische Erkrankungen in einem hohen Prozentsatze die Komplementbindung geben, daß aber nach den geltenden Anschauungen diese Erkrankungen nicht direkt durch die Spirochäten hervorgerufen werden.

Was die Bedeutung der Reaktion für die Prognose belangt, so wird jetzt ziemlich allseitig zugegeben, daß weder der positive, noch der negative Ausfall zu bestimmten Schlüssen berechtigt. Positiv Reagierende können klinisch vollständige Gesundheit darbieten und seit einer Reihe von Jahren, selbst Jahrzehnten völlig symptomfrei geblieben sein. Negativ Reagierende können gleichzeitig rezente Erscheinungen zeigen oder solche kurze Zeit nach der Serumprobe neuerlich aufweisen, ohne daß die Serumreaktion eine Änderung erfährt.

Endlich sind wir imstande, in einer Anzahl von Fällen die Reaktion von einer positiven zu einer negativen umzugestalten, ohne daß sich hierbei an dem klinischen Bilde das geringste ändert. Periz hat mitgeteilt, daß ihm dies bei Tabikern gelungen sei durch Injektion von Lezithin; Porges und seine Mitarbeiter haben in einem Falle die gleiche Beobachtung gemacht, wir selbst haben bisher 6 Fälle mit Injektionen von Lezithin behandelt und hierbei in zwei Fällen ein Umschlagen der Wassermann schen Reaktion von positiv auf negativ beobachten können. Wobei bemerkt sei, daß wir nur relativ kurze Zeit (ca. 14 Tage) die Lezithintherapie

beibehalten haben, während die früher erwähnten Autoren durch viele Wochen hindurch diese Lezithininjektionen verabfolgt haben. Daraus ergibt sich unmittelbar, daß auch die Beurteilung therapeutischer Erfolge einzig und allein aus dem Umschlage der Reaktion nur mit der allergrößten Reserve erfolgen kann.

Noch ein Wort über die Sklerosendiagnose mittels der Seroreaktion. Wir haben die Erfahrung gemacht, daß die Reaktion verhältnismäßig spät eintritt, in der Regel zu einer Zeit, wo schon eindeutige klinische Erscheinungen die Diagnose auf Syphilis mühelos gestatten. In dieser Beziehung, glaube ich, ist der Nachweis der Spirochäten im vermeintlichen Primäraffekte ungleich sicherer und vor allem viel früher für die Diagnose verwertbar.

Gute Dienste hat uns die Reaktion in jenen Fällen geleistet, wo nach einem suspekten Geschwür trotz sorgfältigster Beobachtung keine Sekundärerscheinungen aufgetreten sind. Besonders in Fällen, wo auch der Spirochätennachweis im Primäraffekte aus äußeren Gründen (z. B. entzündliche Phimose, Sklerose nicht zugänglich) nicht zu erbringen war.

Endlich habe ich es übernommen, Ihnen im Namen der Herren Kraus und Spitzer eine hierhergehörige Mitteilung zu machen. Wie Sie wissen, haben diese Herren 23 Fälle von Sklerosen mit Verdünnungen von Sklerosenmaterial behandelt und hierbei in 12 Fällen ein Ausbleiben der Sekundärerscheinungen beobachtet.

6 dieser Fälle, nach Wassermann geprüft, ergaben Hämolyse. Wenn man bedenkt, daß es sich in allen diesen Fällen um unbehandelte Fälle handelt, so ist dieser Ausfall jedenfalls ein sehr bemerkenswerter, und ich bringe Ihnen denselben zur Kenntnis ohne natürlich irgendwelche Schlüsse anzuknüpfen.

Herr **Hinrichs**-Düsseldorf (Klinik für Haut- und Geschlechtskrankheiten der Akademie für praktische Medizin: Dir. Dr. C. Stern) berichtet über das Resultat seiner Untersuchungen, die sich auf 196 Fälle belaufen.

Der Vortragende bediente sich bei seinen Untersuchungen der von Bauer (Deutsch. med. Wochenschr. 1908, Nr. 16) angegebenen Modifikation der Wassermannschen Reaktion und hat fast in allen Fällen nebenher zur Kontrolle die ursprüngliche Form der Wassermannschen Reaktion unter Benutzung von alkoholischem Extrakt aus Lebern syphilitischer Föten angestellt.

Das Ergebnis der Untersuchungen ist folgendes:

I. Die Bauersche Modifikation stellt eine nicht zu unterschätzende Vereinfachung dar, da man des spezifischen Hammelblutimmunkörpers nicht bedarf, dessen Austitrierung dem Ungeübten, wie allgemein anerkannt, die größten Schwierigkeiten macht (cf. G. Meier, Berl. klin. Wochenschr. 1907, Nr. 51). Es genügt in den allermeisten Fällen, sofern man mit frischen Seren arbeitet, die im menschlichen Serum vorhandene Menge von Hammelblutambozeptoren für die Hämolyse. Falls die Hämolyse in einzelnen Fällen in den Kontrollröhrchen nicht erfolgt, so kann man entweder die Menge des zu untersuchenden Serums größer wählen oder

aber eine geringe Menge menschlichen Normalserums hinzufügen, die gerade nur so groß sein darf, daß eben noch in den Kochsalzkontrollröhrchen ohne Leberextrakt die Hämolyse eintritt.

II. Als wesentlichen Vorzug der Modifikation ist die Tatsache hervorzuheben, daß man feinere Ausschläge und somit bessere Resultate erhält, als mit der ursprünglichen Wassermannschen Methode. In Fällen sicherer Lues, wo man mit der Wassermannschen Methode nur Spuren von Hemmung oder sogar Hämolyse erhielt, war nach der Bauerschen Modifikation die Reaktion stark positiv.

Die Ursache hierfür ist darin zu suchen, daß bei der Wassermannschen Methode die im Serum vorhandenen „luetischen Stoffe" durch den enorm großen schematisch in allen Fällen zugesetzten Überschuß von Ambozeptor verdeckt werden.

Wenn man zur Anstellung der Reaktion nur gerade die geringste, noch eben die Hämolyse herbeiführende Menge von Ambozeptor verwendet — und die ist im menschlichen Serum vorhanden —, so bekommt man die feinsten Ausschläge. Zuweilen, wenn die Hämolyse in den Kontrollröhrchen zu schnell erfolgt, empfiehlt es sich sogar, den Versuch mit einer etwas kleineren Serummenge noch einmal zu wiederholen.

Die Resultate im einzelnen waren folgendermaßen:

Bei 55 Gesunden war die Reaktion nach beiden Untersuchungsmethoden übereinstimmend in allen Fällen negativ, darunter befanden sich auch drei abgelaufene Scharlachfälle, wo die Krankheit 3 Monate bis 15 Jahre zurücklag.

Bei Lues I war die Reaktion ebenfalls nach beiden Arten übereinstimmend, und zwar in 4 Fällen kurz vor Auftreten der Sekundärerscheinungen positiv. In 3 Fällen, wo der Primäraffekt erst kurze Zeit bestand, war die Reaktion negativ. Von diesen wurden 2 Fälle 8 resp. 14 Tage später wieder untersucht, und die Reaktion war dann positiv. In einem Fall war dies 6 Wochen, in dem andern ca. 5 Wochen nach Auftreten des Primäraffektes.

Bei Lues II mit frischen Erscheinungen war nach beiden Untersuchungsmethoden in 40 Fällen die Reaktion stets positiv = 100 Proz.

In der Mitte der Behandlung waren 11 Fälle ebenfalls positiv.

Von 15 stark behandelten Patienten zeigten nach der Wassermannschen Methode nur 40 Proz., nach der Bauerschen Modifikation dagegen 66,7 Proz. Komplementbindung.

Lues maligna war vor der Behandlung in 5 Fällen fünfmal positiv = 100 Proz., nach der Behandlung von 4 Fällen nur einer = 25 Proz. (von diesen waren vor der Behandlung zwei nicht untersucht).

Bei Lues latens zeigte sich die Bauersche Modifikation überlegen.

In Fällen, wo die letzte Hg-Behandlung länger als ein halbes Jahr zurücklag, waren

nach Bauer 86,4 Proz.,
nach Wassermann 63,6 Proz. positiv,

am Ende von sog. Sicherheitskuren

nach Bauer in 60 Proz.,
nach Wassermann in 40 Proz positiv.

Bei Lues III in 14 Fällen, ob behandelt oder unbehandelt, nach beiden Untersuchungsmethoden in 100 Proz. positive Resultate.

Dagegen bei latenter wenig behandelter Spätsyphilis nach der Bauerschen Modifikation in 72,7 Proz. nach Wassermanns Methode in 50 Proz. positive Resultate.

Es zeigt sich also, daß überall da, wo wahrscheinlich nur geringe Mengen sog. luetischer Stoffe im Blute kreisen, die Bauersche Modifikation der ursprünglichen Wassermannschen Methode überlegen ist. Dies ist nach des Vortragenden Untersuchungen der Fall 1. bei Lues II am Ende der Behandlung, 2. bei Lues latens, 3. bei wenig behandelten Fällen von latenter Spätlues.

Herr **A. Neisser**-Breslau. Bei der vorgerückten Zeit muß ich mich auf ganz wenige Bemerkungen beschränken. Es wird das aber um so leichter, als ja mit Ausnahme des Kollegen Groß sich alle Redner in ungefähr demselben Sinne über die Bedeutung der Serodiagnostik ausgesprochen haben, wie Kollege Bruck, dem ich mich natürlich in allen Punkten anschließe. — Anscheinend nimmt einen sehr skeptischen Standpunkt Kollege Blaschko ein. Ich glaube aber, daß seine Worte mehr darauf hinzielten, etwaige Irrtümer, die durch eine wilde Reklame im Publikum über die praktische Verwendung der Reaktion entstehen könnten, zu bekämpfen, als die Bedeutung der Methode selbst anzuzweifeln. Sicherlich hat er recht, wenn er davor warnt, dem großen Publikum den Glauben beizubringen, daß nun die ganze Syphilisdiagnostik auf die Reaktion gestellt sei. Ich glaube aber nicht, daß hier in diesem Kreise sich jemand findet, der einen solchen Standpunkt einimmt. Wie bisher, werden wir in jedem Falle, wo wir von der Syphilis eines Klienten etwas wissen, den Gesamtverlauf seiner Krankheit und die Art seiner Behandlung berücksichtigen, und positive wie negative Reaktion nur als eine weitere Stütze unserer klinisch gewonnenen Anschauungen verwerten. Freilich, den Standpunkt glaube ich festhalten zu müssen, daß bei positiver Reaktion noch irgendwo im Körper lebendes Virus vorhanden ist, auch wenn sonst klinische Symptome ganz fehlen, und demgemäß werde ich stets für eine erneute Therapie in solchem Falle eintreten. Aber damit ist nicht gesagt, daß ich eo ipso einen solchen Träger eines Spirochätenherdes auch für kontagiös erkläre oder daß ich deshalb allein einen Ehekonsens versagen würde.

Noch viel größer ist natürlich die Bedeutung einer positiven Reaktion, wenn es sich um Menschen mit unklarer Diagnose und ohne jede Anamnese handelt. In einem solchen Falle ist doch eine positive Reaktion mindestens so viel wert, wie irgend ein anderes sichtbares Syphilissymptom.

Es klingt ja sehr schön, wenn mit großer Emphase ausgesprochen wird, daß der Praktiker sich in erster Reihe auf die klinische Untersuchung stützen müsse und so komplizierte Methodene inen geringeren Wert für ihn besäßen. Ja, wenn nur die klinische Diagnostik ausreichte für das, was wir Ärzte dem Kranken mit Bezug auf Diagnose, Prognose und Therapie leisten sollen! Weiß denn nicht jeder von uns und hat es nicht Herr

Kollege Fritz Lesser soeben erst zahlenmäßig bewiesen, wie häufig wir die der äußeren Untersuchung nicht zugängliche Syphilis übersehen und demgemäß gänzlich aus unserer Rechnung ausschalten?

Kurz, meine Herren, wir haben nach meiner Überzeugung alle Ursache, für die Gewinnung dieser neuen diagnostischen Methode dankbar zu sein.

Ebenso aber möchte ich denjenigen, die unseren neuen therapeutischen Bestrebungen nichts als Skepsis entgegenbringen, entgegentreten. Übertriebene Skepsis ist ebenso unberechtigt und schädlich, wie übertriebener Enthusiasmus, und man kann nicht nur durch „zu viel", sondern auch durch „zu wenig" schaden. Stützen wir uns denn nicht bei unserer Empfehlung der neuen Arsenpräparate, speziell des Azetyl-Arsenilats, auf zahlreiche, ungemein günstig verlaufende Tierexperimente, welche eine sichere präventive wie kurative Heilkraft der Tiersyphilis gegenüber festgestellt haben? Richtig ist freilich, daß wir beim Menschen noch nicht wissen, wie weit wir mit diesem Azetyl-Arsenilat kommen werden. Das kann aber nach einer kaum zweijährigen Versuchszeit auch niemand erwarten. Und denkt jemand daran, nun das Quecksilber verdrängen und durch die Arsenbehandlung ersetzen zu wollen?

Ich resumiere mich also dahin, daß wir nicht bloß die Berechtigung, sondern sogar die Pflicht haben, diese neuen Methoden eifrigst anzuwenden, zumal die Unschädlichkeit des Azetyl-Arsenilats nun schon an so großen Reihen von intensiv behandelten Fällen erwiesen ist, daß irgendwelche Bedenken seiner allgemeinen Einführung nicht entgegenstehen. Beim alten Atoxyl hatten wir mit den Gefahren eines durch Zersetzung entstehenden giftigen Präparats zu rechnen. Das neue Azetyl-Arsenilat ist aber unzersetzlich und sterilisierbar.

Schließlich, meine Herren, erleben wir nicht beim Quecksilber all das, was viele als Grund gegen die Einführung der neuen Arsentherapie geltend machen? Idiosynkrasien, örtliche und allgemeine Störungen aller Art, völliges Versagen selbst intensiver Kuren, Rezidive kurz nach der Behandlung, ja, sogar während der Behandlung! Und wer wollte trotzdem auf das Wundermittel Quecksilber bei der Syphilis verzichten?

Mein Standpunkt ist also der, in Zukunft jeden Syphilitiker entsprechend seiner Individualität möglichst energisch kombiniert mit Quecksilber, Azetyl-Arsenilat und Jodpräparaten zu behandeln.

Vierte Sitzung.

Dienstag, den 9. Juni 1908, nachmittags 2 Uhr.

Vorsitzende: Herr Wolff-Straßburg und
Herr Ehrmann-Wien.

---

22. Herr **K. Herxheimer-Frankfurt a. M.: Fall von Lichen ruber monileformis.**

M. H.! Der Patient ist ein 30 jähriger Kaufmann. Er erinnert sich, daß man ihm sagte, sein Ausschlag sei in seinem 4. Lebensjahre erstmalig aufgetreten, auch erinnert er sich bestimmt, daß er schon als Kind daran gekratzt hat. Das Jucken habe seit dieser Zeit stets angehalten, und er habe eigentlich immer gekratzt und könne es auch jetzt noch kaum unterlassen, da er starkes Jucken empfinde. Die zuerst am 5. Oktober 1907 vorgenommene Untersuchung ergibt auf der Innenfläche des rechten Oberschenkels etwa in der Gegend des Scarpaschen Dreiecks und noch bis in die untere Hälfte der Innenfläche des Oberschenkels heruntergehend eine größere Reihe von vielfach anastomosierenden, im allgemeinen parallel verlaufenden Knotenstreifen von mattroter Farbe, umgeben von einzelnen wachsartig glänzenden, hellroten, zum Teil gedellten rundlichen oder polygonalen Knötchen oder Knötchengruppen. Einige haben mehr einen Stich ins Blaurote. Die Knötchenstreifen sind meist länger als der halbe Oberschenkel, mit Schüppchen bedeckt oder mit Krusten, an manchen Stellen auch excoriiert. Am Ulnarrand der rechten Handfläche und des vierten und fünften Fingers warzige Naevi in Streifenform. Wenngleich wir an Neurodermitis chronica dachten, so mußten wir doch wegen der typischen Lichen ruber planus — Pionniere Lichen ruber diagnostizieren. Jetzt sind die Streifen mehr braunrot, also etwas pigmentiert. Der Patient hat As intern bekommen, aber nur sehr geringe Dosen, da er es per os nicht verträgt und bis jetzt Injektionen verweigert hat. Außerdem ist er etwa 12 mal ohne Erfolg mit Röntgenstrahlen behandelt worden. Der Rückgang der Affektion dürfte auf die Arsenikbehandlung zurückzu führen sein.

Diskussion.

Herr **Kreibich**-Prag. Ich habe bis jetzt noch nicht Gelegenheit gehabt, mich davon zu überzeugen, daß der Lichen ruber monileformis in allen Fällen eine Form des Lichen ruber planus ist, und auch der demonstrierte Fall überzeugt mich nicht. Ich finde an der Hand derselben Körperseite einen systematisierten Hornnaevus, und auch der eigentliche Herd am Oberschenkel zeigt ähnliche Fortsetzungen gegen den Unterschenkel zu. Die Knötchen des Herdes selbst machen in Farbe und Aussehen, in der follikulären Form an der Peripherie auf mich den Eindruck des Lichen simplex, so daß an Lichen simplex im Gebiet eines systematisierten Naevus zu denken ist. Dafür spricht auch die Angabe, daß die Erkrankung seit dem dritten Lebensjahr bestehen soll und seither nie geheilt ist.

Herr **Herxheimer**-Frankfurt a. M. Für Lichen ruber spricht in diesem Fall doch wohl das starke Jucken, ferner die vor einigen Jahren von zahlreichen Fachgenossen übereinstimmend festgestellten Planusknötchen sowie die Wirkung des Arsens. Letztere tritt nicht sehr hervor, weil Patient das Arsen sehr unregelmäßig genommen hat. Immerhin ist jetzt durch das Arsen eine Besserung der Affektion sowohl wie des Juckens erzielt worden.

---

23. Herr **Herxheimer** und Herr **Foster**-Frankfurt a. M.: **Zwei Fälle von Lupus follicularis disseminatus** (Lupus miliaris) klinische und histologische Demonstration.

Beide Fälle sind von Carl Cohn und Marie Opificius im Arch. f. Derm. u. Syph. XC. Band, 3. Heft bereits veröffentlicht. Im Status hat sich inzwischen wenig geändert: im Falle I (Schuhmacher) sind teils spärlich frische Efflo-reszenzen an den erwähnten Lokalisationen aufgetreten, teils solche wieder in Form von eingesunkenen Narben spontan verheilt, sodaß vor allem das Gesicht und die Seitenteile des behaarten Kopfes infolge der Menge dieser letzteren zurzeit nicht unerheblich entstellt erscheinen; im Fall II (Heinrich K., Metzger) ist die Hautaffektion noch so gut wie geheilt, ebenfalls unter Hinterlassung zahlreicher narbiger Einziehungen. Bezüglich des Allgemeinstatus beider Fälle ist nichts von Belang zu erwähnen.

Bei Besprechung der Differentialdiagnose, welche in obiger Arbeit 1. das Miliärlupoid (C. Boeck), 2. Lupus vulgaris, 3. die Folliclis (Barthélemy), 4. den Varus nodulosus (Brooke) ausschied, ist hauptsächlich der Nachdruck auf den Standpunkt zu verlegen, daß man es bei diesen Fällen von Lupus folli-

cularis disseminatus, die klinisch und histologisch den bisher unter diesem Namen beschriebenen Fällen völlig analog sind, wohl kaum mit einem „Lupus" zu tun hat, sondern am wahrscheinlichsten mit einer in das Gebiet der „Tuberculide" gehörigen Affektion. Dafür spricht in unseren beiden Fällen 1. der negative Tuberkelbazillenbefund und negative Ausfall des Tierexperiments; 2. der relativ benigne Charakter, der sich durch die spontane Involution der Effloreszenzen kundgibt; 3. das gleichzeitige Vorhandensein von tief sitzenden, derben Knötchen in der Haut des Rückens, der Streckseite der Unterarme, der Hände und Finger bei beiden Patienten, ein klinischer Befund, wie er ähnlich bei den — allerdings noch tiefer sitzenden — Folliculiseffloreszenzen erhoben wird; 4. die disseminierte und symmetrische Ausbreitung über die ergriffenen Flächen; 5. das rasche Auftreten der Knötcheneruption; 6. das Bestehen einer, wenn auch nicht aktiven Tuberkulose der Lungen. Dies sind durchwegs Momente, wie sie in ihrer Gesamtheit die „Tuberculide" gegenüber den „wirklichen" oder „klassischen" Tuberkulosen der Haut charakterisieren. Einigermaßen im Widerspruch scheint damit allerdings die Histologie der einzelnen Erkrankungsherde nicht nur in den vorliegenden beiden Fällen zu stehen, sondern auch bei den bisher in der Literatur beschriebenen Fällen von Lupus follicularis, nämlich der Befund eines typischen Tuberkelknötchens, wie es dem Lupus vulgaris zukommt. Da aber auch bei den „Tuberkuliden" öfters typisch tuberkulöse Gewebsveränderungen vorherrschen, so läßt sich die Ansicht nicht aufrecht erhalten, daß etwa dieses letztere Moment die Bedeutung der anderen, oben erwähnten und für die „Tuberkulide" charakteristischen Eigenschaften überwiegt. In Übereinstimmung mit dem, was man bis jetzt zur Charakteristik eines „Tuberkulides" zusammenfaßt, erscheint der Schluß berechtigt, daß der Lupus follicularis disseminatus am ehesten der Tuberkulidgruppe zuzuzählen sei. Mit Rücksicht darauf, daß in einem Falle von Schlasberg (Arch. f. Dermat. u. Syph. 1905, Bd. 74) sogar Tuberkelbazillen gefunden wurden und einmal von Jadassohn ein positiv ausgefallener Tierversuch beobachtet wurde, würde er dann als Übergangsform vom typischen Lupus zum „Tuberculid" und zwar zum akneiformen Tuberkulid aufzufassen sein.

24. Herr **Polano-Haag** (Holland): **Fall zur Diagnose: Erythrodermie pityriasique en plaques disseminées.**

M. H.! Den Fall, den Sie gerade gesehen haben, habe ich vorgestellt als Fall zur Diagnose und gleichzeitig um von Ihnen Vorschläge zu bekommen über die eventuell zu befolgende Therapie.

Den Patienten, der jetzt 44 Jahre alt ist, habe ich zum ersten Male im August 1906 gesehen. Die Krankheit bestand damals schon mehr als 20 Jahre. Er stammt aus gesunder Familie und war selbst immer ganz gesund, eine langdauernde Furunkulosis ausgenommen.

Status im August 1906:

Innere Organe: vollständig normal
Lymphdrüsen: nicht geschwollen
Urin: keine Albuminurie
keine Glykosurie
keine Indicanurie

Auf der Haut mehrere, ungleichgroße, erythematöse Flecken, die hier und da gelbbraun verfärbt und sehr scharf begrenzt sind. Die Flecken sind über den ganzen Körper verbreitet, und zwar vorwiegend an den Unterschenkeln vorhanden. Das Gesicht ist frei. An den erkrankten Hautstellen, die keine Spur von Infiltration zeigen, ist die Sensibilität völlig erhalten geblieben.

An der zweiten Stelle ist eine feine kleienartige Schuppung vorhanden. Beim Abkratzen dieser Schüppchen tritt keine Blutung auf. Schließlich sind an einzelnen Stellen kleine Hämorrhagien vorhanden, oder wenigstens blutfarbige Punkte, die auf Fingerdruck nicht schwinden. Die Diagnose wurde damals auf Erythrodermie pityriasique disseminée en plaques (Brocq) gestellt. In Gegensatz zu dem im Jahr 1904 in Bern von Prof. Jadassohn beschriebenen Fall, scheint hier Atrophie schon aufgetreten zu sein. Jedenfalls kann man hier eine zigarettenpapierähnliche Fältelung der Haut feststellen.

Der Patient hat sich übrigens über zeitweise ziemlich heftiges Jucken zu beschweren, vor allem nach dem Bade. Dies ist so heftig, daß er sich wirklich vor dem Bade fürchtet. Dies gehört zwar nicht zu den, bei dieser Affektion typischen Sym-

ptomen, ist aber doch, auch von Jadassohn, bei einem seiner hierhergehörigen Patienten erwähnt worden.

Die Therapie hat bis jetzt bei meinen Patienten völlig fehlgeschlagen. Versucht sind der Reihe nach: Teerbäder mit nachheriger Pyrogallol- oder Chrysarobinbehandlung, Ichthyoltinkturen, Tanninpasten, Schälpasten, Resorzindunstverbände, Zinkleimverbände, Tumenol-Schüttelmixturen usw.; alles ohne den geringsten Erfolg.

Gerne möchte ich, m. H., Ihrerseits eventuell weitere Vorschläge zur Therapie vernehmen, ob vielleicht eine Lichtbehandlung bei dieser Affektion, die wir für eine Neurodermatitis halten, etwas nützen könnte.

Diskussion.

Herr **Finger**-Wien bestätigt die Diagnose Polanos. Es handelt sich hier um seltene Fälle, die sich charakterisieren durch das plaqueweise Auftreten von Rötung, Pigmentierung und kleienförmiger Schuppung, begleitet von heftigem Jucken. Kaposi hat diese Fälle dem Eczema anaemicum zugerechnet. Sie unterscheiden sich vom Ekzem durch das Fehlen der anderen Ekzemstadien und durch das absolute Versagen jeder, auch antiekzematöser Therapie. Klinisch gibt es viele Differenzen nach Größe der Flecke, Zahl, Intensität der Pigmentierung. Crocker hat eine Gruppe dieser Fälle als Xanthoerythrodermie bezeichnet. Nicht vergessen darf man in solchen Fällen darauf, daß auch einmal ein Vorstadium der Mycosis fungoides vorliegen könnte, besonders wenn, wie hier, orbikuläre Herde vorliegen. Von diesem Standpunkte würde dann Röntgen zu empfehlen sein.

---

25. Herr **Werner**-Heidelberg: **Zur Fulgurationsbehandlung des Lupus und des Lupuskarzinomes.**

M. H.! Wir besitzen zwar eine große Anzahl von mehr oder weniger wirksamen Behandlungsmethoden des Lupus, doch sind die Erfolge keineswegs so schnell und sicher, daß eine Vermehrung unserer therapeutischen Hilfsmittel überflüssig wäre.

Infolgedessen dürfte es für Sie nicht ohne Interesse sein, zu erfahren, daß die Fulgurationsbehandlung, die von Keating Hart speziell als Prophylaktikum zur Vermeidung von Karzinomrezidiven empfohlen wurde, eine, wie es scheint, in mancher Hinsicht brauchbare Methode zur Bekämpfung des Lupus darstellt. Wir haben im Samariterhause in Heidelberg Gelegenheit

gehabt, einige Fälle von Lupus, teils mit, teils ohne Karzinomentwicklung mit dem neuen Verfahren zu behandeln und ich möchte mir im Auftrage meines Chefs, des Herrn Geheimrat Czerny, erlauben, Ihnen über unsere bisherigen Erfahrungen zu berichten und drei Patientinen zu demonstrieren, an denen Sie den Erfolg selbst beurteilen können.

Die Fulguration besteht bekanntlich darin, daß man Funkenbüschel, die von hochgespannten, hochfrequenten elektrischen Strömen gebildet werden, auf das zu behandelnde Gewebe auffallen läßt. Der Apparat, mit dem wir in Heidelberg arbeiten, ist an einen 55 cm-Induktor angeschlossen, dem der 220 Volt gespannte, vom Wehnelt-Unterbrecher 1500—2000 mal in der Minute unterbrochene Gleichstrom der Straßenleitung zugeführt wird. Vom Induktor läuft der Strom zu einem Petroleumkondensor mit einer regulierbaren Funkenstrecke, von diesem zu einem Oudinschen Resonator, einer Drahtspirale mit mehr als 100 Windungen.

Vom Resonator kann man den Strom, welcher nun ca. 250000 Volt Spannung und eine Frequenz von über eine viertel Million Wechseln in der Sekunde besitzt, an einer oder an zwei Stellen ableiten und dementsprechend unipolar oder bipolar arbeiten. Bei dem erstgenannten Verfahren benutzt man nur eine Elektrode aus Metall mit Hartgummigriff, von deren Spitze Funkenbüschel von etwa Dezimeterlänge gewonnen werden, die mit ziemlich beträchtlicher Kraft in das Gewebe einschlagen. Die Stärke der Entladung wird aber noch bedeutend erhöht, wenn der zweite Pol des Resonators mit dem Körper des Patienten in Verbindung gebracht wird. Es geschieht dies in der Regel durch nadelförmige Elektroden, die subkutan eingestochen werden, am besten in der Nähe des Operationsfeldes selbst. Für die Lupusbehandlung kommt wohl nur die unipolare Methode in Betracht, da die bipolare zu energisch wirkt. Wichtig ist es dabei, den Patienten isoliert zu lagern, um Nebenverletzungen durch Kurzschlüsse zu vermeiden.

Der Einfluß der Funken auf das Gewebe ist als das Produkt mehrerer Faktoren aufzufassen. Vor allem beruht er auf der mechanischen Gewalt des Funkenschlages, durch welche Zellen zertrümmert werden können, dann aber auch auf der Hitzewirkung, welche viele kleine Verbrennungen hervorruft.

Inwieweit aktinische, elektrolytische und photochemische Einflüsse mitspielen, ob auch das reichlich gebildete Ozon eine nennenswerte Rolle spielt, ist noch nicht ganz sicher zu sagen.

Nach der Vorschrift von Keating Hart soll man die Hitzewirkung möglichst ausschalten, um die Schorfbildung zu vermeiden. Zu diesem Zwecke werden die Funken gekühlt. Dies geschieht durch einen Kohlensäure- oder Luftstrom, welcher der Elektrode ständig durch einen Hohlkanal im Griffe zugeführt wird. Luft ist weniger wirksam; man verwendet sie nur dort, wo man muß, d. h. in jenen Fällen, in denen man im Bereiche der Atmungsorgane operiert. Gerade beim Lupus ist die Kühlung oft sehr willkommen, da man mit ihrer Hilfe unnötige Kombustionen der benachbarten normalen Haut leichter vermeiden kann. Um das Funkenbüschel genauer dirigieren zu können, umhüllt man die Metallelektrode mit einem nicht leitenden Rohre aus Hartgummi, Glas oder Porzellan, so daß die Funken erst eine 1—2 cm lange isolierte Luftstrecke durchlaufen müssen, ehe sie auf die Körperoberfläche des Patienten gelangen. Größere Elektrodendistanzen sind beim Lupus speziell nicht nötig.

Histologisch finden sich in den empfindlichen Gewebsteilen vakuolisierende Zelldegenerationen, die zur Resorption führen, in den resistenteren mechanische Zerreißungen und Hämorrhagien. Die lupösen Infiltrate sind jedenfalls weit sensibler, als die normale Haut. Die hypertrophischen Formen scheinen aber etwas weniger günstig zu reagieren, als die einfachen Knötchen und Ulzerationen. Die Tiefenwirkung dürfte etwa 8—10 mm betragen.

Man kann auf zweifache Weise verfahren, entweder indem man zuerst die lupösen Infiltrate mit dem scharfen Löffel excochleiert und dann unter raschem Wandern mit der Elektrode die Wundfläche diffus fulguriert, oder indem man auf die chirurgische Entfernung der erkrankten Gewebsmassen ganz verzichtet und die Effloreszenzen nur fulguriert. In letzterem Falle muß man aber längere Zeit auf einer Stelle verharren, damit die mechanische Wirkung von der thermischen besser unterstützt werden kann. Unter Umständen kann es dabei auch vorteilhaft sein, auf die Kühlung zu verzichten, speziell dann, wenn man einen isolierten gröberen Knoten zerstören will. Man verbindet

die Ulzerationen, die immer nach der Fulguration entstehen und reichlich sezernieren, mit essigsaurer Tonerde, bis die Wunden granulieren, dann mit Naphthalan, Perubalsam oder Argent. nitric. enthaltenden Salben. Die Schmerzhaftigkeit ist meist gering; tritt unter dem feuchten Verbande Brennen auf, dann wechselt man mit 5 Proz. Anästhesinsalbe ab.

Die Fulguration selbst kann wegen ihrer Schmerzhaftigkeit nur in Narkose vorgenommen werden. Äther ist wegen der Feuersgefahr im allgemeinen kontraindiziert. Kann man wegen schwerer Herzerkrankung kein Chloroform geben, dann muß man zum intermittierenden Ätherrausch greifen, der aber nur dann ausreicht, wenn der Patient mit Morphium und Hyoszin in Dämmerschlaf gebracht wurde. Letzterer ist zur Unterstützung der Narkose stets angenehm, genügt aber nicht allein. Die Nötigung zur Narkose ist der größte Nachteil der Fulgurationsbehandlung. Dagegen besitzt diese gegenüber der Röntgen- und Radiumtherapie den wichtigen Vorzug, daß man nicht, wie bei letzteren, ängstlich darauf bedacht sein muß, größere Gewebszerstörungen zu vermeiden. Die von der Fulguration gesetzten Defekte heilen rasch, sogar oft abnorm beschleunigt und mit sehr gutem kosmetischen Effekte. Über Dauerresultate kann bisher noch nicht berichtet werden. Die momentanen Erfolge sind jedenfalls zu weiteren Versuchen ermutigend. Ich möchte Ihnen dies an folgenden drei Patientinnen zeigen.

Der erste Fall betrifft ein 41 jähriges Mädchen, die aus einer mit Tuberkulose erblich belasteten Familie stammt. Ein Bruder wurde wegen Lupus faciei und Lupuskarzinoms der Oberlippe im Samariterhause operiert. Er leidet jetzt an einem Rückfall seiner Spitzentuberkulose. Die Patientin hatte schon während der Pubertätszeit wiederholte Lupusattacken durchzumachen. Anfangs nur auf die Nase beschränkt und mit Salbenbehandlung leicht zu beseitigen, kehrte das Leiden immer hartnäckiger und ausgedehnter zurück und wurde chirurgisch behandelt. Im Vorjahre wurden Stirne, Wangen, Lider, das linke Ohr, die Lippen, mehrere Stellen des Haarbodens, sowie der Mundschleimhaut ergriffen.

Zur Zeit der Aufnahme (am 12. November 1907) waren die erkrankten Hautpartien stark geschwollen, induriert, gerötet, mit Schuppen, Ulzerationen und Knötchen besetzt, so daß der

größte Teil des Gesichtes und das linke Ohr wie mit einer Maske bedeckt erschien. Radiumbehandlung brachte langsame Besserung, konnte aber wegen langwieriger Ulzerationen an Stirne, Wange und Ohr nur in großen Pausen wiederholt werden. Daher wurde zur Fulguration gegriffen und diese am 8. Februar 08 5 Minuten, am 11. Februar ebensolange, am 29. Februar 9 Minuten mit Kohlensäurekühlung vorgenommen und schließlich am 18. März mit Luftkühlung 13 Minuten lang wiederholt. Beim letzten Male wurde die Luftkühlung vorgezogen, weil damals auch die vorderen Teile der Mundschleimhaut mitbehandelt wurden. Wir hatten auf diese Weise Gelegenheit, den Erfolg der Radiumbehandlung mit jenem der Fulguration zu vergleichen. In beiden Fällen kam es zu ulzerösem Zerfall der Hautoberfläche und zur Abflachung der Infiltrate. Der wichtigste Unterschied war aber der, daß die Radiumulcera obwohl sie nur geringe Ausdehnung hatten, sehr langsam heilten, während nach der Fulguration der Ersatz der fast die ganze erkrankte Hautfläche umfassenden Epidermisdefekte ziemlich rasch erfolgte. Daher kann man im ganzen mit der Fulguration viel energischer vorgehen und die Behandlungsdauer abkürzen. Im Laufe des April wurden noch in sechs Sitzungen 2—4 H. mittelweicher Röntgenstrahlen appliziert, da die Patientin zunächst nicht wieder narkotisiert werden wollte. Sie hat im Mai (d. h. vor vier Wochen) die Behandlung für einige Wochen unterbrochen, wird sie aber demnächst wieder fortsetzen lassen, da zwar eine wesentliche Besserung, aber noch keine Heilung zu verzeichnen ist.

(Zum Vergleiche wird eine Photographie der Patientin demonstriert, die den Zustand zur Zeit des Beginns der Behandlung zeigt.)

Der zweite Fall wurde nur mit Fulguration behandelt, für die er geradezu ideal geeignet schien. Hier handelte es sich um eine an Nase und Wangen exquisit gruppenförmig auftretende Knötchenbildung. Am 7. Mai 08 wurde die Frau $3^1/_2$ Minuten ohne Kühlung fulguriert, jede der drei größeren Knötchengruppen 1 Minute lang, drei einzelne Effloreszenzen in der Nachbarschaft je 10 Sekunden. Es kam zu einem raschen Zerfall der Knötchen, an Stelle der größeren Ulzerationen entwickelten sich ziemlich schnell granulierende Wunden, die glatt und rasch zuheilten. Das kosmetische Resultat ist ein sehr günstiges.

Leider sind in der letzten Woche in der Umgebung einige neue Knötchen aufgetreten.[1])

Die dritte Patientin, eine 29jährige Frau, hatte einen Lupus der Nase und rechten Wange. Der rechte Nasenflügel war, wie die histologische Untersuchung bestätigte, von einem Karzinom, das auf dem Boden des Lupus entstanden war, zum großen Teile zerstört. (Demonstration der Photographie.) Die Nase wurde nun am 7. Mai mit Luftkühlung 2 Minuten lang fulguriert, sodann das Karzinomgewebe excochleiert, der indurierte Rand mit der Schere abgetragen und dann das Wundbett 4 Minuten, die Knötchen in der Umgebung zusammen 2 Minuten lang fulguriert. Auch hier ist rasche Heilung mit glatter Epidermisierung eingetreten.

Während wir beim Lupus, wenn nicht besonders starke Hypertrophien vorliegen, im allgemeinen mit der Fulguration allein auskommen können, ist dort, wo sich eine Karzinomentwicklung hinzugesellt hat, die Unterstützung durch ein chirurgisches Verfahren — Excochleation oder Exzision — unbedingt zu empfehlen. Man ist, wie Keating Hart wenigstens behauptet, nicht genötigt, breit im Gesunden zu operieren und kann daher den verstümmelnden Substanzverlust einschränken, aber man soll das makroskopisch Erkrankte mechanisch entfernen, denn ein sicheres Mittel zur Abtötung der Krebzellen ist die Fulguration nicht.

Ich möchte mich heute darauf beschränken, Ihnen diese kurzen Mitteilungen zu machen, um Ihre Aufmerksamkeit auf die Fulguration zu lenken, da mir diese als eine der näheren Prüfung werte Methode der Lupustherapie und als ein sparsamere Operationen ermöglichendes Adjuvans für die Bekämpfung des Lupuskarzinoms erscheint. Ein definitives Urteil wird natürlich erst nach mehrjähriger Erfahrung auf breiter Basis gefällt werden können.

Diskussion.

Herr **Kreibich**-Prag hält die Fulguration für eine Verbrennungsmethode, zu der Narkose notwendig ist; wenn damit nicht in einer Sitzung der Lupus entfernt ist, so ist damit nicht mehr geleistet als mit scharfem Löffel und Ätzkali.

---

[1]) Ob dies als eine Ausstreuung durch die mechanische Wirkung der Fulguration oder als ein einfaches Rezidiv in der Nachbarschaft aufzufassen ist, muß zunächst dahingestellt bleiben.

Herr **Nagelschmidt**-Berlin. Ich kann mich den Ausführungen des Herrn Prof. K r e i b i c h vollkommen anschließen und möchte hinzufügen, daß ich die Fulguration bei Lupus geradezu für kontraindiziert halte; denn die Reaktion bei Lupus pflegt außerordentlich stark zu sein und führt leicht zu einer Disseminierung. Die vorgestellten Fälle, die, wenn ich recht verstanden habe, 5 Wochen nach der Fulguration sich befinden, sind größtenteils rezidiviert und sehen kaum anders aus als auf der Photographie vorher. Meine Herren! Eine Methode, die so schnell zu so reichlichen Rezidiven beim Lupus führt, ist keine Behandlungsmethode, die ernstlich in Frage kommen kann. Die wenigen geheilten Stellen, die Sie sehen, stellen kosmetisch außerordentlich minderwertige Narben dar und sind schon jetzt reichlich mit Teleangiektasien durchsetzt, die sich vielleicht noch wesentlich verstärken können. Und das alles wird erreicht durch eine Behandlung, die tiefe Narkose erfordert und mit einem erheblichen chirurgischen Eingriff kombiniert ist. Auch beim Karzinom ist größte Vorsicht indiziert; denn wo nicht ganz radikal fulguriert und operiert wird, treten die Rezidive sehr schnell auf und führen dann zum rapiden Untergang des Patienten. Ich weiß aus mündlicher Mitteilung von Prof. B i e r (Berlin), daß in seinen Fällen sehr schnell Rezidive vorgekommen sind.

Alles in allem haben wir nicht die geringste Veranlassung, die Methode der Fulguration, die nichts als eine mechanische Zertrümmerung der Gewebe bedeutet, als eine beim Lupus empfehlenswerte oder auch nur e r l a u b t e hinzustellen; besitzen wir doch in der Finsen- und Röntgenbehandlung sowie anderen Methoden (z. B. Pyrogallusbehandlung) kosmetisch und in bezug auf den Erfolg viel sicherere Mittel. — Ich warne dringend vor der Fulguration des Lupus!

Herr **Werner**-Heidelberg. Meine Herren! Die Demonstration verfolgte den Zweck, Ihnen zu zeigen, in welcher Weise die in letzter Zeit so viel diskutierte Fulgurationsbehandlung beim Lupus wirkt. Es muß zugegeben werden, daß die Methode es ermöglicht, die Erkrankungsherde in überraschend kurzer Zeit zu zerstören und dabei das umgebende normale Gewebe zu schonen. Ferner ist es von großem Vorteile, daß man sich nicht zu scheuen braucht, Substanzverluste zu setzen, da dieselben sehr schnell und mit besonders schönen, glatten Narben heilen. Dadurch ist ein viel energischeres Vorgehen als bei der Radium- und Röntgentherapie ohne die Gefahr langwieriger Brandwunden ermöglicht. Bei mangelhafter Dosierung freilich kann es bei der Behandlung des Lupus, wie bei jener des Karzinomes zur Dissemination sowie zu rascherem Wachstume der nicht abgetöteten Residuen der Erkrankungsherde kommen, ein Nachteil, den schließlich jeder unvollkommene therapeutische Eingriff zur Folge hat.

Ob speziell bei der Fulgurationsbehandlung des Lupus diese unerwünschten Konsequenzen von den früher erwähnten Vorzügen so weit übertroffen werden, daß sich die Methode für die Praxis als wertvolles Adjuvans empfehlen läßt, kann natürlich erst auf Grund ausgedehnter Erfahrungen entschieden werden. In dieser Richtung sollte die Demonstration anregen.

26. Herr **Herxheimer**-Frankfurt a. M.: **Vorstellung zweier mit Pyrogallol behandelter Lupuspatienten.**

M. H.! In einer Zeit, in der von mancher Seite die Lichtheilmethoden als Allheilmittel für Lupusbehandlung gepriesen werden, halte ich es für zweckmäßig, wieder einmal daran zu erinnern, daß die verschiedensten Mittel und Methoden der Lupusheilung dienen können. Speziell trifft dies auch für die älteren Ätzmittel, z. B. Pyrogallol oder Milchsäure zu, die den Vorteil haben, den Patienten relativ wenig Umstände und Kosten zu verursachen, und deren besonderer Nachteil, die Schmerzhaftigkeit, durch anästhetische Mittel fast ganz kompensiert werden kann. Ich stelle Ihnen daher heute zwei Lupuspatienten vor, nicht ausgewählte Fälle, sondern solche, die mich zufällig letzthin wieder besucht haben. Wir behandeln mit Pyrogallus- und mit Milchsäure eine große Zahl von Patienten. Die einen hiervon sind noch in Behandlung, und Sie können daher bei diesen einen Erfolg noch nicht konstatieren. Die andern aber sind meist minderbemittelte Landleute, deren Wohnsitz fernliegt.

Die erste Patientin ist eine 42jährige Frau, die mit Lupus vulgaris der Nasenspitze am 6. Januar 1908 bei uns in klinische Behandlung trat. Es handelte sich um typische Knötchen, deren Zentrum ulzeriert war. Eine Injektion von $^1/_{10}$ mg Alttuberkulin ergab eine Reaktion im Umkreis eines Nickelzehnpfennigstückes. Im Bereich dieser Reaktion wurde zunächst eine 10proz., dann eine 3proz. Pyrogallol-Vaselinsalbe appliziert. Da Patientin keine besonderen Schmerzen empfand, nahmen wir Abstand von dem sonst bei uns üblichen Orthoformzusatz. Die Heilung erfolgte nach 6 Wochen, und sie ist, wie Sie sich überzeugen können, eine absolute.

Der zweite Patient wies bei seiner Aufnahme in die Klinik am 27. September auf dem rechten Handrücken eine Tuberculosis verrucosa cutis und am linken Bein einen Lupus vulgaris serpiginosus auf, vergesellschaftet mit Elephantiasis. Die Lupuserkrankung des 45jährigen Mannes begann am Fußrücken in seinem 14. Jahre und verbreitete sich allmählich über das ganze Bein. Seit 2—3 Jahren erkrankte Patient häufig an Erytipeles. Als dessen Folge ist wohl die bestehende Elephantiasis zu betrachten.

Aus dem Status vom September 1907 ist hervorzuheben, daß die Rückseite sämtlicher 5 Finger der rechten Hand zahlreiche zum Teil mit Krusten bedeckte, warzenartige, blaurote, bis zu 10-Pfennigstückgroße Effloreszenzen aufweist. Die konfluieren auf dem unteren Drittel des Handrückens zu einer über 5 markstückgroßen Plaque, in der Lupusknötchen nicht nachweisbar sind. Das linke Bein ist in toto verdickt, dreimal so dick als das rechte. Die Haut des Unterschenkels und Fußes ist von zahlreichen oberflächlichen, zum Teil leicht pigmentierten Narben bedeckt. Am linken äußeren Fußrande eine etwa 8—10 cm lange Operationsnarbe. Auf der Unterhälfte des linken Oberschenkels eine die Vorder- und zum Teil die Seitenpartien einnehmende, etwa 2 handtellergroße, blaurot verfärbte, zum Teil mit Krusten bedeckte, deutlich über das Hautniveau erhabene Partie mit serpiginöser Begrenzung. Am Rande der Affektion zahlreiche typische Lupusknötchen nachweisbar. Weiter oberhalb zahlreiche, bis talergroße, ähnliche Effloreszenzen mit typischen Lupusknötchen am Rande. Frei ist am Oberschenkel ein Teil der Gegend des Scarpa'schen Dreiecks.

Es wurde zunächst die Reaktion der Affektion durch Alttuberkulininjektion festgestellt, dann aber mit ganz geringen Dosen, alle 8 Tage $^1/_{10}$ mg Alttuberkulin, und Pyrogallussalben, von 10 Proz. anfangend bis zu 1 Proz., weiter behandelt. Nach 7 Wochen konnten klinisch Lupusknötchen nicht mehr nachgewiesen werden.

Ich will nun in diesem Falle keineswegs behaupten, daß jetzt keine Lupusknötchen mehr vorhanden seien. Dieselben sind klinisch durch einfache Besichtigung oder durch Glasdruck oft dann besser nachzuweisen, wenn die Behandlung längere Zeit sistiert hat. Immerhin aber ist der Erfolg der Therapie angesichts der Ausdehnung des Lupus recht bemerkenswert. Ob an dem Erfolg die gleichzeitige Tuberkulinbehandlung partizipiert, möchte ich nicht entscheiden.

Der Behandlungserfolg ist aber auch deshalb zu beachten, weil die Tuberculosis verrucosa durch die gleiche Methode zur Heilung gebracht wurde, und ich möchte daran die Bemerkung knüpfen, daß wir durch die Pyrogallusmethode gerade bei Tuberculosis verrucosa in den zwei letzten Jahrzehnten die besten Resultate erzielt haben.

27. Herr **Herxheimer**-Frankfurt a. M.: **Vorstellung eines Falles von Pseudo-Alopecia atrophicans (Brocq).**

24jährige Näherin. Vom 4.—12. Jahre litt sie angeblich an einem grindartigen Ausschlag auf dem Kopfe. Im 16. Jahre begann Haarausfall, der immer größere Partien des Kopfes ergriff.

Der Kopf ist jetzt mit Ausnahme der Schläfengegenden und des Hinterhauptes fleckenweise haarlos. Diese Flecken rind recht groß, zum Teil von über Markstückgröße. Sie sind unregelmäßig figuriert, bald mehr rundlich, bald mehr oval, bald ganz unregelmäßig. An den haarlosen Stellen ist die Haut leicht faltbar, atrophisch. Um die einzelnen Haare besteht eine geringe Rötung, die aber streng peripilär lokalisiert ist. Im übrigen weist die Kopfhaut die Erscheinungen der Pityriasis sicca capitis auf. Eine Exzision behufs mikroskopischer Untersuchung wurde verweigert.

Es können hier differentialdiagnostisch die verschiedensten Prozesse herangezogen werden, die zur zirkumskripten Atrophie der Kopfhaut führen, z. B. Favus, Lupus erythematodes. Es gibt sogar an dieser Stelle Syphilide, die zu einem nicht unähnlichen Bilde führen. Andere Prozesse, wie tuberculöse, Ulcera rodentia, die ich jüngst wiederholt multipel auf der Kopfhaut entstanden sah, Acne necrotica sind an und für sich charakteristischer, so daß sie schwerer mit dem vorliegenden Bilde verwechselt werden. Gerade der Lupus erythematosus aber ist auch im atrophischen Stadium in seiner Form auf der Kopfhaut scharf abgegrenzt, fast immer rund, so daß man von Scheiben sprechen könnte. Davon habe ich in der letzten Woche in unserer Poliklinik zwei Beispiele gesehen. Und Sie haben diese Form auf dem Straßburger Kongreß der Deutschen Dermatologischen Gesellschaft bei dem von Sternthal und auf dem hiesigen Kongreß bei dem von Fritz Veiel jun. vorgestellten Patienten beobachten können. Dazu kommt die absolute Kahlheit der Lupus erythematosus-Atrophie. Gegenüber der Favus-Atrophie ist auch die Form entscheidend. Bei Favus sind die Narben oft oval und es bleiben die Haare in der Regel in dünnen Strähnen zurück, die oft vom Scheitel als Mittelpunkt radiär ausstrahlen. Auch die Haare selbst sind insofern verändert, als sie trocken werden und wie bestaubt

aussehen. Die Haare haben ein ähnliches Aussehen wie die Haut der Mikrosporie-Herde. Vor allem aber kommt in Betracht die Oberflächlichkeit der Atrophie bei Pseudo-Pelade und die fleckige Rötung an der Stelle des Haaraustritts. Diese Eigenschaften schützen auch vor einer Verwechslung mit der Acne décalvante (Folliculite épilante), bei der besonders das zentrale follikuläre Abheilen bei peripherem Weiterschreiten charakteristisch ist, wie dies schon Quinquaud beschrieben hat, und von der Sycosis lupoides, von welcher Sie einen seltenen Fall mit symmetrischem Auftreten aus unserer Klinik auf diesem Kongresse gesehen haben.

Von der Brocq'schen Pseudo-Pelade habe ich im ganzen 25 Fälle im Laufe der Jahre beobachten können. Brocq, Lenglet und Ayrignac (Annales de Dermatologie 1905, S. 1 ff.) haben im ganzen 22 Fälle veröffentlicht. Unter meinen Patienten befanden sich 18 Weiber und 7 Männer. Es handelte sich in allen Fällen um die reine Brocqsche Krankheit, niemals konnte ich eine Komplikation, wie der Pariser Kollege, mit Alopecia areata oder mit Acne décalvante oder mit Lupus erythematosus-Narben beobachten.

Was die Form anlangt, so überwogen in meinen Fällen diejenigen, die, wie die heute demonstrierte Patientin, eine Pseudo-Pelade à grandes plaques alopéciques hatten. Solche, die an Fälle à petites plaques erinnern, habe ich nur zweimal verzeichnet. Diese Einteilung ist eine etwas willkürliche und hat eigentlich wenig Zweck. Merkwürdigerweise waren die Plaques in meinen Fällen fast immer auf Scheitel und Schläfen lokalisiert, sehr selten dagegen auf dem Hinterkopf, wo sie von den französischen Autoren mehrfach ab gebildet worden sind. Auch scheint die Zahl der Plaques bei den Brocqschen Fällen meist größer gewesen zu sein.

---

28. Herr **Herxheimer**- und Herr **Plaß**-Frankfurt a. M.: **Fall von Dermatitis ekzematoides atrophicans.**

Anamnese: Die 46jährige Patientin leidet seit frühester Jugend an einer Erkrankung der Kopfhaut, die in Wundsein und Nässen, verbunden mit starkem Juckreiz, bestand, so daß Patientin im Krankenhause aufwuchs und den größten

Teil ihres Lebens darin zubrachte. Es wurden die verschiedensten Mittel gegen den Ausschlag angewendet. Mit etwa 20 Jahren erkrankten auch Axillar- und Genitalgegend, doch heilte hier die Erkrankung zeitweise ab, während die Kopfhaut wohl mitunter Besserung, aber niemals vollkommene Heilung zeigte. Allmählich gingen sämtliche Haare auf dem Kopfe aus, so daß dieser seit 15—20 Jahren nahezu völlig kahl ist. In dieser Zeit fielen auch die Augenbrauen aus. In der Familie keine besonderen Hautkrankheiten.

Der Status vom 22. Februar d. J. ergibt, daß die Kopfhaut fast ganz von Haaren entblößt ist, nur wenige Haare sind an den Schläfen und im Nacken zerstreut, 1—2 cm lang, meist pigmentlos. Die Kopfhaut selbst ist intensiv gerötet, stellenweise sind rote, bald kleinere, bald größere, flächenhafte, unregelmäßig begrenzte, nässende Herde vorhanden. Dazwischen weißliche, mit lamellenartigen Schuppen oder Borken bedeckte Herde, während andere Partien, besonders auf der Scheitelgegend ein weißliches, gleichmäßiges Aussehen haben und wie eingesunken erscheinen. Drückt man hier die Haut ein wenig zusammen, so bemerkt man eine mehr oder weniger intensive Fältelung, die an diejenige des zerknitterten Zigarrettenpapiers erinnert. Ein Abheben von der Unterlage ist nicht möglich. Die oben erwähnten nässenden Herde beschränken sich nun nicht nur auf die Kopfhaut, sondern greifen auch zwei Finger breit auf Stirn und Wangen über, außerdem ist die Haut beider Ohrmuscheln ergriffen und hinter denselben beiderseits die Nackenhaut in der Ausdehnung mehrerer Zentimeter. Hier an den Ohrmuscheln ist die Haut stark geschwollen und stellenweise mit Krusten bedeckt.

Außer der Kopfhaut sind fast sämtliche übrigen normalerweise behaarten Gegenden des Körpers, Augenbrauen, Lidränder, Axillar- und Genitalgegend und deren nächste Umgebung ergriffen. Dort findet sich Röte, Infiltration, stellenweises Nässen, Borkenbildung. Überall sind die Haare bis auf geringe, flaumige, pigmentlose Reste geschwunden. An allen erkrankten Partien besteht starker Juckreiz.

Mikroskopischer Befund: Nach Ablauf des ekzematösnässenden Stadiums der Erkrankung wurde auf dem Scheitel ein Stückchen der atrophischen weißlichen Haut exzidiert. Die

Schnitte wurden mit den üblichen Kernfärbemitteln sowie mit solchen Methoden gefärbt, die das Bindegewebe oder das elastische Gewebe distinkt darstellen.

An der Epidermis fällt die starke Verlängerung der Retezapfen auf, die Stachelzellenschicht ist verbreitert, Kernteilungsbilder sind in den unteren Schichten der Epidermis häufig deutlich nachweisbar, ebenso ist das Stratum granulosum verdickt. Die Hornschicht hat dort, wo sie vorhanden ist, deutlich färbbare Zellkerne, im größten Teile der Präparate aber ist sie abgestoßen und befindet sich innerhalb einer dem Stratum granulosum aufliegenden Borkenschicht.

In der Cutis sind Haare und Talgdrüsen nirgends nachweisbar, einige Schweißdrüsenkonglomerate befinden sich in den unteren Schichten der Cutis, ein Schweißdrüsenausführungsgang ist in keinem Schnitte getroffen. Im Stratum subpapillare befinden sich haufenförmige lymphocythäre Infiltrate. Hier und in den Papillen fehlen die elastischen Fasern (Weigert, Unna-Tänzer) überall im Gebiet der Infiltrate, während sie in den tieferen Lagen des Coriums sich sowohl im Bindegewebe wie an den Gefäßen in normaler Zahl wohlerhalten vorfinden. Hier erscheinen auch die Bindegewebsfasern atrophisch und weniger gut gefärbt (Mallory, van Gieson etc.). Die Blutgefäße sind nicht von Infiltraten umgeben. Die Lymphspalten erscheinen im ganzen Corium erweitert.

Es ist somit hier eine Atrophie des Collagens und Elastius in der Papillarschicht und im Stratum subpapillare mit Zerstörung der Haare und Talgdrüsen festgestellt.

Aus dem Verlauf der Krankheit ist noch hervorzuheben, daß im April und Mai ein nässendes Ekzem auf der Vorderfläche des Stammes erschien, das von den Brüsten über die Nabelgegend sich bis zu den Pubes erstreckte. Dasselbe näßte und juckte intensiv. Mit den üblichen Mitteln, Zinkpaste und Teer, wurde dasselbe geheilt und ist bislang geheilt geblieben. Eine Atrophie ist hier nicht zurückgeblieben.

M. H.! Wer die Krankheit im nässenden Stadium gesehen hat, konnte nur ein Ekzem diagnostizieren. Aber wir kennen ein Ekzem nicht, das mit Atrophie ausheilt. Die vielen in der Literatur bekannten Fälle von „Dermatitis atrophicans" entsprechen nicht dem landläufigen Begriff des Ekzems. Daß die

Atrophie der Kopfhaut das Primäre gewesen und das Ekzem komplizierend hinzugetreten wäre, muß von der Hand gewiesen werden. Dagegen spricht die Anamnese der zuverlässigen Patientin, die wir immer und immer wieder nach dieser Richtung ausfragten. Ferner aber — und das ist das wichtigere Moment — spricht der mikroskopische Befund dagegen. Am Präparat konnte man deutlich feststellen, daß die Atrophie überall da ausgesprochen war, wo das entzündliche (ekzematöse) Infiltrat vorhanden war. Dieses Verhalten entspricht dem bei anderen atrophisierenden Dermatitiden, bei Syphilis atrophicans, bei Lichen ruber atrophicans, bei Acrodermatitis chronica atrophicans usw.

Ein Moment ist freilich auffallend und noch durchaus unaufgeklärt. Nämlich die Tatsache, daß die Atrophie der Dermatitis nur an den behaarten Körperteilen gefolgt ist. Am mikroskopischen Präparat konnte nicht mehr festgestellt werden, ob der Prozeß von den Haaren ausgegangen ist. Man kann somit nur annehmen, daß das unbekannte, schädliche Agens ein spezifisches Dauergift für die Haargegenden ist, wobei zu bemerken ist, daß nur dort eine Atrophie eintritt, wo die Haare wie auf Kopfhaut und Augenbrauen dicht stehen, daß an den übrigen behaarten Körperstellen aber nur dauernder Haarverlust ohne Atrophie nach dem ekzematösen Stadium eingetreten ist.

Da eine Atrophie nicht zum Begriffe des Ekzems gehört, so schlagen wir Ihnen für diesen besonderen Fall den Namen vor: Dermatitis ekzematoides atrophicans.

Trotz genauer Durchsicht aller einschlägigen Literatur haben wir einen gleichartigen Fall bisher nicht finden können.

---

29. Herr **Grouven**-Bonn: **Über klinisch erkennbare Allgemeinsyphilis beim Kaninchen.**

M. H.! Daß das intraokular syphilitisch infizierte Kaninchen unter klinisch erkennbaren Symptomen der Allgemeinsyphilis erkranken kann, ist eine Tatsache, die durch meine bereits publizierten Beobachtungen schon hinlänglich bewiesen ist. (Med. Klinik 1908, Nr. 8, und Dermat. Zeitschr. 1908, Bd. XV, Heft 4.)

Nachdem das Tier, welches bisher als einziges unter meinen Versuchstieren diesen Krankheitsverlauf gezeigt hat, inzwischen eingegangen ist, gestatte ich mir über die Gesamtheit der klinischen Erscheinungen sowie das Ergebnis der Autopsie und mikroskopischen Untersuchungen kurz zu referieren.

Am 1. Dezember 1906 wurde das Tier beiderseits intraokular von einer menschlichen Sklerose geimpft. Die Impfung führte nur linkerseits nach etwa 4 Wochen zum Bilde der gewöhnlichen Impfkeratitis, aus der sich dann nach einigen Monaten ein stark spirochätenhaltiger epibulbärer Tumor entwickelte.

Die ersten, wenig markanten Zeichen der Allgemeinerkrankung, Haarausfall, reduzierter Ernährungszustand, Dyspnoe sowie Infiltrate und Rhagaden mit spärlichen Spirochäten zeigten sich Ende Juli 1907. Dazu gesellte sich Ende Oktober 1907 eine der gewöhnlichen Impfkeratitis analoge Erkrankung des bis dahin intakten rechten Auges, anscheinend hämatogenen Ursprungs.

Als völlig einwandfreies sekundärsyphilitisches Symptom trat dann Mitte Februar d. J. unter erneuten dyspnoischen Erscheinungen und verstärktem Haarausfall eine ulzerierte Papel des Präputiums auf, die neben hochgradigen und prägnanten histologischen Veränderungen durch außerordentlichen Reichtum an Spirochaetae pallidae ausgezeichnet war.

Einen Monat später konstatierte ich eine analoge Efflorescenz am Afterrand von gleicher histologischer Struktur und gleichem Spirochätenreichtum.

Dazu gesellten sich wenige Tage nachher weitere charakteristische Allgemeinsymptome. Auf der Schleimhaut beider durch Borken fast völlig verstopften Nasenöffnungen fanden sich gerötete und erodierte Stellen, in deren Sekret massenhaft Spirochäten nachgewiesen werden konnten. Dieselben wurden hier, ebenso wie im Sekret der Analpapel auch bei Dunkelfeldbeleuchtung in der die Pallida charakterisierenden Form und Bewegung gefunden (Doutrelepont).

Gleichzeitig zeigte sich ein ausgedehntes papulopustulöses Exanthem des Rückens mit stellenweise ulzerösem Zerfall, serpiginöser Anordnung und zum Teil bedeckt mit rupiaartigen Borken. Ausstrich und Schnitt lieferten spärlichen Spirochätenbefund.

Das rechte Auge, dessen Spät-Keratitis inzwischen fast völlig wieder zurückgegangen war, zeigte erneut hochgradige keratitische Entzündung. Im Konjunktivalsekret desselben wurden massenhaft Spirochäten nachgewiesen.

Nachdem sich dann Mitte April am Präputium und am Afterrande weitere papulöse, spirochätenhaltige Infiltrate entwickelt hatten, erfolgte am 24. April der Exitus des hochgradigst abgemagerten Tiers unter den Erscheinungen des Marasmus.

Die Autopsie ergab folgende makroskopisch erkennbare Veränderungen innerer Organe:

Der rechte Lungenmittellappen ist fast in toto hepatisiert, grauweiß verfärbt. An der Peripherie finden sich einzelne weißliche knötchenförmige Infiltrate, die auch im rechten Oberlappen spärlich vorhanden sind. Der rechte Hoden und Nebenhoden ist stark vergrößert, zeigt auf der Oberfläche disseminierte, tuberkelähnliche Knötchen und auf dem Durchschnitt ausgedehnte Nekrosen. Im Becken findet sich eine bohnengroße verkäste Drüse. Die übrigen inneren Organe sind anscheinend intakt.

Die Ausstrichuntersuchung von Lunge, Leber, Milz, Knochenmark und Urin lieferte negativen Spirochätenbefund.

Dagegen ergab die Schnittuntersuchung massenhaft Spirochäten im rechten Hoden und besonders Nebenhoden, in der erwähnten Lymphdrüse, in der Nasenschleimhaut, der rechten Cornea und den zuletzt aufgetretenen Papeln des Anus und Präputiums, sowie in der Conjunctiva palpebrae des rechten Auges. Weniger reichlich, aber immer noch zahlreich waren dieselben in der Sclera, Iris und Ziliarkörper, spärlich in Chorioidea und Retina des rechten Auges. In der Niere fanden sich einzelne Spirochäten; negativ war der Befund in Nebenniere, Milz und den Papeln des Rückens, zweifelhaft in Lunge und Leber.

Auch der anscheinend intakte linke Hoden und Nebenhoden wiesen eine erhebliche Zahl von Spirochäten auf.

Ich muß mir vorbehalten auf die stellenweise hochgradigen histologischen Veränderungen, die prinzipiell den von mir bereits früher beim Kaninchen beschriebenen entsprechen, anderorts eingehend zurückzukommen.

Vortragender demonstriert Levaditi-Präparate von der Cornea, der Beckenlymphdrüse und dem rechten Nebenhoden des Kaninchens.

Zum Überfluß wurde am 24. Februar noch von der ersten Papel des Präputiums eine Kontrollimpfung auf einen Makaken vorgenommen, die klinisch und durch den Spirochätennachweis in einer am 7. April exzidierten Impfpapel sich als erfolgreich erwies. Auch eine am 7. April vorgenommene Impfung von einer Rückenpapel des Kaninchens auf einen zweiten Makakus verlief klinisch positiv

Ich glaube somit den in jeder Hinsicht gesicherten Beweis geliefert zu haben, daß beim intraokular infizierten Kaninchen eine mit charakteristischen Symptomen einhergehende syphilitische Allgemeinerkrankung eintreten kann.

Hinweisen will ich schließlich noch darauf, daß es mir gelungen ist, von diesem Kaninchen und zwar von dem an der Impfstelle aufgetretenen epibulbären Tumor bei einem zweiten Kaninchen eine klinisch charakterisierte Sklerose durch kutane Infektion am oberen Augenlid zu erzeugen, in der Spirochäten 6 Wochen nach der Impfung im Schnitt nachgewiesen werden konnten (vgl. Med. Klinik 1908, Nr. 8).

Bei diesem letzteren Tier haben sich weitere syphilitische Symptome bis heute, d. h. ein Jahr nach der Impfung, nicht eingestellt.

Die serodiagnostische Untersuchung, die auch in Bonn neuerdings in ausgedehntem Maße geübt wird, lieferte dagegen bei dem Tier ein stark positives Resultat.

Ich erwähne das im Gegensatz zu den von Schucht und auch von mir bei anderen geimpften Kaninchen erzielten negativen Ergebnissen, ohne diesem Befunde eine erhebliche Beweiskraft vindizieren zu wollen.

---

30. Herr **Ehrmann**-Wien: **Über physiologische und therapeutische Lichtwirkung.**

M. H.! Ich beabsichtige hier nicht den ganzen Komplex von Fragen zu besprechen, die sich auf den Einfluß der Lichtenergie auf die Vorgänge im normalen und pathologischen Hautgewebe beziehen. Ich möchte zunächst den pigmentbildenden

Einfluß der Lichtstrahlen nebst einigen Bemerkungen über entzündungserregende Wirkung besprechen und dann über den Einfluß der Licht- bzw. Wärmestrahlen auf die syphilitische Hauterkrankungen, und zwar einerseits, was den Schwund von Hautsyphiliden, andererseits was die Pigmentierung derselben betrifft, sprechen.

Wie Sie wissen ist durch die Untersuchungen von Widmark, Hammer u. a. die schon früher von Charcot aufgestellte Hypothese bestätigt worden, daß die Bräunung der Haut, die Hautpigmentierung, die durch das Sonnenlicht, dann aber auch durch künstliches, namentlich das Licht der Bogenlampe entsteht, wesentlich den kurzwelligen Strahlen des Spektrums dieser Lichtquelle, das ist den blauen, violetten und ultravioletten, zu verdanken sei, während die Strahlen des anderen Endes des Spektrums, die langwelligen, das ist die ultraroten, roten bis gelben, dazu wenig oder gar nichts beitrügen.

Ich möchte nun vorweg nehmen, daß dieser Satz richtig ist mit gewissen sehr wichtigen Einschränkungen. Auch die Wärmestrahlen und die langwelligen können echte Pigmentierung erzeugen, nur bedürfen sie dazu einer viel größeren Zeit. Während wir mit einer Lichtquelle, die reich ist an ultraviolettem Licht, schon durch eine minutenlange Bestrahlung eine Pigmentierung erzeugen können, braucht es bei den langwelligen Strahlen eine Einwirkung von vielen Stunden, deren Mindestsumme wohl schon Tage bedeutet. Hierin ist aber kein Unterschied zwischen strahlender Wärme oder mitgeteilter, influenzierter Wärmeenergie.

Ich möchte da auf eine gewiß schon von vielen wahrgenommene Erscheinung aufmerksam machen, die man sowohl nach der protrahierten lokalen Anwendung des elektrischen Lichtbades, das weniger entsprechend auch als elektrischer Heißluftkasten bezeichnet wird, wie auch bei protrahierter Termophorwirkung beobachtet. Es entstehen nämlich nicht diffuse, sondern netzförmige Hautrötungen, der Cutis marmorata entsprechend, die dann zu ebensolchen netzförmigen Hautpigmentierungen führen. Auf Durchschnitten einzelner Zweige dieser netzförmigen Pigmentierung findet man deutlich nachweisbare Veränderungen des tiefen Arteriennetzes der Haut, besonders deutlich Vakuolisierung der Endothelien.

Hier handelt es sich einmal um eine Lichtquelle, die reich an langwelligen und fast ganz frei von kurzwelligen Strahlen ist, das andere Mal um mitgeteilte Wärmeenergie, die wir eigentlich nicht zur strahlenden Energie zu rechnen hätten, die aber doch ganz gleich wirkt, wie die erstere.

Diese Pigmentierung ist, was Form und Ausdehnung betrifft, verschieden von der durch ultraviolette Strahlen erzeugten. Diese studiert man wohl am besten an der Quecksilberdampflampe, am bequemsten fand ich hierzu die Uviollampe, die wegen ihrer gemäßigten entzündungserregenden Wirkung und Wärmeentwicklung sich zu solchen Versuchen viel besser eignet als die Quarzlampe, deren direktes Auflegen viel zu rasch und viel zu intensiv wirkt, eine viel zu kleine Fläche betrifft, und die zu diesen Versuchen nur auf große Entfernungen zu gebrauchen ist.

Die Resultate der Einwirkung des ultravioletten Lichts auf die Haut hängen nicht nur von der Intensität, also von der Bestrahlungsdauer und der Nähe der Lampe und der angewendeten Stromstärke ab, sondern auch von der Individualität des Kranken und selbst von der Körperregion, an welcher sie angewendet werden. Die schwächste Einwirkung erzeugt nach einigen Stunden der Latenz, ein Erythem, das nach einigen Tagen schwindet und dann eine leichte Pigmentierung ohne Schuppen hinterläßt. Diese Pigmentierung schwindet bei Individuen mit sehr weißer Haut sehr schnell, hält aber bei schon von Natur aus dunkler tingierter Haut lange an.

Ich muß hier ein wenig einhalten und über die natürliche Hautpigmentierung einige Worte sagen.

Eine Aufnahme größerer Personenreihen lehrt, daß die natürliche, also gewissermaßen angeborene Hautpigmentierung schon innerhalb der Norm an einem und demselben Individuum variiert. Nur selten findet man solche, deren Haut, abgesehen von äußeren Einflüssen, gleichmäßig gefärbt ist, wie sich das schon bei der Pigmentierung der Haare kundgibt.

Die Haarfarbe geht im großen Ganzen aber nicht im einzelnen parallel mit der Farbe des Haarbodens. Vitiliginöse und leukopathische Hautstellen überhaupt, mit Ausnahme des Leukoderma syphiliticum, zeichnen sich auch durch weiße Haare aus.

Aber auch nur mäßig pigmentierter Haarboden kann ziemlich schwarzes Haar tragen.

Nur ganz brünette Individuen haben ganz sicher gesetzmäßig dunkle Haarfarbe. Die Kreuzung zwischen hellen und brünetten ergibt aber nicht eine Zwischenfarbe, sondern ergibt oft ein Mosaik von Färbungen, so zwar, daß verschiedene Körperregionen verschiedene Haarfärbung aufweisen; aber auch die allgemeine Hautfärbung zeigt Verschiedenheiten.

Und demnach ist auch das Verhalten gegenüber dem ultravioletten Licht verschieden und zwar ist bei brünetten Individuen und an brünetten Stellen die Pigmentierung, wie gesagt, eine dunklere.

Der Unterschied zeigt sich besonders bei stärkerer Bestrahlung, nach welcher es zu ausgedehnter Abschilferung der Epidermis im Ablauf des Erythems kommt. Dann ist die unter der abgestoßenen Schicht liegende Epidermis bei heller Haut für das bloße Auge ganz pigmentlos, trotzdem diese noch hyperämisch ist, und nur sehr langsam tritt gesteigerte Braunfärbung ein, während bei angeboren brünetter Haut schon nach Abstoßung der Epidermisschuppen eine deutliche Braunfärbung neben der Hyperämie vorhanden ist.

Die Seltenheit des Leukoderms im Gesichte findet eine gewisse Erklärung darin, daß es nur bei wenigen Menschen gelingt, die zweite Pigmentierung, welche eine Vorbedingung des Leukoderms ist, durch ultraviolettes Licht im Gesicht künstlich zu erzeugen.

Diese Beobachtungen mußte ich vorausschicken, um die Einwirkung bei Syphilis, besonders die experimentelle Erzeugung von Leukoderma syphiliticum besprechen zu können.

Es hat schon Neisser darauf hingewiesen, daß das Leukoderma häufig an solchen Stellen auftritt, die äußeren pigmentbildenden Einflüssen ausgesetzt waren, z. B. bei Bäckern und Schmieden; die weißen Flecke entstehen nach Ablauf von Syphiliden. Ich habe seinerzeit auf die durch Sonnenwirkung bei gewissen Arbeiterkategorien entstehende Pigmentierung der entblößten Hautstellen hingewiesen, die Leukoderma zeigen, wenn Syphilide daselbst gesessen haben.

Es schien mir nun wichtig, diese Annahme auch experimentell zu stützen, wobei auch mehrere andere Fragen zur Lösung kamen.

Zum Versuche wählte ich in erster Reihe Individuen, die keine frischen Exantheme mehr hatten, wohl aber ein frisches Leukoderma syphiliticum des Halses. Dieser Umstand ist daran zu erkennen, daß hie und da sich das Leukoderma um eine graue zentrale Pigmentierung nach frisch abgelaufener Papel lokalisiert. Eine zweite Reihe um alle solche, die noch frische Exantheme hatten.

Im letzteren Falle machten wir besonders bei etwas intensiverer Bestrahlung nodöser Syphilide eine Beobachtung, die sehr merkwürdig ist und die uns sofort näher beschäftigen soll.

Bestrahlt man ein frisches papulöses oder makulopapulöses Syphilid auf der einen Seite, so entsteht zuerst ein Erythem, welches bei etwas gewölbter Hautregion am intensivsten an den Stellen zutage tritt, auf welche die Strahlen senkrecht auffallen. Die Effloreszenzen schwellen mit der übrigen Haut auf, oft sogar etwas mehr, bekommen einen rostbraunen Ton, werden schon am zweiten Tage runzlig, abgeflacht und sind meist in 4—5 Tagen trocken involviert, während die umgebende Haut in Lamellen sich abschält uud zwar in der Peripherie weniger als im Zentrum. Darauf erfolgt in 10—14 Tagen braune Pigmentierung. Je nach der Individualität des Patienten sind die exfolierten Stellen noch hyperämisch-pigmentlos, während in der Peripherie, wo die Epidermis sich nicht abgestoßen hat, schon Pigmentierung vorhanden sein kann und zugleich ein beginnendes Leukoderma, besonders weiße Höfe um die Reste der involvierten Effloreszenzen, dann völlige Leukodermaflecke, den Effloreszenzen entsprechend.

Besonders auffallend ist die rasche, schon nach Stunden einsetzende Involution der Papeln. Auch bei Gummen wurde diese in 3 Fällen beobachtet. Was die Ursache derselben ist, müssen weitere Versuche lehren.

Die mit mathematischer Sicherheit eintretende Tatsache ist außer Frage gestellt. Vorläufige Versuche haben ergeben, daß nach 2 Stunden Bestrahlung mit der Uviollampe auf 37 cm Entfernung die Spirochäten nicht abgetötet werden, sondern 24 Stunden später sich noch lebhaft bewegen. Die Bewegungen hören aber nach 5 Minuten langer Bestrahlung mit der Quarzlampe auf. Da bei dieser ziemlich viel Wärmestrahlen mitwirken, ist die Deutung dieses Versuches noch zweifelhaft.

Aber erwähnen muß ich, daß die Bestrahlung mit einer 75kerzigen Glühlampe in derselben Dauer, wie die Uviollampe, die Syphilide nicht zur Involution bringt. Man sieht vielmehr die bereits erwähnten „Gefäßstreifen".

Da die Trypanosomen ebenfalls durch Röntgenstrahlen beeinflußt werden, sind auch die Versuche über Einwirkung von X-Strahlen auf Spirochäten in Aussicht genommen.

Histologisch zeigt sich bei der Involution zuerst eine seröse Durchtränkung, dann eine rasche Resorption des Plasmoms, d. h. der Plasma- und Riesenzellen. Die geschwollenen Bindegewebszellen schwinden nicht, es zeigt sich reichlichere Phagocytose, besonders auch in den Epithelzellen der Schweißdrüsen, Degenerationserscheinungen der Spirochäten.

Als einen interessanten Nebenbefund möchte ich erwähnen, daß die Plasmazellen als Abkömmlinge der fixen Makrophagen sich darstellen und ihr Entstehen direkt der Phagocytose verdanken.

Was die Pigmentbildung nach Papeln betrifft, so habe ich gefunden, daß die nach einer bestimmten Form schuppender Papeln auf der nicht bestrahlten Kontrollseite entstehende umschriebene Pigmentierung auch auf der bestrahlten Seite besteht, wenn die Papeln genügend lang gedauert haben, sonst aber entsteht ein Leukoderma, auch in der Peripherie derselben.

Interessant ist das Verhalten der bestrahlten Syphilide zur Herxheimerschen Reaktion. War die durch Bestrahlung erzeugte Involution der Effloreszenzen eine vollständige, ehe man die erste Injektion machte, so blieben die involvierten Stellen von der allgemeinen Rötung und Schwellung ausgenommen. Waren einige davon nicht völlig involviert, dann nahmen sie in verschiedenen Graden daran teil.

Nach Ablauf des Erythems und der ersten entzündlichen Pigmentierung entsteht, wenn auch die letzten Reste der Hyperämie verschwunden sind, ein Leukoderma, wo die Syphilide lokalisiert waren. Wenn man Patienten, die von kurz vorher abgelaufenen Syphiliden Leukoderma an gewissen Stellen hatten, an anderen Stellen bestrahlte, so entstand daselbst in derselben Weise ein Leukoderma; nur nach längst abgelaufenen Syphiliden bleibt diese Erscheinung aus. Bestrahlung der Leukoderma selbst zeigt erst diffuse Rötung, dann nach Ablauf der

ersten Pigmentierung eine Verstärkung des Kontrastes zwischen Hell und Dunkel, d. h. eine Steigerung der Pigmentierung zwischen den Leukodermaflecken.

Die Bestrahlung der anderen Leukopathien, des Albinismus partialis und der Vitiligo hatte ähnliches Resultat. Speziell bei der Vitiligo konnte ich zwei Fälle, die meine näheren Bekannten betreffen, seit 24—25 Jahren verfolgen.

Bei dem einen, der schwer darmleidend ist, ist der Prozeß immer progredient. Bei dem anderen, der ebenfalls an nervösen Darmstörungen gelitten hatte, ist in den letzten Jahren stabil, und gerade bei diesem stellte sich vor einigen Jahren an den Stellen, wo der Handrücken behaart ist, nach einem im Hochgebirge verbrachten Sommer neue ephelidenartige Flecke in der vitiliginösen Haut ein. Das war aber auch die einzige Erscheinung von Rückgang, die ich bis dahin beobachtete und die ich auch in Mráceks Handbuch erwähnt habe.

Schon vor Jahren habe ich Röntgenstrahlen auf Vitiligo einwirken lassen und die Resultate in der Wr. dermatologischen Gesellschaft gezeigt.

Es zeigte sich immer an den bestrahlten Partien des Vitiligoflecks nach Ablauf des Erythems nur eine Steigerung der Randpigmentierung gegenüber den abgedeckten Randpartien. Die entfärbten Stellen blieben überall unverändert.

Dies gilt auch von den durch das Fortschreiten verschiedener Herde abgeschnürten und isolierten Inseln und Zwickeln pigmentierter Haut. Die weiße vitiligiöse Haut dagegen zeigte erst eine gelbliche Verfärbung und wurde dann rasch wieder vollständig weiß.

Viel intensiver als Röntgenlicht wirken in demselben Sinne die Quecksilberbogenlampen. Zu diesen Versuchszwecken ist die Uviollampe, da sie keine Verbrennungen, sondern bei der allerhöchsten Einwirkung nur ein blasiges Erythem erzeugt, besser zu verwenden als die Quarzlampe. Mit beiden gelang es mir in je einem Falle von Vitiligo und Albinismus partialis sowohl die umgebende Hautpartie als versprengte Pigmentinseln, namentlich dort, wo noch einzelne schwarze Haare waren, insensiver pigmentiert zu sehen, nachdem das Erythem und die darauffolgende gleichmäßige Pigmentierung verschwunden war, mehr aber nicht. Dabei konnte man aber allerdings in den weißen

Stellen oft schon mit Lupenvergrößerung nach Anwendung der Quarzlampe rostbraune punktförmige Pigmentierung sehen; bei mikroskopischer Untersuchung zeigte sich, daß hier ein goldgelber, die mikro-chemischen Eisenreaktionen gebender Farbstoff abgelagert hat, nämlich Hämosiderin. Nur an den bereits erwähnten versprengten Hautinseln war in der Haarscheide echtes melanotisches Pigment, welches ja bekanntlich hier auch normalerweise viel tiefer greift, als im interfollikulären Gewebe. In diesem Punkte decken sich meine Erfahrungen mit denen Buschkes. Eine dauernde echte Pigmentierung der vitiliginösen Stellen gelingt nicht.

Zum Schlusse muß ich noch über die Beziehung des Lichts zur sog. Sommer-Eruption bez. Hydroa aestivalis einige Mitteilungen machen.

Bekanntlich haben Magnus Moeller und ich aus Versuchen geschlossen, daß die Eruption bei dieser Dermatose erzeugt wird durch Einwirkung wesentlich der kurzwelligen Lichtstrahlen auf dazu disponierter Haut. Die Disposition dazu ist oft familiär hereditär. Scholz hat nun nach seinen Versuchen die Vermutung ausgesprochen (einen Beweis wird er dies wohl selbst nicht nennen), daß es im wesentlichen die Wärmestrahlen wären, welche die Blasen-, Quaddelbildung und Nekrose verursachen.

Während ich direkt die Temperaturen, die bei meinen Versuchen auf der Haut herrschten, mit dem berußten Thermometer bei blauem Lichtfilter auf 28—29,5° bestimmt habe, und gerade da meine Wirkungen erhielt; bei rotem aber, wo die Wirkung ausblieb, 30—33° fand, ist bei Scholz keine Angabe über die Temperatur, er nimmt die Wärmewirkung dann an, wenn der Patient ein Brennen fühlt, welches bei meinen Versuchen überhaupt nicht vorhanden war.

Nun kam der Fall, an welchem ich meine Versuche gemacht habe, am letzten Dezember mit einer frischen Eruption, also zu einer Zeit, wo die Wärmestrahlung nach den Berichten der meteorologischen Reichsanstalt in Wien die niedrigste ist. Die Eruption dauerte bis in den Februar herein.

Ich machte nun wiederholt folgende Versuche: Eine 75 Kerzen starke Glühlampe mit Reflektor wird soweit von der Haut gestellt, daß die Temperatur der Haut 35° beträgt. Es wird

ferner die gleiche Stelle der entgegengesetzten Seite so weit von einer Uviollampe gehalten, daß dieselbe Temperatur herrscht. An ersterer Stelle eine vorübergehende, nach einigen Stunden vollständig schwindende Rötung, an letzterer eine quaddelförmige Erhöhung mit einer kleinen weißlichen Stelle im Zentrum, die leicht blasenförmig erhöht war, dann nach Ablauf der Erscheinungen an dieser Stelle eine weißliche Narbe mit reichlicher Pigmentierung in der Umgebung. Dieser Versuch wurde dreimal wiederholt, zum letztenmal mit der Quarzlampe mit dem gleichen Erfolge durch Auflegen der Lampe in der Dauer von einer Minute, wobei der Kranke keine Spur von Brennen empfand. Mit der Glühlampe mußte man bis über 60° ca. über Hauttemperatur gehen, also über die Gerinnungsgrenze des Eiweißes, um eine Hautverschorfung zu erzielen.

Was die allgemeinen Erscheinungen des Patienten betrifft, so ist hervorzuheben, daß vom Anfange der Eruption an eine starke Hämatoporphyrinurie, und zum Schlusse in geringem Grade noch vorhanden war. Es ist nun wohl selbstverständlich, daß Licht die Krankheit nicht erzeugen kann, sondern daß in einem dazu disponierten, also veränderten Organismus die Bedingung dazu gegeben sein muß, daß er auf Lichtwirkung in der bekannten Weise, so anders reagiert als andere. Disposition, Idiosynkrasie, Empfindlichkeit ist nur der kurze Ausdruck für diese unerklärte Tatsache.

Wenn ich meine Ergebnisse in einem Satz zusammenziehen soll, so will ich sagen, daß gewisse physiologische und mithin auch therapeutische Veränderungen der Haut durch Wärmestrahlen wohl auch hervorgebracht werden, aber bei unverhältnismäßig längerer Einwirkung, daß dieselben Wirkungen aber am sichersten, intensivsten und schnellsten durch die chemisch wirksamen Strahlenarten erzeugt werden.

Selbstverständlich wird man danach auch die Indikation stellen.

---

31. Herr **B. Sklarek**-Berlin: **Zur Kenntnis der multiplen Primäraffekte.**

M. H.! Die Veranlassung zu meinem heutigen Berichte gab mir ein Fall, den ich schon am 28. Januar d. J. in der Berliner Dermatologischen Gesellschaft vorgestellt, und von

welchem ich mir hier eine Moulage auszustellen gestattet habe. Ich will Sie nicht mit einer langen Krankengeschichte aufhalten und Ihnen nur die notwendigen kurzen Daten geben. Am 6. Januar d. J. konsultierte mich ein 28jähriger Zahnarzt und erzählte mir, daß er in der letzten Dezemberwoche 1907 einen Arzt wegen Juckens in der Genitalgegend aufgesucht habe. Es wurde ein Ekzem konstatiert und Zinkpuder verordnet. Mir machte die Affektion, als ich sie also etwa eine Woche später sah, mehr den Eindruck einer Follikulitis, und ich nahm daher eine Pinselung der erkrankten Hautpartie mit der bekannten Arningschen Anthrarobin-Tumenolpinselung vor. Kurz darauf trat eine starke Reizung verbunden mit heftigem Brennen auf, die sich unter antiphlogistischer Behandlung nicht besserte. Die Einzeleffloreszenzen vergrößerten sich vielmehr bis Pfennigstückgröße innerhalb weniger Tage und boten nach 10 Tagen das Bild, welches in der ausgestellten Moulage festgehalten ist: wir sehen da 25 typische Primäraffekte zum Teil an der Radix penis, zum Teil an der Unterbauchgegend. Herr Geheimrat Lesser hat damals den Fall mit mir zusammen gesehen und die Diagnose nicht nur klinisch bestätigt, sondern liebenswürdigerweise auch in seinem Institut durch Spirochätennachweis im Dunkelfeld sichern lassen. Um jeden Verdacht auszuschließen, daß es sich vielleicht nicht um Primäraffekte, sondern um syphilitische Papeln handeln könnte, wartete ich im Einverständnis mit dem Patienten vor Einleitung der spezifischen Therapie die Allgemeinerscheinungen ab, die neben heftigen Kopfschmerzen nach 11 Tagen mit einer typischen Roseola der Bauch- und Brusthaut auftraten. In diesem Zustande konnte ich den Patienten in der Berliner Dermatologischen Gesellschaft vorstellen.

Hier möchte ich mir nun erlauben, einige knappe Bemerkungen daran zu knüpfen. Wir wissen alle, daß multiple Primäraffekte gar nicht so selten sind, wie zuweilen noch angenommen wird, und wir wissen, daß auch Ricord nicht das Axiom aufgestellt hat, daß sie nie multipel vorkommen. Über die Häufigkeit ihres Auftretens geben uns verschiedene Statistiken Aufschluß. So fand Achille Papagaey unter 12069 sicheren Primäraffekten des Hospital Ricord 1 multiplen auf 3,39 Primäraffekte = 25,39 Proz. Lewin fand 90 Proz. iso-

lierte und 5 Proz. doppelte, selten 3, 4 und mehr. Sabolotzky fand unter 139 extragenitalen Primäraffekten 36 Fälle mit 2 und einen Fall mit 3 Initialsklerosen. Die Berechnungen von Ricord, Fournier und Clerc ergeben ein Verhältnis der solitären zu den multiplen Primäraffekten von 7 : 2. Die Doppelten stellen dabei etwa 70 Proz. der multiplen und 18,8 Proz. aller dar. — Recht interessant ist dazu auch wohl noch die Mitteilung von Lofton, daß bei den weißen Rassen und Mischlingen die Sklerose einfach zu sein pflegt, während sich bei den Negern häufig mehrfache Initialaffekte finden. Von 29 Primäraffekten, die Lofton 1903 beobachtete, betrafen 21 Neger, die obigen Ausspruch rechtfertigten. Alles in allem bestätigen uns diese statistischen Angaben, daß multiple Primäraffekte, wie gesagt, gar nicht so selten sind. Naturgemäß nehmen die Fälle mit 2—3 Primäraffekten an Häufigkeit die erste Stelle ein, während die in größerer Zahl auftretenden schon exzeptionellere Fälle darstellen und deshalb wohl einiges Interesse beanspruchen. Ich habe in der Literatur, soweit sie mir zugänglich war, Berichte über 4 Primäraffekte von Kotzyn, Róna und Lesné, über 5 von Knowles und L. Cheinisse, über 6 von Petrini und Kasanski, 7 von Daulos, Mauriac, Brousse und Du Castel, 11 von Queyrat, 13 von Du Castel, 15 von Sack, 17 von Pollacsik und Taylor und über 36 Primäraffekte von Ehrmann gefunden.

Ich habe mich des weiteren auch darüber zu informieren gesucht, unter welchen äußeren Verhältnissen wir mehrere Initialaffekte finden, und habe da feststellen können, daß z. B. nach der Mitteilung von Blanche de la Roche 2 indurierte Ulcera nach einem Biß entstanden, daß weiterhin mehrfache Schnitte mit einem infizierten Rasiermesser zu multiplen Primäraffekten führten, ebenso durch Tätowieren und beim Schröpfen multiple Primäraffekte erzeugt wurden, auch einmal beim Massieren; der betreffende Masseur, welcher an syphilitischen Mund- und Rachenaffektionen litt, hatte die Gewohnheit, sich den überfließenden Speichel mit der Hand abzuwischen. Von Hautaffektionen, welche prädisponierend auf das Auftreten multipler Primäraffekte wirkten, habe ich bei Sack, Pollacsik und Du Castel Scabies als ursächliches Moment gefunden. Ehrmann berichtet, daß in seinem Fall von 36 Sklerosen sich

diese auf dem Boden einer Akne entwickelten, und ich darf den meinigen nun wohl hier als auf dem Grunde eines Ekzems entstanden anreihen. — Aus diesen Angaben können wir also wohl entnehmen, daß, wenn mehrere Stellen bei vorhandener Infektionsmöglichkeit die Bedingungen zur Aufnahme des syphilitischen Virus erfüllen, wenn also eine gleichzeitige Infektion vieler Stellen stattfindet, eben mehrere Initialsklerosen entstehen können. Es kann dabei entweder das syphilitische Kontagium gleichzeitig an mehreren Stellen eindringen, oder es kann kurz nach der ersten noch nicht erkennbar gewordene Infektion eine weitere stattfinden. Gewöhnlich liegt also entweder eine absolute, wie in meinem Falle, oder wenigstens annähernd gleichzeitige Inokulation vor, und dann zeigen die Einzeleffloreszenzen auch immer dieselbe Entwicklungsstufe. In diesem Sinne äußert sich auch Jadassohn in seinen syphilidologischen Beiträgen: Die multiplen Simultanimpfungen beim Menschen finden natürlich immer mit dem gleichen Material statt und entwickeln sich im großen Ganzen gleichmäßig. Nicht immer treten aber trotz gleichzeitiger Infektion die einzelnen Initialmanifestationen auch gleichzeitig auf, sondern die Zeiten ihrer Entstehung sind zuweilen um mehrere Tage voneinander entfernt. Dies kann daher kommen, daß die einzelnen Primäreffloreszenzen natürlich verschieden lange Inkubationszeiten haben können, was Jadassohn nicht bloß auf die eventuell verschiedene Zahl der in loco zur Wirkung kommenden Spirochäten, sondern auf Differenzen in der Art der Inokulation zurückführt. Andererseits kann es sich bei sukzessivem Auftreten multipler Primäraffekte um sukzessive Inokulationen handeln, wie in dem Falle von Cénas. (Derselbe berichtet von drei in verschiedenen Intervallen — am 12. und 18. Januar und 1. Februar — bei einem Patienten aufgetretenen Sklerosen, welche dieser von derselben Person in 5 mal in gleichen Zwischenräumen, zuletzt am 23. Dezember widerholtem Beischlaf erworben haben soll.) Solche sukzessiven Inokulationen können, wie Sabaréanu in den Ergebnissen seiner Arbeit über sukzessive syphilitische Schanker sagt, sowohl vor als auch nach dem Entstehen des ersten Schankers stattfinden. Vor dem Auftreten des ersten Schankers sind sie entweder durch das Virus einer anderen Person (Heteroinfektion) oder durch das Virus des Kranken

selbst (Autoinfektion) verursacht. Eine solche Autoinfektion kann für den zuletzt erschienenen Schanker angenommen werden, wenn die sukzessiven Schanker nach einem Intervall von mehr als 10 Tagen erschienen sind. Andererseits dürfen später als 10 Tage vor den sekundären Erscheinungen derartige Schanker nicht mehr auftreten, wenn wir sie noch als typische Schanker ansprechen sollen. Um Autoinokulation handelt es sich wohl auch besonders in solchen Fällen, in denen zwei Schanker auf sich berührenden Haut- bezw. Schleimhautflächen einander gegenüber zu liegen kommen (Ober- und Unterlid, Ober- und Unterlippe, Schamlippen, Präputium und Eichel).

In meinem Falle möchte ich aus dem gleichzeitigen Auftreten aller Sklerosen schließen, daß es sich um eine gleichzeitige Inokulation des syphilitischen Kontagiums auf die Effloreszenzen des bestehenden Ekzems gehandelt hat. Dazu kommt die von dem fraglos zuverlässigen Patienten gemachte sichere Angabe, daß der letzte Koitus, welchen wir als den infektiösen annehmen können, etwa 6—7 Wochen vor der Induration der infizierten Stellen stattfand, während der vorletzte Koitus noch mehrere Monate, also viel zu weit zurückliegt, um noch von irgend einer Bedeutung für uns zu sein.

Wir sehen, daß der Möglichkeiten zur Entstehung multipler Primäraffekte recht viele sind, und ich glaube mit Jadassohn im Gegensatz zu Blaschko nicht, daß, wenn bei multiplen Impfungen nur ein Primäraffekt angeht, dies die Folge einer Immunisierung von diesem aus ist, sondern bin mit ihm der Meinung, daß dies viel mehr auf Zufälligkeiten bei der Inokulation und Haftung und eventuell auch auf unregelmäßige Verteilung der Spirochäten im Impfmaterial zurückzuführen ist.

Die Multiplizität der Primäraffekte kann also, um noch einmal kurz zu resumieren, durch gleichzeitige und durch sukzessive Inokulation und bei dieser durch Auto- und Heteroinokulation begründet sein, — Möglichkeiten genug, um uns die statistisch festgestellte relative Häufigkeit der multiplen Primäraffekte zu erklären. Fälle, wie der Ihnen von mir mitgeteilte, sind jedoch aus äußeren Gründen wohl nicht gerade sehr häufig, und deshalb glaubte ich Ihnen über denselben berichten zu dürfen.

32. Herr **Delbanco** - Hamburg: **Sekundäre Gummibildung sive gummöse Lymphdrüseninfektion.**

D. hat selbst vor 4 Jahren in einer Abhandlung (Monatsh. f. prakt. Dermat.) die Infektiosität des Gumma auf Grund klinischer Erfahrungen und theoretischer Überlegungen behauptet. Inzwischen haben die Affenimpfungen und der Nachweis der Spiroch. pall. in den Spätprodukten die Pathogenese letzterer geklärt. Ein weiterer klinischer Beweis für die Existenz des lebenden Virus in dem Gumma ist D. ein scharf charakterisiertes Krankheitsbild, welches D. in fünf Beobachtungen vorliegt. Diese liegen zum Teil vor der Entdeckung der Spiroch. pall. Sie haben das Gemeinsame, daß die späte Stellung der Diagnose und hinausgeschobene Einleitung der spez. Behandlung die Ausbildung des Krankheitsbildes erst ermöglichten. Ein pseudo-chancre rédux des Penis wird für einen Primäraffekt gehandelt. Roseola und harte Drüsen werden abgewartet; sie bleiben aus. An ihrer Stelle erscheint einseitig eine tiefgreifende, von den Leistendrüsen ausgehende, die angrenzenden Bauchhautpartien beteiligende Infiltration, welche nicht zur Erweichung kommt, aber mit stark remittierenden Fieberbewegungen einhergeht. Dann erst wird die Diagnose gestellt. Primäres Gumma des Penis. Sekundäres Gumma der Weiche. Unter traitement mixte schnelle Heilung. Die klinische Überlegung schließt aus: 1. ein zufälliges Nacheinander zweier Gummata; 2. eine Mischinfektion, welche von der Oberfläche des primären Gumma ausgehend in den Leistendrüsen auf vorbereitetem Boden ein zweites Gumma auslöst, wie ein Trauma solches auch schon vermag. D. kommt darauf hinaus, daß das lebende spezifische Virus in die Weiche zu den Leistendrüsen sich begiebt und hier analog den Fingerschen Experimenten in dem besonders reagierenden Gewebe das Gumma setzt.

In den kürzlich von Hahn und Maes in Hamburg herausgegebenen Vorlesungen von Engel-Reimers ist dem metastatischen Gumma ein besonderer Abschnitt gewidmet und eindringlich die Genese des Gumma auf das lebende Virus zurückgeführt.

D. wendet sich zum Schluß mit kurzen Worten der Atoxylbehandlung der Syphilis zu. Um ihren spezif. Wert zu er-

messen, verlangt er, daß ausschließlich und von vornherein mit Atoxyl behandelte Luesfälle geprüft werden daraufhin, in welchem Umfang sie Späterscheinungen und der Tabes und Paralyse unterliegen. Für D. ist es ein Dogma, daß schlecht oder nicht behandelte Luiker hochgradig den Gefahren der Tabes und Paralyse ausgesetzt sind. Dieser statistischen Forderung können aber erst nach vielen Jahrzehnten spätere Ärztegenerationen genügen. Wer hätte bei solcher Erwägung den Mut, eine Lues von vornherein nur mit Atoxyl zu behandeln? Eine verfrühte und kritiklose Empfehlung des Atoxyls bzw. eines Hg-Ersatzes bedeutet nur Wasser auf die Mühle der Quecksilbergegner.

---

33. Herr **Dreyer**-Köln: **Über Mischinfektion bei Syphilis.**

Unter allen Fragen, die die Mischinfektion bei Syphilis betreffen, nahm früher die kombinierte Infektion von Lues und Vaccine die praktisch wichtigste Stelle ein. Ist das anders geworden infolge der heutigen Impfungen mit originärer, dem Kalbe direkt entnommener Lymphe, so ist ein andersartiges, ein wissenschaftliches Interesse an solchen Mischinfektionen durch die Spirochätenentdeckung eingetreten, insofern, als den in den Pusteln von syphilitischen Pockenkranken gefundenen Spirochäten leicht eine größere Bedeutung für die Ätiologie der Pocken beigelegt werden kann, als ihnen zusteht. Anders vermag man derartige Befunde, wie die von Sakurane, kaum zu erklären. Ich konnte weder in Vaccinelymphe noch in den nach Levaditi und Bertarelli gefärbten Schnitten von Kalbspocken jemals Spirochäten finden.

Die Mischinfektion der Spirochäten mit Eiterkokken und dem Ducreyschen Bazillus, die so häufig indolente Bubonen zur Eiterung bringt, beweist, daß die Gegenwart der Spirochäten die Eitermikroben nicht wesentlich in der Entwicklung zu hemmen vermag. Umgekehrt habe ich bei Chancre mixte in 3 Fällen nur relativ schwer Spirochäten gefunden, und die Entwicklung dieser Fälle schien protrahiert zu sein, das Inkubationsstadium verlängert. Auch hier bewährt sich wieder die Analogie im Verhalten verschiedener Spirochäten. Denn bei den Rekurrenzspirillen hat Gabritschewsky schon nach-

gewiesen, daß sie in Gegenwart von anderen Mikroben, wie Streptokokken, Choleravibrionen und Pyocyaneusbazillen sehr schnell zugrunde gehen. Französische Autoren (François-Dainville: Syphilis méningo-médullaire grave. Comptes rendus de la Société de dermatologie et syphiligraphie. Séance du 27. avril 1908) wollen dieses Verhalten auf die Aufnahme der Spirochäten in polynukleäre Zellen bei der durch die Mischinfektion veranlaßten starken Eiterung zurückführen. Diese Erklärung erscheint um so weniger plausibel, als nur selten Spirochäten in Eiterzellen angetroffen werden, die meisten intrazellulär gelegenen auch in meinen Fällen vielmehr in den einkernigen, runden Zellen sich finden, die das Produkt chronischer Entzündungen sind und nicht durch Eiterkokken veranlaßt werden.

Fast gänzlich unbeachtet ist bisher die Mischinfektion von Prozessen, bei denen sich die Spirochaete refringens in den Geweben findet, mit Syphilis geblieben. Vor $1^3/_4$ Jahren beobachtete ich einen typischen Fall von Balanitis erosiva circinnata mit circinär begrenzten Erosionen der inneren Vorhaut, die einen weißlichen Epithelsaum und teilweise gelblichen Belag trugen (Medizinische Klinik 1906, Nr. 51).

Dabei bestand spezifischer Foetor und rahmige Eiterung im Präputialsack. In der linken Leiste war ein wallnußgroßes, nicht druckempfindliches Drüsenpaket vorhanden. Der Belag der Erosionen enthielt zahllose jener weitgeschweiften und unregelmäßig gewundenen Spirillen, die von Berdal und Bataille zuerst beschrieben wurden, und neben anderen Bakterien viele fusiforme Bazillen. Mit dem Einverständnis des Patienten wurde eine Erosion exstirpiert. In den nach Bertarelli angefertigten Gewebsschnitten fanden sich neben dem histologischen Bild des balanitischen Geschwürs, wie es von Müller und Scherber gezeichnet ist, mit einer außerordentlich dichten, tiefreichenden Infiltration polynukleärer Zellen deutliche, enge und gleichmäßig wie zahlreich gewundene Spirochaetae pallidae, und zwar namentlich in der Nähe größerer Venen, deren Wände teilweise bereits Endothelwucherungen zeigten. Vier Wochen nach der Exzision war ein makulo-papulöses Exanthem erschienen.

Obwohl es sich in diesem Fall um eine Mischinfektion mit Spirochäten handelte, wie die beiden Krankheitsbilder erwiesen,

so war mir jedoch der Nachweis der Refringens in den Gewebsschnitten hier nicht gelungen.

Ein zweiter hierher gehöriger Fall kam am 1. Juni 1907 in meine Behandlung. Das ausgesprochene Bild der Balanitis erosiva circinnata.

Der letzte Beischlaf war acht Tage vorher erfolgt. Die enge Vorhaut wurde zirkumzidiert. Die Heilung erfolgte nur teilweise per primam. Es blieben zwei granulierende Geschwüre zurück, derentwegen Patient bis zum 27. Juli 1907 im Krankenhaus behandelt wurde. Erscheinungen von Syphilis sind daselbst, wie ich der freundlichen Mitteilung des Oberarztes Herrn Dr. Zinsser entnehme, nicht beobachtet worden. Es war nicht möglich, den Patienten weiter im Auge zu behalten.

Die in der üblichen Weise nach den Methoden von Bertarelli-Volpino (jüngere Methode) und Levaditi (ältere Methode) behandelten Schnitte zeigten nun dasselbe histologische Bild wie der obige erste Fall, und im lockeren Subkutangewebe ganz regelmäßig gewundene, mittelmäßig lange, sehr feine Pallidae neben einer Anzahl, nicht in allen Schnitten vorhandenen Refringentes an gleichem Orte, die sich durch ihre Dicke sowie ihre unregelmäßigen Windungen charakterisieren und vielfach in einkernige, runde Zellen aufgenommen sind.

In einem dritten Fall konnte neben dem bakteriologischen Nachweis beider Spirochätenarten in den Schnitten auch der klinische Beweis der konstitutionellen Syphilis neben der vorhandenen Balanitis geliefert werden.

Dieser Fall kam am 8. Mai 1907 zur Behandlung mit subakuter Gonorrhoe und reichlicher Eiterung aus dem verengten Vorhautsack. Der letzte Beischlaf hatte vier Wochen vorher stattgefunden. An der Umschlagsfalte am inneren Vorhautblatt finden sich in Bogenlinien begrenzte, kaum belegte Erosionen mit scharfem, weißlichen Rand. Die Leistendrüsen waren derb und erbsengroß. An der zirkumzidierten verengten Vorhaut wurde viele weißliche, ovale Epitheltrübungen vom Aussehen der Leukoplakie gefunden. An andern Stellen waren Erosionen mit weißlichen Epithelrändern vorhanden. Dabei war die innere Vorhautlamelle stark verdickt, schwartenartig. Bereits am 15. Mai erschien am Rumpf ein papulöses Exanthem. In

den Erosionen der exzidierten Vorhaut fand sich histologisch und bakteriologisch derselbe Befund wie im Fall II.

Die Häufigkeit der Doppelinfektionen durch die beiden Spirochätenarten muß vorläufig dahingestellt werden. Ich habe sie unter meinen Untersuchungen 27 verschiedener syphilitischer Gewebsstücke in den obigen zwei Fällen nur nachweisen können.

Nach doppelter Richtung hin können diese Tatsachen Interesse erwecken. Da bisher noch nicht erwiesen ist, daß bei der Wassermann-Bruck-Neisserschen Reaktion eine Artreaktion vorliegt, vielmehr Analogien mannigfacher Art (Komplementablenkung mit Serum Framboesiekranker und Luesantigenen, stärkere Komplementablenkung mit durch cholerähnliche Vibrionen hergestellten Immunseris mit Cholerabazillen als durch Cholerasera [Haendel, Deutsche medizinische Wochenschrift 1907, Nr. 49]) die Reaktion als Gattungsreaktion erscheinen lassen, so werden durch derartige Mischinfektionen möglicherweise manche bei der Anstellung der Wassermannschen Reaktion gefundenen Fakta erklärlich (Fortdauer der Reaktion nach völliger Heilung der Syphilis in einzelnen Fällen usw.).

In zweiter Reihe ist daran zu erinnern, daß bei den sogenannten parasyphilitischen Erkrankungen, der Tabes und Paralyse, viele Autoren eine Besonderheit des syphilitischen Virus stets für möglich erachtet haben und diese Hypothese durch manche Vorkommnisse (konjugale Tabes usw.) zu stützen wußten. Auch hier muß weiterhin das Augenmerk darauf gerichtet sein, ob in solchen Fällen Mischinfektionen eine Rolle zu spielen vermögen.

---

34. Herr **Scherber** (Klinik Prof. Finger-Wien): **Die Abortivbehandlung der Syphilis.**

Objektive Statistiken sprechen für den entschiedenen Vorteil der chronisch intermittierenden Syphilisbehandlung gegenüber der symptomatischen bezüglich Intensität und Extensität des Syphilisverlaufes. Die bakteriologischen und serodiagnostischen Untersuchungsresultate der letzten Jahre scheinen die Berechtigung der ursprünglich nur klinisch fundierten intermittierenden

Quecksilberbehandlung zu bestätigen. Eine einschneidende, unbedingt eine Lösung fordernde Frage in der Syphilistherapie ist die der spezifischen Abortivbehandlung der Lues mit oder ohne mechanische Entfernung des primären Krankheitsherdes. Die klinische Beobachtung sowie die pathologisch-anatomische Überlegung drängen unbedingt die Notwendigkeit der Entscheidung auf, ob man der Entwicklung des Virus, dem Fortschreiten desselben im Organismus ruhig zusehen soll, oder ob es nicht möglich ist, die Spirochäten in ihrer Entwicklung entschieden zu hindern und dadurch die Allgemeininfektion des Organismus zu unterbinden oder wenigstens abzuschwächen. Diese Überlegung beschäftigte die Syphilidologen schon lange, und kam zuerst zum Ausdruck in dem Bestreben, durch Exzision oder kaustische Zerstörung des Primäraffektes die Ausbreitung der Infektion zu verhindern. Vor Besprechung der Streitfrage bezüglich Elimination des entwickelten Primäraffektes will ich die Ansichten, klinischen Beobachtungen und Experimente erörtern, welche sich mit der direkten Verhinderung der Infektion kürzere oder längere Zeit nach der Einbringung des spezifischen Virus beschäftigen. Es läßt sich ja vielleicht schon aus den Resultaten dieser ein gewisser Rückschluß ziehen, ob die Möglichkeit vorhanden ist, durch die Entfernung des voll kommen entwickelten primären Kranheitsherdes eine Allgemein infektion des Organismus zu verhindern, wenn nicht einmal energische Zerstörung der Invasionspforte kurze Zeit nach der Infektion genügt, um das weitere Eindringen von restlichen Virusmengen unmöglich zu machen. Es kann bei der Erörterung dieser Frage auch ein gewisser Einblick gewonnen werden, mit welcher Schnelligkeit das Virus vom Infektionsort ins Gewebe eindringt. Finger empfiehlt nach den Erfahrungen Sigmunds, welcher durch energische Kauterisation der Impfstelle innerhalb der ersten 24 Stunden in den meisten Fällen mit größter Wahrscheinlichkeit alles Virus vernichtet zu haben glaubte, für das therapeutische Handeln, alle Verletzungen, die mit einer Luesinfektion vergesellschaftet sein können, energisch mit rauchender Salpetersäure oder Glühhitze zu zerstören. Sigmund gibt an, daß nach seinen Erfahrungen, die Infektion durch Kauterisation nicht mehr zu verhindern war, wenn ein längerer Zeitraum als 48 Stunden bereits verstrichen war. Nun liegen in

der Literatur Beobachtungen vor, welche den von Sigmund angenommenen Zeitraum für die Beschränkungsmöglichkeit der Infektion noch bedeutend reduzieren. So der Fall von Jullien, wo unmittelbar nach der Berührung mit dem Kontagium eine ausgiebige Verschorfung der Impfstelle vorgenommen, dennoch die Entwicklung der Sklerose nicht verhindert werden konnte. Havas führt an, daß er die verdächtige Verletzung in einem Falle 2 Stunden, in einem anderen Falle 10 Stunden nach der Infektion gründlich entfernte, und daß dennoch die Lues nicht aufzuhalten war. Reis exzidiert einem Studenten eine Erosion, welche derselbe selbst sofort nach dem Koitus mit stärkerer Sublimatlösung verschorft hatte, 5 Stunden danach und konnte, ohne daß sich an der per primam geschlossenen Wunde irgend etwas weiter zeigte, am 10. Tage eine Anschwellung einer Lymphdrüse im Inguine rechts, am 59. Tage das Auftreten eines makulo-papulösen Syphilids konstatieren. Es ist hier noch der Fall von Emery zu erwähnen, wo die kleine infizierte Wunde sofort nach dem Koitus mit sehr stark konzentrierter Sublimatlösung verätzt wurde, und wo dennoch sich Allgemeinerscheinungen von Syphilis entwickelten. Ich selbst verfüge über eine Beobachtung, wo ich einem Studenten 16 Stunden nach dem infizierenden Koitus den kleinen Riß im Sulcus coronarius energisch mit rauchender Salpetersäure verschorfte und dennoch die Entwicklung der Sklerose nicht verhindern konnte. Metschnikoffs Bestreben auf medikamentöse Weise die Infektion zu verhindern, indem er eine Einreibung einer 30proz. Kalomelsalbe durch 5 Minuten auf die Infektionsstelle empfahl, wobei er sich vorstellte, daß eine gewisse Menge der desinfizierenden Substanz tiefer in das Gewebe eindringen und das Virus noch auf seinem Wege erreichen und vernichten könne, während die Verätzung nur auf eine bestimmte Tiefe wirksam ist, fand trotz des gelungenen Experimentes, in der Praxis nicht die erhoffte Bestätigung (Gaucher). Interessant sind Neissers Affenversuche in dieser Richtung. Es gelang ihm, in einem Teil der verläßlich geimpften Affen durch Exzision der Impfstelle in der Zeit von 10 Minuten bis 6 Stunden, in einem Falle sogar noch nach 12 Tagen, die Entwicklung der Syphilis aufzuhalten. Auch mit Desinfektionsmitteln stellte dieser Autor Versuche an, und konnte eine sichere abortive Wirkung durch

Verätzung mit Acidum carbolic., Einwirkung von Sublimatlösung 2—3 pro Mille, 5 proz. Argentum nitric.-Lösung, Kochsalzkalomelbrei, 30proz. Kalomelvaseline konstatieren. Andererseits war durch Einwirken von Jodoform durch 1 Stunde, Ungentum ciner. 10 Min. bis 1 Stunde, Sublimat 1:1000 1 Stunde, und Einwirkung von 10 proz. Kalomelsalbe die Infektion nicht aufzuhalten. Obwohl Neisser nicht ohne weiteres diese experimentellen Ergebnisse auf den Menschen übertragen will, fordert er doch energisch zur Exzision jeder verdächtigen Wunde — sofern sie möglich — auf, will aber auf jeden Fall daran eine energische Quecksilberbehandlung sofort anschließen.

Aus der Übersicht dieser Beobachtungen wie Experimente geht hervor, daß es manchmal nicht möglich ist, auch durch unmittelbar der Infektion folgende mechanische oder chemische Eingriffe alles Virus zu vernichten oder das schon in kürzester Zeit rasch vorgedrungene Virus noch zu erreichen. Es ist jedoch zu empfehlen in jedem Falle von Verdacht auf Infektion die Infektionsstelle mit den am energischsten wirkenden Mitteln, wie der rauchenden Salpetersäure oder dem Paquelin, zu verschorfen. Es sind mir Fälle bekannt, wo bei bestimmter Berührung aufnahmsfähiger Wundflächen mit dem Syphilisvirus nach energischer Verätzung der Verletzung sowie nach breiter Exzision der Wunde, keine Erscheinungen auftraten. Allerdings ist aus diesem Ausfall nur ein Wahrscheinlichkeitsschluß zu ziehen.

Was die Exzision oder kaustische Zerstörung des fertigen Primäraffektes und den Einfluß dieses Eingriffs auf den Verlauf der Syphilis anbelangt, so ist die Literatur dieser Frage eine sehr umfangreiche. Nachdem Jeande Vigo als erster im Jahre 1508 die Zerstörung des Primäraffektes durch Ätzmittel empfohlen hatte, führten in späterer Zeit Corbis, Benjamin Bell, Hunter und L. Petit vielfach zum Teil die Exzision, zum Teil die kaustische Zerstörung aus und forderten auf Grund angeblich günstiger Versuchsresultate zur Nachahmung der Therapie auf. Sigmund sprach sich anfänglich für die Exzision, nach seinen späteren Erfahrungen aber gegen dieselbe aus. Vogt und Bumm verlangten gleichzeitig die Ausräumung der inguinalen Lymphdrüsen und ersterer Autor berichtet über 20 erfolgreich in dieser Weise behandelte Fälle.

Auspitz und Unna traten auf Grund ihrer Resultate entschieden für die Exzision ein, und mit ihnen sprachen sich Folinea, Chadzynski, Jullien, Köllicker, Schiff, Ravogli, Lesser und Sacharrowitsch in günstigem Sinne aus. Es sei aber hier gleich erwähnt, daß Finger später die von Auspitz exzidierten Fälle kontrollierte und bei den ihm zugänglichen Fällen Syphiliserscheinungen konstatieren konnte. Finger bezweifelt die Tatsache, daß durch die Exzision eines wirklichen Primäraffektes die Lues kupiert werden könne, sieht die angeblich glücklich verlaufenen Fälle als Fehldiagnosen an und macht mit Kaposi und Böck — wie dies später auch Reis, v. Borsecki, Jadassohn, Ehrmann und Taylor hervorheben — darauf aufmerksam, daß auch ohne Exzision die Allgemeinerscheinungen, speziell das Exanthem ausbleiben können. Finger empfahl die Exzision vorwiegend aus lokalen Gründen und weil dadurch die Primärperiode sicher abgekürzt werde. De Savigni, Ricord, Thiry, Lewin, Wilks, Fournier, Mauriac, v. Zeissl, Spillmann und Angerer sind ausgesprochene Gegner der Therapie, und Tomaschewsky im Verein mit Tarnowsky hatten in 50 exzidierten Fällen ein völlig negatives Resultat.

Auf dem X. internationalen Kongreß in Berlin 1890 war die Exzision der Sklerose Gegenstand einer eingehenden Debatte, in welcher sich Oedmanson und Janowsky nach ihren Beobachtungen gegen dieselbe aussprachen, während Köbner, Leloir, Jullien, Neisser, Doutrelepont, Rosenthal und Ehlers sich für die Exzision möglichst junger Sklerosen einsetzten. Wie Barthelemy, Bergh, Martineau und Bumstead, so erhielt auch Renault nur negative Resultate. Letzterer Autor stellte die für die damalige Zeit sehr berechtigte Forderung des Nachweises der Syphilis der infizierenden Person und bezeichnete alle anderen Fälle für nicht stichhaltig. Renault wies darauf hin, daß selbst der Hauptfall Jullien's bei dem 8 Tage nach dem Auftreten der Sklerose die Exzision vorgenommen worden war und der damals keine Spur von Lymphdrüsenschwellung gezeigt hatte, dennoch später Allgemeinerscheinungen bekommen habe. Während die italienischen Autoren wie Manino, Covarini, Barducci, Majocchi, Salsotto und De Amicis die wissenschaftliche und gesellschaftliche Bedeutung der Exzisionstherapie anerkennen, und die Möglichkeit

einer Abortivbehandlung der Lues nicht in Abrede stellen können, sprechen sich Taylor und Havas wegen völliger Unzulänglichkeit desselben in seiner Wirkung, entschieden gegen den Eingriff aus.

Blaschko und Wolff sprechen sich für die Exzision aus, ebenso glaubt Ring in manchen Fällen, die Allgemeininfektion durch eine Exzision verhindern zu können. Treten trotzdem Erscheinungen auf, so verlaufen sie im allgemeinen milder, eine Ansicht, die Welander nicht teilen kann. Wie Neumann, Kreis, Ehrmann und Grimm die Exstirpation des Primäraffektes nur aus äußeren Gründen anraten, verwerfen die Autoren D'Aulnay, M. Guire und Guiteras dieselbe prinzipiell und ersterer Autor stützt die Annahme, daß das Virus auch noch bei jungem Primäraffekt schon weit in den Körper vorgedrungen sei, durch anatomische Befunde. Während Heuß die Exstirpation des Primäraffekts nur sehr selten vornimmt, empfiehlt Hallopeau dieselbe auf das wärmste und Pinkus schreibt ihr wenigstens eine Milderung der später dennoch auftretenden Erscheinungen zu. Matzenhauer, von der Annahme ausgehend, daß vor dem Auftreten des Exanthems nur Toxine, aber kein Virus im Blute kreist, spricht sich von diesem Standpunkt für die Exzision der Sklerose wie der infizierten Lymphdrüsen aus. Hofmann[1]) gibt einen Überblick über die unter Josephs Leitung mittelst des Holländerschen Heißluftverfahrens durchgeführte Zerstörung des Primäraffektes als Abortivbehandlung der Syphilis.

Joseph hat 145 Personen nach der Methode Holländers mit Verschorfung des Primäraffektes behandelt. Von 145 Patienten zeigten 30, durch 6 Monate beobachtet, keine Erscheinungen, bei 33 trat ein Exanthem auf. 6 von den 30 Fällen sind durch 6—12 Monate ohne Sekundaria geblieben; 16 Personen blieben durch 1—2 Jahre frei, 8 zeigten durch 3 Jahre beobachtet keine luetischen Erscheinungen.

Es braucht nicht hervorgehoben zu werden, daß alle Berichte über die durch Exzision der Sklerose völlig kupierten Fälle von Syphilis, die bis zur Zeit der Entdeckung des spezifischen Virus publiziert wurden, mit einer gewissen Reserve aufgenommen werden müssen, da die Diagnose sich nur auf die klinische Beobachtung stützt, und wie Finger die Sicherheit der Diagnose aller freigebliebenen Fälle bezweifelt, spricht sich

Reis in diesem Punkte ebenso entschieden aus und behauptet, in keinem Falle trotz frühzeitigster Exzision den Organismus als frei von syphilitischem Virus ansehen zu können.

Neben der Frage der Exzision entstand die der medikamentösen Behandlung der Syphilis vor dem Ausbruch des Exanthems, um durch diese sogenannte Präventivbehandlung, die von einzelnen Autoren mit der Exzision kombiniert wurde, den Verlauf der Syphilis aufzuhalten oder wenigstens zu mildern. Von den Autoren sprechen sich nach ihren Erfahrungen Köbner, Leloir, Diday, Du Castel, Langlebert, Unna, Haslund, v. Düring, Kreis, Danlos, Finger, Neumann, Taylor, v. Zeißl, Havas, v. Watraszewski entschieden gegen eine Präventivbehandlung aus, behaupten, daß durch eine noch so früh zeitige und energische Hg-Kur die Syphilis niemals kupiert werden könne, sondern daß dieselbe im Auftreten ihrer Erscheinungen eventuell nur hinausgeschoben werde, dann einen unregelmäßigen Verlauf zeige, sich besonders an bestimmten Stellen (Schleimhäuten) und hier mit exzessiver Häufigkeit lokalisiere. Diese Autoren betonen zum Teil besonders, daß der Organismus durch das unnötig und in übermäßiger Weise eingeführte Quecksilber sich später gegen dessen Wirkung refraktär verhalte und die Lues solcher Präventivbehandelter dann erst recht schwer verlaufe, zu Kachexie und frühzeitigen nervösen Störungen führe.

Auf der anderen Seite stehen aber gewichtige Autoren, wie Jullien, Drysdale, Bäumler, Lassar, Fournier, Filareopulos, Leredde, Hutchinson, Pinkus, Krowczynski, Wolff, Lang, Schwimmer, Neisser, Jadassohn und Glück, die der Präventivkur eine entschiedene Abschwächung und einen milderen Verlauf der Lues vindizieren. Caspary empfiehlt die Präventivkur besonders bei Schwangeren, da sie hier die Möglichkeit biete, die Frucht noch zu retten,

Wesentlich eingreifend in die ganze Frage der Abortivbehandlung der Syphilis war die Entdeckung des ursächlichen Virus, der Spirochaeta pallida. Der bedeutende Vorzug aller, seit dieser Epoche erschienenen Arbeiten, gegenüber den früheren liegt darin, daß die Diagnose der Fälle eine sichere ist und die bestimmte Diagnose schon sehr frühzeitig gestellt werden kann. Es soll daher die nicht umfangreiche, seit dieser Zeit erschienene Literatur gesondert besprochen werden.

Schon auf dem Kongreß der Deutschen Dermatologischen Gesellschaft in Bern 1906 wurde die Abortivbehandlung der Lues kurz gestreift. Hoffmann trat damals bei der jetzt möglichen frühzeitigen sicheren Diagnose schon aus theoretischen Erwägungen für die Exzision bzw. Zerstörung des Primäraffektes ein und glaubte, durch diesen Eingriff allein, eventuell durch eine folgende Hg-Kur den Verlauf der Lues zu mildern.

Jadassohn gab wie schon früher (Fälle von Stern) auch hier der Überzeugung Ausdruck, daß die Exzision allein, wenn auch nur in einzelnen Fällen, einen wirklich vollständigen Erfolg hat, doch will er nicht gleich mit Hg behandeln, sondern man warte die zweite Inkubationszeit ab und nach Ablauf dieser Zeit kann man mit Hg behandeln oder man läßt den Patienten unter sorgfältiger Beobachtung unbehandelt. Jadassohn glaubt, daß alle Fälle, die bei sorgfältiger Beobachtung keine sekundären, aber tertiäre Erscheinungen gezeigt hätten, hypothetisch seien.

Neisser will nach der Exzision eine chronisch intermittierende Behandlung einleiten und hofft von der Serodiagnostik Unterstützung.

Finger verweist auf den später hier anzuführenden Fall Schers, der nun zwei Jahre nach der Exzision ohne Hg frei von Lues geblieben ist und möchte sich mit der Exzision begnügen, um jetzt bei völlig sicher zu stellender Diagnose zu entscheiden, ob durch die Exzision allein eine Kupierung möglich sei.

Weiter sind die Arbeiten von Thalmann, Hoffmann und Duhot zu erwähnen, obwohl ein Teil der Fälle des letzten Autors noch aus der Zeit vor der Entdeckung der Spirochaeta pallida datiert. Thalmann hat vom November 1905 bis Ende Dezember 1906 34 Männer präventiv mit Hg behandelt. Die Behandlung war gleichzeitig eine lokale und eine allgemeine, bis auf einen Fall, den der Autor nur in der gewohnten Weise mit Injektionen von 1proz. Sublimatlösung unter die Sklerose behandelt hatte, und nach dessen Verlauf, da bald sekundäre Erscheinungen auftraten, Thalmann schließt, daß man sofort auch allgemein behandeln müsse. Die 33 Männer wurden zum Teil mit Kalomelpulver, zum Teil mit Sublimatinjektionen unter den Primäraffekt lokal, sämtliche mit Inunktionen von je 4 g durch 30—36 Tage mit oder ohne Nasenquecksilberkur behandelt. 7 von diesen Leuten konnten nur durch 6 Monate beobachtet werden und es ist aus ihren Krankengeschichten kein weiterer Schluß zu ziehen. Von den übrigen 24 Mann haben 8 — 4 injizierte und 4 nicht injizierte — keine Sekundärerscheinungen gezeigt, und zwar waren sie in Kontrolle 2 mehr als 6 Monate, je einer 7, 9, 10, 11, 12 und 15 Monate nach der Kur. 5 von ihnen haben je eine intermittierende Kur gebraucht, 3 nur die erste Kur.

Nach der schon in allen Fällen vorhandenen Leistendrüsenschwellung zu Beginn der Kur schließt Thalmann, daß die Patienten schon alle 4—5 Wochen alte Infektionen trugen. Nur in zwei Fällen konnte der Zeitpunkt der Infektion genau festgestellt werden und betrug 7 Wochen. Einer von diesen war einer sehr kräftigen Kur unterzogen worden und blieb die 7 Monate, die er beobachtet werden konnte, völlig frei. Der zweite Mann

wurde ein Jahr lang beobachtet und blieb über diese Zeit frei. Thalmann kann nicht sagen, daß die 8 frei gebliebenen Leute geheilt sind; er möchte sich so ausdrücken, daß er glaubt, daß bei Leuten, die 6—7 Monate nach der Infektion frei sind, Heilung möglich ist, bei denen 9—10 Monate keine Erscheinungen auftreten, die Heilung wahrscheinlich, und bei denen 12 und mehr Monate keine Erscheinungen auftreten, die Heilung höchst wahrscheinlich ist.

Die Fälle, die trotz der Behandlung Sekundaria bekamen, zeigten, daß bei den Frühbehandelten nach Schluß der ersten Kur die allgemeinen Herde gegenüber den Rezidiven der nicht präventiv Behandelten stets viel zeitiger und zwar oft schon nach 6 Wochen, in der Regel spätestens nach 3 Monaten auftreten.

Die ersten allgemeinen Symptome beschränken sich auf wenige Herde, stets viel weniger als bei Ausbruch von Allgemeinerscheinungen von Frühbehandlung. Thalmann konnte aber auch die Beobachtung machen, daß die metastatische Erkrankung nur an einem Ort (Tonsillen, Rücken, große Zehe) auftritt und daß es von hier aus zu einer förmlichen weiteren Infektion des Organismus kommt. Er nennt daher diesen metastatischen Herd Solitärsekundäraffekt. Die von diesem ausgehende neue Infektion läßt sich nur durch eine energische zweite Kur verhindern. Gewöhnlich sitzt der Solitärsekundäraffekt auf den Tonsillen; diese sind dann gegen jede spezifische Behandlung sehr hartnäckig.

Thalmann glaubt in der Frühbehandlung Vorteile finden zu können, insofern als das schnell einsetzende, aber nur aus einem oder mehreren Herden bestehende Rezidiv beweist, daß vorher nur eine geringe Spirochätenausbreitung stattfand, welcher Erfolg eben auf die frühzeitige Therapie zu setzen ist. Ferner bleiben die Erkrankungen an den Genitalien aus und es ist die Verbreitungsgefahr verringert. Drittens schließt der Autor nach einem seiner früh behandelten Fälle, der 11 Monate nach der Infektion ein gesundes Kind zeugte, daß durch die Frühbehandlung ein Mittel gegeben sei, die kongenitale Lues einzuschränken.

E. Hoffmann berichtet, daß es ihm in 8 bisher genügend lange beobachteten Fällen, in denen die Hg-Kur 4—8 Wochen nach der Infektion begonnen wurde, nicht gelang, die Allgemeinerscheinungen zu verhüten.

Regelmäßig trat etwa 5—6 Wochen (einmal erst nach 9 Wochen) nach Schluß der ersten Kur ein Rezidiv in Form weniger Papeln im Munde oder Rachen auf, dem bei weiterem Zuwarten Roseolen folgten.

Auffallend war in den frühbehandelten Fällen der schnelle Rückgang der Drüsenschwellung, besonders dann, wenn auch die Exzision des Primäraffektes ausgeführt worden war.

Eine Reihe von einschlägigen Publikationen rühren von Duhot her. Dieser Autor glaubte zunächst den Wert der von Bacelli empfohlenen intravenösen Sublimatinjektionen bestätigen zu können. Auf die Drüsenschwellung konnte er keinen Einfluß konstatieren, dagegen wird der Primäraffekt sehr rasch der Vernarbung und Resorption entgegengeführt.

In einer weiteren Arbeit hält Duhot gleich Leredde die Quecksilbergaben, die verordnet werden, für zu niedrig; er empfiehlt daher

eine möglichst intensive Merkurialisierung. Die beste Methode seien unlösliche Salze, unter diesen das Kalomel. Er injiziert davon alle 8 Tage 10—12 cg, die 0,0849—0,1018 Hg enthalten. Wird Kalomel nicht vertragen, so gibt er Oleum cinereum (40proz.) eine Injektion zu 0,14 Hg alle 4—5 Tage, oder Hydrargyrum salicylicum alle 2—3 Tage jede Injektion zu 0,1—0,05 Hg intramuskulär. Dabei macht er im ersten Jahre 3 Kuren von 3-, 2½—2monatlicher Dauer, im zweiten Jahre 2—3 Kuren von je 1½ Monaten, im 3. und 4. Jahre je 3 Kuren von 1½ Monaten. Diese Kur stelle eine wirkliche Abortivkur dar. Später empfiehlt der Autor seine Methode nochmals zur Nachprüfung.

Über eine größere Reihe von mit dieser Art der Behandlung angestellten therapeutischen Versuchen berichtete Duhot am internationalen medizinischen Kongreß in Lissabon (1906). Er hat in einem Zeitraume von 12 Jahren 134 Fälle (120 Männer und 14 Frauen) gesammelt.

Die Bedingungen für die Behandlung sind endgültig folgende:

1. Beginn der Behandlung vor dem 12. Tage nach dem Erscheinen des Schankers.

2. Injektion von Kalomel oder besser grauem Öl.

3. Dauer der ersten Kur mindestens 4 Monate unter Anpassung an die Widerstandsfähigkeit des Organismus.

4. Weiter folgende schwächere Kuren in Analogie mit der chronisch intermittierenden Behandlung der Syphilis.

Die Zeit von 12 Tagen sei durchschnittlich die, innerhalb welcher das Virus zum größten Teile sich noch im Infektionsherd befindet. Einreibungen und Injektionen löslicher Salze bewiesen sich unzureichend und, da das Kalomel manchmal Schmerzen macht, empfiehlt Duhot das graue Öl. Von der Intensität der ersten Kur hängt der Erfolg ab. Er gibt 15—20 Injektionen mindestens durch 4 Monate, die erste Injektion alle 6 Tage, die letzten alle 8 Tage. Die ersten zwei Jahre führt Duhot nach Pausen von je 2 Monaten Kuren von je 10—12 Injektionen (wöchentlich eine) aus.

Von den 134 Patienten befinden sich 42 in einem Zeitraum von 6 Monaten bis 8 Jahren nach der Infektion und bei keinem der Patienten hat sich ein Zeichen von Syphilis gezeigt. Er sah nie Nachteile von der Methode. Für kontraindiziert hält er sie bei Greisen, Kachektischen, Alkoholikern, Arteriosklerotikern, Bleivergiftung, Gichtkranken, Nephritikern, Tuberkulösen. Duhot macht die Injektionen mit der modifizierten Spritze Barthelemys.

Die Dose von 0,14 gibt Duhot bei einem Gewicht von 65 kg. Bei schwächeren Leuten gibt er die Hälfte dieser Dosis.

In einer späteren Publikation schildert der Autor neuerdings das von ihm empfohlene Verfahren, bei dem er nie einen Zwischenfall erlebte. Eiweiß fand er im Urin in 7—8 % der Kranken, welches aber bald wieder verschwand. Duhot hat nunmehr 18 000 Injektionen à 0,14 Hg ohne üble Zwischenfälle gemacht, Zieler 550 derartige Injektionen, gleichfalls ohne üble Folgen.

Von neueren Arbeiten, das Thema der Präventivbehandlung betreffend, sind die Versuche von Kraus-Spitzer zu erwähnen, durch subkutane Zufuhr syphilitischen Materials während der 2. Inkubation, die Generalisierung des Virus zu verhindern; diese Versuche fanden jedoch keine Bestätigung. Ebenso bedürfen noch die Versuche Schramms, der mit der von Keating-Hart zur Behandlung der Karzinome empfohlenen Methode der Fulguration Sklerosen zum Schwinden brachte und das Auftreten von Sekundärerscheinungen dadurch verhinderte, der Nachprüfung. In Schramms Fällen fehlt auch der Nachweis des spezifischen Virus.

Wie aus der gegebenen Literaturübersicht hervorgeht, hat selbst die frühzeitige energische Desinfektion, Exzision oder kaustische Zerstörung des Invasionsortes des Syphilisvirus, ohne daß es in loco schon zu pathologischen Veränderungen spezifischer Natur gekommen wäre, nur in einem Teil der Fälle Erfolg, in einem andern ist das Virus in verhältnismäßig sehr kurzer Zeit im Gewebe vorgedrungen und hat sich dadurch zum Teil der Vernichtung am Infektionsorte entzogen. Schon von diesem Gesichtspunkte aus, hat die Exzision resp. Zerstörung der bereits entwickelten Sklerose wenig Aussicht auf Erfolg, da zur Zeit des Auftretens des Primäreffektes in allen Fällen das Virus sicherlich wenigstens in die nächste Umgebung weiter gewandert ist und in breit exzidierten ganz jungen Sklerosen findet man an den Exzisionsgrenzen meist schon histologisch nachweisbare Veränderungen. Dazu kommt noch, daß man in ganz jungen Sklerosen das spezifische Virus schon innerhalb der Blutgefäße findet, daß Hoffmann durch seine positiven Blutimpfungen schon nach recht kurzer Zeit nach Auftreten der Sklerose die Anwesenheit eines virulenten Virus in entsprechenden Mengen im Blute nachweisen konnte.

Zur Vollständigkeit sei nur noch auf die klinischen Beobachtungen verwiesen, nach denen bei Schwangeren das Virus innerhalb sehr kurzer Frist nach der Infektion der Mutter auf das Kind übergegangen ist. Reis erwähnt neben den Fällen von Rosen, Wiede-Rienecker. Neumann, v. Dühring, Boulengier, Welander, eine eigene Beobachtung, wo das Kind in der fünften Woche nach der Infektion zur Welt gebracht, schon das Virus in seinem Blute barg.

Alles dies sind Momente, die für ein rasches Vordringen des Virus, Eindringen in die Säfte- und Blutmasse sprechen und zugleich wenig Aussicht bieten, durch die Exzision allein dem Organismus etwas zu nützen und die Infektion zu unterbinden; es könnte eventuell die Exzision allein ausreichen, wenn verhältnismäßig wenig Virus in den Körper eingedrungen und der Körper in der Aufbringung spezifischer Schutzkräfte günstig veranlagt, mit diesem Virus fertig werden könnte. Es drängt daher die Überlegung dazu, dem Organimus, wenn man ihn schon von einem Nachschubsherd befreit hat, durch eine energische spezifische Kur zu Hilfe zu kommen. Um eventuell zur Klärung der Frage der Abortivbehandlung der Syphilis etwas beitragen zu können, begann ich meine Versuche.

Die Versuche der Abortivbehandlung der Syphilis, die ich an der Klinik meines Chefs, Prof. Fingers, ausführte, datieren bis in das Jahr 1904 zurück. Eine Anzahl von Fällen wurde nur mit Exzision der Sklerose allein behandelt, eine weitere Serie in der Weise, daß, wo es möglich, die Sklerose exzidiert wurde, wo dies nicht möglich war, dieselbe energisch mit Sublimatalkohol durch mehrere Tage täglich einmal verätzt, in der Zwischenzeit mit grauem Pflaster bedeckt wurde. Gleichzeitig wurde eine energische Hg-Kur eingeleitet. Zur Behandlung wählte ich in der großen Mehrzahl intramuskuläre Injektionen von Hydrargyrum salicylicum (10proz.), der kleinere Teil der Fälle wurde mit intramuskulären Injektionen von grauem Öl (40proz. französisches Präparat) behandelt, ein Fall mit Inunktionen von Unguentum cinereum. Ich wählte für die Durchführung dieser Behandlungsweise absichtlich ein mir völlig vertrautes Präparat. Das Hydrargyrum salicylicum ist ja bekannterweise ein sehr kräftiges Antisyphilitikum und, wenn wir auch nicht so hohe Mengen Hg (0,06 Hg pro Injektion) einverleiben wie Duhot mit dem 40 proz. grauen Öl (0,07—0,14 Hg pro Injektion), so kommen wir doch auch mit dem Präparat an die Grenze des für den Organismus Verträglichen, die kreisende und zur Ausscheidung kommende Hg-Menge ist nach den chemischen Untersuchungen eine sehr hohe und dabei entfaltet das Präparat eine kumulierende Wirkung.

Die Kuren wurden in der Weise durchgeführt, daß als erste Kur gewöhnlich 10 Hg-Salicylicum-Injektionen zu 1 ccm gegeben

wurden, dann wurde 2—3 Monate pausiert, in der Zwischenzeit Jod gegeben, dann eine zweite Kur von 8—10 Injektionen. Nach je weiteren 3—4 Monaten weitere Kuren. Der Harn aller Patienten wurde streng kontrolliert. Nur in einem Falle kam es zu verstärkter Eiweißausscheidung, welche nach Aussetzen der Kur bald zurückging.

Es ist selbstverständlich, daß ich bei allen Fällen (auch nachträglich bei dem Falle aus dem Jahre 1904) das spezifische Virus, die Spirochaeta pallida, in der Sklerose einwandfrei nachgewiesen habe.

Gleichzeitig suchte ich — soweit es möglich war — durch Heranziehung der Komplementablenkung die klinische Beobachtung, auf die ich vor allem Wert lege, zu ergänzen, und war bestrebt, durch diese eine gewisse, wenn auch nicht völlig sichere Kontrolle der Fälle zu erhalten.

Es sei hier gleich darauf hingewiesen, daß die Durchführung der Therapie mit Schwierigkeiten verbunden ist. Die Fälle sollen möglichst frisch sein, die Sklerose womöglich exzidierbar. Das wichtigste Moment für die angestrebte Behandlung ist jedoch die Verläßlichkeit des Patienten, die mit einem gewissen Verständnis für die Sache und einem gewissen Entgegenkommen verbunden sein muß. Ich kann ruhig behaupten, daß die Resultate günstigere gewesen wären, wenn ich von vornherein bezüglich der Auswahl des Krankenmateriales die spätere Erfahrung gehabt hätte. Es ist das Wichtigste, den Patienten dauerndes Interesse für die Therapie beizubringen. Wir wissen, daß Syphilitiker mit den schwersten Erscheinungen sich der Behandlung entziehen, daß Luetiker in Behandlung stehend nur zumeist die Kuren abzukürzen suchen, und gar der durch lange Zeit frei bleibende Patient empfindet das regelmäßige Vorstellen, die stete Kontrolle als eine Last und entzieht sich derselben, wenn schon nicht dauernd, so doch gelegentlich über wichtige Zeitabschnitte hinaus. Es ist meine Überzeugung, daß alle, welche eine größere Anzahl von Syphilitikern abortiv-intermittierend behandeln werden, diese Erfahrung gewinnen werden.

Es sei zuerst ein Fall angeführt, der durch seinen Verlauf eine Ausnahmestellung einnimmt und dadurch hohes Interesse gewinnt, daß er nach Exzision der Sklerose ohne jede

weitere Behandlung bis zum heutigen Tage von Erscheinungen frei geblieben ist.

Fall I: Am 17. Oktober 1904 kam in die Ambulanz der Klinik der 37jährige Lokomotivführer S. F. mit einer linsengroßen klinisch sicher diagnostizierbaren Sklerose auf der Haut der Mitte des Penisschaftes links. Der Mann gab an, sonst nie krank gewesen zu sein. Der letzte Koitus, der, da die früheren geschlechtlichen Verkehre bedeutend weiter zurücklagen, als infizierender betrachtet werden kann, war am 1. Oktober 1904. Drüsen in inguine beiderseits kaum fühlbar.

Prof. Finger, der den Fall selbst diagnostizierte, trug mir die Exzision der Sklerose auf. Nach gründlicher Reinigung der Operationsfläche mit Sublimatlösung exzidierte ich die Sklerose breit und vernähte die Wunde; Heilung per primam. Die Sklerose wurde in Müller-Formol, Alkohol gehärtet; Paraffineinbettung. Die Schnitte mit Hämalaun-Eosin gefärbt boten das histologische Bild einer vollentwickelten syphilitischen Initialsklerose in klassischer Weise dar.

Der Patient wurde über seinen Zustand aufgeklärt und blieb in konstanter Beobachtung. Bis Ende 1904 erschien Patient jede Woche in der Ambulanz zur Kontrolle, in den Jahren 1905, 1906 stellte sich der Patient monatlich mehrmals vor, ich untersuchte ihn vollständig und konnte an dem großen, auffallend kräftig gebauten Mann nie ein Zeichen von Lues entdecken. Im Jahre 1907 akquirierte Patient eine Gonorrhoe, deren Behandlung längere Zeit in Anspruch nahm. Während dieser Zeit sowie im weiteren Verlaufe des Jahres war niemals eine krankhafte Erscheinung zu konstatieren. Patient fühlte sich stets völlig wohl, litt nie an Kopfschmerzen und versieht seinen schweren Dienst als Lokomotivführer, ohne sich die geringste Schonung aufzuerlegen, bis heute ohne Unterbrechung. Patient genießt Alkohol in mäßiger Menge; starker Raucher.

Daß es sich in dem Falle tatsächlich um Lues gehandelt hat, konnte ich, abgesehen von dem klinischen und histologischen Befund, durch die bakteriologische Untersuchung einwandsfrei feststellen. Da ich dem so sonderbar verlaufenen Falle mein stetes Interesse zuwandte, hob ich das eingebettete Sklerosenstück sorgfältig auf. Nach Bekanntwerden der Levaditi-Methode zum Nachweis der Spirochaeta pallida im Gewebe

entparaffinierte ich das Sklerosenstück, imprägnierte es nach dem Vorgange von Levaditi und die Schnitte ergaben in eindeutiger Weise den syphilitischen Charakter des Ulkus. Das Präparat fand in einer gemeinschaftlichen Arbeit mit Kollegen Mucha Verwertung. Ein Präparat dieser Sklerose ist in der Arbeit: „Über Nachweis der Spirochaeta pallida im syphilitischen Gewebe" abgebildet worden. Dazu wurde folgendes notiert:

„Was die Lagerung der Spirochäten anbelangt, so ist die Zahl entschieden eine reichliche. Man findet weite Strecken der Schnitte in sehr großer Menge von noch schön erhaltenen Spirochätenformen durchsetzt; besonders reichlich scheinen sie in den Saftspalten und um die Gefäße herum zu liegen. Sehr schön ausgebildete Formen sieht man in den Lymphgefäßen liegen."

Die Abbildung zeigt ein großes Lymphgefäß, welches näher dem Rande der Durchschnittsfläche der Sklerose liegt und äußerst reichlich typische Spirochaetae pallidae in seiner Öffnung, sowie in seiner Wand und Umgebung aufweist. Bis an die Exzisionsgrenze liegen die Spirochäten in dichter Menge, und es geht, worauf ich später noch zu sprechen komme, daraus sicher hervor, daß durch die Exzision keineswegs alle Spirochäten, sondern nur der Hauptherd entfernt wurde.

Im Jahre 1908 sah ich den Herrn S. F. mehrmals, untersuchte ihn und fand ihn völlig frei.

Die am 25. März vorgenommene Blutuntersuchung (Komplementablenkung Dr. Müller) fiel völlig negativ aus.

Der angeführte Fall, am 17. Tage nach dem infizierenden Koitus seines Invasionsherdes entledigt, bleibt durch fast 4 Jahre genau beobachtet, ohne jede weitere Therapie von Syphiliserscheinungen völlig frei, empfindet nicht das geringste Unbehagen oder subjektive Beschwerden, die auf Lues bezogen werden könnten. Die Komplementablenkung im 4. Jahre nach der Infektion war völlig negativ.

Ist der Mann als frei von Syphilis anzusehen? Ich getraue mich nicht, die Frage zu bejahen. Der Mann fühlt sich bis heute völlig wohl und ist frei geblieben von Syphiliserscheinungen. Daß die Syphilis vielleicht völlig erloschen ist, daß durch Entfernung des Hauptspirochätenherdes die Nach-

schubstation des Virus unterbunden und dadurch der Organismus in die Möglichkeit versetzt wurde, mit dem restlichen Virus fertig zu werden, dasselbe zu vernichten, gewinnt vielleicht noch Wahrscheinlichkeit durch den negativen Ausfall der Komplementablenkung, aber keine völlige Sicherheit. Ich kann nicht versichern, daß der Mann später vielleicht nicht doch noch ein Gumma oder irgendwelche nervöse syphilitische Erscheinungen bekommt. Die Annahme, daß wahrscheinlich doch durch die Exzision der Sklerose, die Entfernung des Hauptspirochätenherdes, die Lues des Patienten ganz eigentümlich in ihrem Verlaufe geändert wurde, da der Mann durch nun fast 4 Jahre objektiv und subjektiv völlig gesund, kräftig und arbeitsfähig bleibt, ist auch nicht sicher zu halten, da es bestimmt Fälle von Lues gibt, die ohne Exzision nur unter lokaler Behandlung ohne allgemeine Therapie einen ähnlichen Verlauf zeigen, so Fälle von Kaposi, Böck, Finger, Ehrmann, Reis, v. Borsecki und die jüngst veröffentlichten sehr interessanten Fälle Taylors.

Durch den Verlauf dieses Falles angeregt, versuchte ich noch eine Anzahl von Fällen mit ganz jungen Sklerosen abortiv durch die Exzision allein zu behandeln; alle diese Fälle bekamen jedoch Sekundärerscheinungen, einige 1—3 Wochen später als es der Norm entspricht.

Im Jahre 1906 begann ich eine neue Serie von Fällen, die ich, wie schon erwähnt, mit oder ohne Exzision mit sofortiger Hg-Kur behandelte. Von ungefähr 40 behandelten Fällen blieben 22 in längerer Beobachtung. Das Material ist, wie erwähnt, nicht so leicht zu gewinnen, da der Fall möglichst frisch, die Sklerose eventuell gut exzidierbar und, was die Hauptsache ist, der Patient intelligent und verläßlich genug sein muß und einerseits der Sache Verständnis, andererseits Pünktlichkeit und Entgegenkommen in der Durchführung der Behandlung und Kontrolle entgegenbringen muß.

Fall I: R. L., 24 Jahre alt, Hilfsarbeiter, übermittelgroßer, mäßig kräftiger Mann, kommt am 18. Juli 1907 in die Ambulanz der Klinik. Letzter Koitus 6. Juli 1907 (Infektion). Vorletzter Koitus Ende Mai. 18. Juli 1907 Exzison einer klinisch typischen Sklerosis erosa (Spirochaeta pallida, Dunkelfeld, positiv) aus dem inneren Blatt des Präputiums rechts; Naht, Verband.

Scleradenitis inguinalis dextra modica. Vom 18. Juli bis zum 1. September 10 Hg-Salizylinjektionen. Drüsen am 10. August nicht mehr nachweisbar. Objektiv und subjektiv während der ganzen Zeit frei. Von da ab bei konstanter Kontrolle 3 Flaschen Natrii jodati à 10/200.

6. November Beginn der 2. Kur bis zum 8. Januar 1908, 8 Hg-Salizyl-Injektionen; objektiv und subjektiv völlig frei. Jodeisensirup.

14. März. 3 Flaschen Jodeisensirup. Komplementablenkung völlig negativ. Patient bleibt in Beobachtung. Arsenpillen intern als Zwischenkur. Asiatische Pillen bis 3mal 8. Bis zum 7. Mai 1908 Beendigung der Arsenkur. Patient objektiv und subjektiv völlig frei, sieht sehr gut aus. Keine Drüsenschwellung.

7. Mai Beginn der 3. Kur. Injektion von grauem Öl; unter dieser Behandlung steht der Fall gegenwärtig noch; 5. Juni 1908 objektiv und subjektiv frei. (Anmerkung bei der Korrektur): Patient ist bis zum 30. VII. 08 von Erscheinungen völlig frei.

Fall II: S. F., 22 Jahre alt, Kellner, mittelgroßer, kräftiger Mann.

Patient stellt sich am 3. Juli 1907 mit einer überlinsengroßen Sclerosis erosa (Spirochaeta pallida, Dunkelfeldbeleuchtung, positiv) auf der Corona glandis sinistra vor. Scleradenitis inguinalis bilateralis; links war die Drüsenschwellung etwas stärker ausgeprägt, aber dabei noch mäßig. Letzter Koitus (Infektion) in der ersten Juniwoche. Patient bekommt bis 28. August 1907 10 Hg-Salizylicum-Injektionen. Die Drüsenschwellung war nach der 7. Injektion völlig geschwunden. Patient nimmt nach Beendigung der Hg-Kur 3 Flaschen Natrii jodati 10/200 und beginnt am 13. November die zweite Injektionskur von 10 Hg-Salizyl-Injektionen. Dieselbe dauert bis 17. Januar 1908. Natrium jodatum intern. 14. März 1908 Komplementablenkung negativ. Patient bleibt völlig frei und beginnt am 6. Mai 1908 die 3. Kur. Injektionen von grauem Öl, 0,07—0,1 Hg pro Injektion. Nach 3 Injektionen unterbricht dieser Patient die Kur bei mir, da er seiner Arbeit halber auf kurze Zeit Wien verläßt; tritt in weitere Beobachtung und Behandlung eines mir bekannten Arztes.

Fall III: 25 Jahre alt, Vertreter, mittelgroßer schwächlicher Mann. Am 10. August 1907 auf Zimmer 73 der Klinik Professor Fingers aufgenommen. Letzter Koitus (Infektion) Mitte Juli.

Sclerosis diphteritica in lamina interna praeputii et in glande. Scleradenitis inguinalis dextra modica. Da die Exzision der Sklerose auf der Glans nicht leicht möglich war, wird dieselbe mehrmals mit Sublimatalkohol energisch verschorft und graues Pflaster appliziert. Vom 10. August 1907 bis zum 27. September 1907 10 Hg-Salizyl-Injektionen. Schon nach der 3. Injektion war die Sklerose völlig verheilt, die Scleradenitis kaum mehr tastbar. Patient blieb objektiv und subjektiv völlig frei, bekommt dann 3 Flaschen Natrium jodatum 10/200.

Am 2. Dezember 1907 Beginn der zweiten Kur. Patient bekommt bis zum 26. Januar 1908 7 Hg-Salizyl-Injektionen. Die Pausen waren zwischen den einzelnen Injektionen etwas länger als 5 Tage. Patient übersteht im Februar eine Influenza, stellte sich nach Ablauf dieser von Luessymptomen völlig frei am 2. Februar 1908 vor. Erhält Jodeisensirup.

Am 2. März Beginn der 3. Kur, nach kürzerem Zeitraume (2 Monate), da die 2. frühzeitig abgebrochen wurde. Patient bekommt bis zum 15. März 3 Hg-Salizyl-Injektionen. Da er Geschäftes halber verreisen muß, gebe ich ihm als gelinde Fortsetzung der Kur Hydrargyrum tannicum (30 Pulver). Patient stellt sich 13. April 1908 wieder vor, objektiv und subjektiv völlig frei. Komplementablenkung völlig negativ.

Völlige Pause bis zum 24. Mai 1908. Beginn neuer Injektionen von grauem Öl à 0,08 Hg. (Anmerkung bei der Korrektur): Patient ist bis zum 24. VII. 08 beobachtet frei von Erscheinungen.

Fälle mit kürzerer Beobachtung sind folgende:

Fall IV: K. W., 28 Jahre alt, 4. Januar 1908. Infizierender Koitus vor 5 Wochen. Sclerosis erosa in lamina interna praeputii, Scleradenitis inguinalis dextra. Exzision der Sklerose (Spirochaeta pallida positiv), Komplementablenkung negativ. Vom 8. Januar bis 9. März 10 Hg-Salizyl-Injektionen. Patient völlig frei bis auf derbe, mäßig vergrößerte spindelförmige Drüsen in inguine links. Natrium jodatum.

28. März. Komplementablenkung völlig negativ. 2. April Entfernung der schon vor der Infektion hypertrophischen Tonsillen auf der Klinik Chiari.

16. April. Patient völlig frei. Beginn einer neuen Kur am 20. April. Diese Kur dauert bis heute. (Anmerkung bei der Korrektur: Patient erhält bis 16. V. 08 6 graue Ölinjektionen von 0,08—0,12 Hg; am 25. VIII. Papeln auf der rechten Tonsille und am Scrotum.)

Fall V: I. H., Kellner, 8. Januar 1908. Infektiöser Koitus Anfang Dezember 1907.

Sclerosis diphteritica in lamina interna präputii dorsalis. Scleradenitis inguinalis bilateralis. Komplementablenkung negativ.

Exzision der Sklerose. Bis zum 16. März 10 Hg-Salizyl-Injektionen. Natrii jodati 10/200.

3. April 1908. Komplementablenkung ganz schwach positiv. Patient objektiv und subjektiv völlig frei.

10. April. Fortsetzung der Hg-Salizyl-Injektionskur. (Anmerkung bei der Korrektur: Patient ist bis Anfang August 08 frei von Erscheinungen.)

Fall VI: A. F., Student, 29 Jahre alt, großer, kräftiger Mann. Infektion 1. Januar 1908.

20. Januar 1908. Typische Sklerose auf der Glans penis rechts. Mäßige Drüsenschwellnng in inguine rechts. Lokale Sublimatalkoholverätzung, graues Pflaster.

20. Januar 1908. 1 Hg-Salizylinjektion; starker Durchfall. Vom 25. Januar bis 3. März 1908 30 Einreibungen à 4 g grauer Salbe; dann Jodol 40 Pulver à 0,2. Patient bleibt völlig frei und beginnt am 9. April die 2. Kur zu 30 Einreibungen à 4 g bis zum 16. Mai. Patient sieht sehr gut aus, objektiv und subjektiv frei. Komplementablenkung 3. Juni 1908 negativ. (Anmerkung bei der Korrektur: Patient bleibt bis Anfang Juli beobachtet, völlig frei.)

Fall VII: I. B., 22jähriger Student, 11. I. 1908 Sclerosis erosa in lamina interna praeputii et in sulco coronario. Spirochaeta pallida positiv. Exzision. 1 Hg-Salizylinjektion. Bis zum 2. IV. 10 Hg-Salizylinjektionen. Patient objektiv und subjektiv völlig frei, Komplementablenkung sehr schwach positiv. 7. IV. wiederum Hg-Salizylinjektionen. Bis zum 27. IV. 3 Hg-Salizylinjektionen. Stomatitis mercurialis. Natrium jo-

datim $^{10}/_{200}$. 20. V. Komplementablenkung völlig negativ. 25. V. Jod wegen starker Jodakne ausgesetzt. (Anmerkung bei der Korrektur: Patient bis 24. VIII. 08 beobachtet völlig frei.)

Die Fälle, die trotz Behandlung Erscheinungen bekamen, sind in zwei Gruppen zu sondern; eine kleinere Anzahl, die Erscheinungen sekundärer Natur trotz manchmal sehr frühzeitiger intensiver Behandlung bekam, und eine zweite größere Gruppe, die sich aus Patienten zusammensetzt, die längere Zeit völlig frei blieben, dann aber aus irgendwelchen Gründen ausblieben, sich der Behandlung entzogen und erst später mit mehr oder weniger ausgebreiteten Erscheinungen zurückkehrten. Da auch diese beiden Gruppen von Patienten durch ihren Krankheitsverlauf ein gewisses Interesse bieten, so seien die Krankengeschichten derselben kurz mitgeteilt:

Fall I: A. P., 22jähriger Student, mittelgroßer, kräftiger Mann. 6. Dezember 1907: Sclerosis erosa in lamina interna praeputii. Spirochaeta pallida positiv. Ausgesprochene Scleradenitis inguinalis dextra. Letzter, infizierender Koitus am 1. November 1907. Exzision 6. Dezember 1907. Komplementablenkung negativ. Patient bekommt bis zum 3. Februar 1908 10 Hg-Salizylinjektionen. Patient objektiv und subjektiv völlig frei; Drüsenschwellung in inguine rechts spindelförmig, derb. Jodeisensyrup. Komplementablenkung negativ.

9. März Beginn der zweiten Kur. 3 Hg-Salizylinjektionen. Patient hat leichte Kopfschmerzen. 28. März 1908 Komplementablenkung $^{3}/_{10}$ positiv.

3. April 1908 kommt Patient in die Ambulanz mit beginnenden Papeln der rechten Tonsille und am rechten vorderen Gaumenbogen. Salizylinjektionen. Patient bekommt bis zum 24. April noch 3 Hg-Salizylinjektionen. Völlig frei. Stomatitis mercurialis. Fortsetzung dieser Kur nach einer Pause von 10 Tagen. (Anmerkung bei der Korrektur: Patient ist bis 20. VIII. 08 klinisch frei von Erscheinungen.)

Fall II: K. W., 27jährige verheiratete Frau. Letzter, infektiöser Koitus vor 16 Tagen. 23. April 1907 kaum linsengroße erodierte Sklerose am rechten Klitorisschenkel. Exzision verweigert. Vielleicht eine leichte Anschwellung der rechten Leistendrüsen. Lokal Sublimatalkohol, graues Pflaster. Sklerose nach der zweiten Hg-Salizylinjektion verschwunden. Die

kleine schwächliche Frau bekommt zuerst 6 Hg-Salizylinjektionen von 1 ccm und dann 5 Hg-Salizylinjektionen von $^1/_2$ ccm, bis zum 10. Juli 1907 objektiv und subjektiv völlig frei. Jodeisensyrup.

31. August Wiederaufnahme der Kur. Patientin bekommt bis zum 23. September 5 Hg-Salizylinjektionen. An diesem Tage kommt Patientin mit einer linsengroßen erodierten Papel im Vestibulum nasi dextrum und einer kleinen Papel am rechten großen Labium. Patientin bekommt bis zum 3. Oktober noch weitere 3 Hg-Salizylinjektionen. 8. Oktober 1907 Abortus im dritten Monat. Jodeisensirup, da Patientin anämisch aussieht.

21. Dezember stellt sich Patientin mit zwei kleinen verkrusteten Papeln in der Scheitelgegend vor, sonst frei von Erscheinungen. Patientin bekommt bis zum 30. Januar 1908 6 Hg-Salizylinjektionen, Jodeisensirup. 26. März Komplementablenkung negativ. (Anmerkung bei der Korrektur: Patientin ist bis August 1908 beobachtet frei von Beschwerden.)

Fall III: A. R., Feldwebel, 25 Jahre alt, übermittelgroßer, sehr kräftiger Mann, schon seit langer Zeit bestand Psoriasis vulgaris mäßiger Ausbreitung mit typischer Lokalisation. Coitus infectiosus vor 3 Wochen. 3. Juli 1907 Sclerosis diphteritica (seit 6 Tagen bestehend) in sulco coronario et in glande dextro. Spirochaeta pallida Deckglas positiv. Scleradenitis inguinalis bilateralis modica. Sklerose nicht exzidierbar. Sublimatalkoholverätzung, graues Pflaster. Bis zum 15. Juli nahm die Drüsenschwellung in inguine zu, es trat auch linkerseits eine solche auf. Nach der 5. Injektion am 24. Juli deutlicher Rückgang der Drüsenschwellung. 24. August 10 Hg-Salizylinjektionen. Drüsen in inguine beiderseits derb, spindelig. Objektiv und subjektiv völlig frei. Patient bleibt unter steter Kontrolle völlig frei. 13. November 1907 Beginn der zweiten Kur. Bis zum 20. Januar 6 Hg-Salizylinjektionen; noch etwas Drüsenschwellung links. Patient erkrankt an einer heftigen Periostitis mandibulae sinistrae unter Fieber, mit der er von seinem Regimentsarzte behandelt wird.

Am 17. Februar stellt er sich wieder vor mit einem mässig reichlichen makulösem Exanthem am Stamm. Er bekommt bis zum 14. April 9 Hg-Salizylinjektionen. Wegen der gleichzeitigen Psoriasis vulgaris Chrysarobinpflaster, Arsen (asiatische Pillen).

4. Juni 1908 Komplementablenkung negativ.

Fall IV: P. S., 26jähriger, kräftiger, kleiner Mann. Infizierender Koitus erste Woche März 1907. 10. April Scleroses Nr. II magnitudinis lentis in cute penis dextri. Scleradenitis inguinalis bilateralis multiplex modica. Exzision, Naht. 1 Hg-Salizylinjektion, bis zum 26. Mai 9 Hg-Salizylinjektionen. Patient objektiv und subjektiv völlig frei.

12. Juli stellt sich Patient wieder vor, bekommt 2 Hg-Salizylinjektionen, ist am 21. Juli objektiv und subjektiv völlig frei. Spindelförmige Drüsen in inguine beiderseits. Patient bleibt dann trotz aller Aufforderungen weg und kommt mit der Angabe, daß er jetzt Erscheinungen habe, am 11. März 1908 mit Papeln an den Tonsillen in die Ambulanz; Patient stellt sich nach Beendigung dieser Kur nicht mehr vor.

Fall V: J. K., 22jähriger, großer, kräftiger Mann, Schlosser, letzter Coitus infectiosus vor 4 Wochen. 13. Januar Scleroses Nr. II in sulco coronario et cute penis dextri. Scleradenitis inguinalis bilateralis emminens. Exzision der Sklerosen. Komplementablenkung negativ. Bis 15. Februar 5 Hg-Salizylinjektionen. Patient bleibt dann aus und stellt sich am 12. März mit makulösem Exanthem, seborrhoischen Papeln im Gesichte vor. Patient läßt sich aber nicht auf die Klinik aufnehmen, sondern kommt erst im Juli 1908 mit einer Scabies und lichenoiden Papeln am Stamm und den oberen Extremitäten auf die Klinik. Die Syphilis erwies sich als keineswegs hartnäckig gegen die Therapie, nachdem auf 2 graue Hg-Salizylinjektionen die luetischen Erscheinungen zurückgingen.

Fall VI: I. Ch., Techniker, kleiner, schwächlicher Mann. 25. Mai 1907 Sclerosis erosa magnitudinis 1 heller in cute radicis penis. Scleradenitis inguinalis bilateralis modica. Infizierender Koitus 28. April 1907 Spirochaeta pallida positiv. 25. Mai 1907 Exzision, Naht. 1 Hg-Salizylinjektion. Bis 10. Juli 1907 10 Hg-Salizylinjektionen. Drüsen in inguine beiderseits derb, spindelförmig. 4 Flaschen Jodeisensirup. Patient kommt am 20. September 1907 mit Maculae minores pallidae dispersae in cute trunci, Psoriasis palmaris bilateralis et plantaris bilateralis. Papulae erosae in labio oris infer. Papulae diphtheriticae in tonsilla dextra.

Fall VII: O. R., Student, großer, kräftiger Mann, 23 Jahre

alt. 6. Mai 1907 zwei kaum linsengroße Sklerosen (letzter Koitus vor 18 Tagen) im Sulcus coronarius links, ganz mäßige indolente multiple Leistendrüsenschwellung in inguine links. Exzision, 1 Hg-Salizylinjektion. Bis zum 8. Juni 1907 7 Hg-Salizylinjektionen. Drüsen in inguine kaum tastbar. Patient unterbricht die Kur. 15. Juli Papeln an den Tonsillen.

Fall VIII: W. C., 33 Jahre alt, mittelgroß, kräftig, Scleroses Nr. III in glande et in lamina interna präputii magnitudine lentis, Scleradenitis inguinalis sinistra. 23. April 1907 Beginn der Behandlung lokal und 7 Hg-Salizylinjektionen. Patient bleibt dann aus und stellt sich am 25. September mit Papeln ad anum vor.

Dieser Patient zeigt im weiteren einen recht milden Verlauf seiner Lues. Noch eine geringfügige Rezidive, erodierte Papeln ad anum im Dezember 1907 und ist seit dieser Zeit frei.

Vier Fälle aus dem Jahre 1906 bekamen trotz Exzision und energischer Behandlung Erscheinungen.

So kam Patient S. R., 16jähriger großer, kräftiger Bursche. 17. August 1905 Exzision einer ganz frischen Sklerose, 12 Hg-Salizylinjektionen, im Dezember 1906 mit konfluierendem orbikulären Syphilid, ausgebreiteten Papeln im Mund, zur Aufnahme. Es war eine sehr intensive Kur (27 Einreibungen, 3 Hg-Salizylinjektionen) nötig, um die Erscheinungen völlig zum Schwinden zu bringen. Patient zeigte dann noch im Sommer 1907 ein leichtes Rezidiv.

Ähnlich verlief ein zweiter Fall, ein Mann, Potator, der im August 1907 energisch behandelt, im Dezember 1907 Papeln im Munde zeigte, erst auf 15 Hg-Salizylinjektionen völlige Abheilung. Patient blieb dann noch bis Sommer 1907 in Beobachtung, ohne weitere Erscheinungen zu zeigen.

Bei den anderen zwei Fällen traten Erscheinungen im siebenten Monate nach der Infektion auf von mildem Verlauf.

Drei Patienten, die erst einige Monate nach der Infektion in Behandlung stehen, sind klinisch frei; zwei Fälle zeigen negative, ein Fall positive Ablenkung ($^3/_{10}$).

Aus der Übersicht der angeführten Literatur und den beschriebenen Fällen geht folgendes hervor:

1. Es ist unter bestimmten Umständen möglich, durch Exzision der Sklerose allein die Syphilis scheinbar völlig zu

kupieren, oder besser gesagt, wenigstens den Verlauf der Lues in einer eigentümlichen Weise zu beeinflussen.

2. Da die Exzision allein aber nur sehr selten genügt, um abortiv zu wirken, im Gegenteil in der großen Mehrzahl der Fälle Erscheinungen auftreten, die in einzelnen Beobachtungen in ihrem Auftreten verzögert waren, während wohl auf eine Abschwächung kein Schluß gezogen werden kann, ist es indiziert, nach der Exzision sofort eine energische Quecksilberkur einzuleiten, um eventuell vorhandene Virusreste zu zerstören. Auch ohne Exzision der Sklerose gelingt es, Luesfälle durch energische Lokal- und Allgemeinbehandlung von Erscheinungen freizuhalten.

3. Die Behandlung soll mit Präparaten, die alle Bedingungen einer Hauptkur erfüllen, am besten, um einen Maßstab für die Menge des einverleibten Quecksilbers zu haben, mit Injektionen von Hydrargyrum salicylicum oder grauem Öl (40 proz. franz. Präparat) gemacht werden. Doch wird eine gut gemachte energische Einreibungskur auch ihren Zweck erfüllen. Die Injektionen mit grauem Öl verdienen vielleicht nach Duhot und Zieler wie nach meinen Erfahrungen den Vorzug wegen der Schmerzlosigkeit und der Möglichkeit, noch größere Mengen von Hg wie mit dem Hydrargyrum salicylicum in den Organismus zu bringen.

4. Die Behandlung ist dabei im Sinne einer intermittierenden Behandlung zu leiten. Soweit es bis jetzt möglich war, bestand die erste Kur gewöhnlich in 10 Injektionen von 10 proz. Hydrarg. salicylicum, oder Ol. cinereum 0,07—0,14 Hg pro Injektion, eventuell Schmierkur; dann Pause von 2—$2^1/_2$ Monaten, zweite Kur von 8—10 Injektionen oder Schmierkur; gegen Schluß des ersten Jahres eine dritte Kur.

5. Die Behandlung verspricht nach dem Urteil der Autoren wie nach meinen bisherigen Erfahrungen ein besseres Resultat, je frühzeitiger sie begonnen und je energischer die erste Kur durchgeführt wird.

6. Die Dauer, Beendigung und Wiederaufnahme der Kur wird, wie erwähnt, im allgemeinen nach dem Typus der intermittierenden Behandlung zu leiten sein, und nach der klinischen Beobachtung, nach dem subjektiven Befinden unter strenger Individualisierung zu regeln sein. Zur Kontrolle der

Klinik soll die Komplementablenkung herangezogen werden, welche vielleicht doch in manchen Fällen eine bessere Beurteilung des ganzen Falles, eine genauere Abstufung der Behandlung ermöglichen wird.

7. Die Fälle, die trotz energischer Abortivbehandlung Erscheinungen bekommen, verlaufen — soweit ich dies bis jetzt beurteilen kann — im allgemeinen milde und sind in ihren Rezidiven leicht zu beherrschen. Die Rezidiverscheinungen sind meist an der Schleimhaut des Mundes, speziell an den Tonsillen lokalisiert. Es muß jedoch zugestanden werden, daß in einzelnen Fällen trotz einer nicht zu lange zurückliegenden Kur Erscheinungen auftreten, die dann gegen Hg recht hartnäckig sind.

8. Wir beobachten Fälle von Lues, die den Eindruck des Einbruches von Virus ins Blut von einem sekundären Herd aus machen mit neuerlicher Dissemination desselben im Organismus. Thalmann will diese Beobachtung verhältnismäßig häufig bei den abortiv behandelten Fällen gemacht haben und bezeichnet den metastatischen Herd, der einen neuen Ausgangspunkt der Allgemeininfektion darstellt, als Solitärsekundäraffekt.

In einem der von mir beobachteten Fälle mit Erscheinungen schloß sich auch an Papeln an den Tonsillen ein maculöses Exanthem an, das vielleicht auf eine Aussaat von Virus von dem sekundären Herd zu beziehen war. In der Mehrzahl der Fälle machte es aber den Eindruck, daß durch die unzureichende Abortivkur das Virus vermindert, in seiner Proliferation geschwächt worden ist, da einzelne zerstreute Herde gleichzeitig auftreten, die dann auf Behandlung rasch reagieren.

9. Die Abortivbehandlung kann in manchen Fällen den Verlauf der Syphilis in dem Sinne beeinflussen, daß — soweit meine Beobachtungen reichen — die Haut- und Schleimhautsyphilide völlig unterdrückt werden, daß die betreffenden Patienten scheinbar von Syphilis völlig frei sind und sich subjektiv völlig wohl fühlen.

Ein endgültiges Urteil läßt sich über die Abortivbehandlung der Lues, in dem angegebenen Sinne geleitet, noch lange nicht geben. Nur sorgfältige Sammlung und Wahrung eines

möglichst großen Materials und langjährige Beobachtung werden es ermöglichen, das Verhalten abortiv behandelter Fälle in den späteren Stadien, die Häufigkeit der gummösen Affektionen, sowie die Erkrankungen des Nervensystems nach solchen abortiven Kuren kennen zu lernen.

10. Es sei nochmals hervorgehoben, daß die Behandlung große Schwierigkeiten in ihrer Durchführung, speziell was die Wahrung des Materials anbelangt, bietet und an Arzt wie Patienten große Anforderungen bezüglich Pünktlichkeit und Ausdauer stellt; ich fürchte, daß gerade der letztere Umstand die Durchführung dieser Behandlungsmethode für die große Menge der Patienten in Frage stellen wird und ihre Anwendung nur auf einzelne, ausgesuchte, bestimmte Fälle ermöglichen wird.

Literatur.

De Amicis, zit. nach Neumann „Syphilis". Nothnagel. 18.
Angerer, Berliner klin. Wochenschr. 1882.
D'Aulnay, Monographie Oise.
Auspitz. Vierteljahrsschrift f. Derm. u. Syph. 1877.
Bäumler, zit. nach Neumann „Syphilis".
Barthelemy, Internat. Pariser Kongr. 1889.
Bell, zit. nach Neumann „Syphilis".
Bergh, zit. nach Neumann „Syphilis".
Blaschko, Berliner klin. Wochenschr. 1901.
Böck, zit. nach Neumann „Syphilis".
v. Borsecki, zit. nach Neumann „Syphilis".
Bumm, Vierteljahrsschr. f. Derm. u. Syph. 1882.
Bumstead, zit. nach Neumann „Syphilis".
Caspari, Festschrift für Neumann. 1900.
— Allgemeine Therapie der Geschlechtskrankheiten. 1899. S. 452.
Du Castel, zit. nach Neumann „Syphilis".
Chadcynski, Ann. de derm. et syph. 1879.
Danlos, Münchener med. Wochenschr. 1904.
Doutrelepont, Berliner internat. Kongr. 1890.
Drysdale, Internat. Kongr. Paris 1889.
Dubois-Havenith, La Policlinique. 1893. Internat. Kongr. Paris 1889.
Düring, v., Monatshefte f. prakt. Derm. 9. 1889.
Duhot, Policlinique centrale. Februar 1903, Dezember 1904, März 1908. Sitzung der Pariser Derm. Gesellsch. 21. II. 1907.
Ehlers, Berliner internat. Kongr. 1890.
Ehrmann, Zentralbl. f. d. gesamte Therapie. 1891. Wiener med. Blätter. 1896 Nr. 14. Wiener med. Wochenschr. 1898. Nr. 38.
Emery, Fall mitgeteilt von Levy-Bing. Referat Neißer. IX. Kongr. Bern 1906.

Filaretopulos, La Méd. orientale 1905. Nr. 5.
Finger, Wiener med. Wochenschr. 1887 Nr. 28. IX. Kongr. Bern 1906.
Folinea, H. Morgagni. 1879.
Fournier, Vierteljahrsschr. f. Derm. u. Syph. 1889. Traitement de la syphilis.
Glück, Wiener med. Presse 1905. Nr. 51—53.
Grimm, Die Behandlung der Syphilis. 1896.
Guiteras, Philadelphia Med. Journ. April 1898.
Hallopeau, Deutsche med. Wochenschr. 1904. Nr. 38.
Haslund, cit. bei Neumann „Syphilis".
Havas, In welchem Stadium soll mit der Behandlung der Syphilis begonnen werden? Monatshefte f. prakt. Derm. 19. 1894.
Heuss, Korrespondenzblatt der Schweizer Ärzte 1901. Nr. 6.
Hoffmann, IX. Kongr. Bern 1906.
Deutsche med. Wochenschr. 1907. S. 1015.
Hofmann, Inaug.-Diss. Rostock 1905.
Hunter, Berliner klin. Wochenschr. 1867.
Hutchinson, Brit. Med. Journ. 1872. 2. S. 187.
Jadassohn, Korrespondenzblatt f. Schweizer Ärzte 1901. Nr. 21.
IX. Kongr. Bern 1906.
Janowsky, Berliner intern. Kongr. 1890.
Jullien, Londoner Kongr. 1881. Berliner internat. Kongr. 1890.
Kaposi, Wiener med. Wochenschr. 1894. Nr. 4.
Köbner, Berliner intern. Kongr. 1890.
Köllicker, Zentralbl. f. Chirurgie 1878.
Kraus-Spitzer, IX. Kongr. Bern 1906.
Kreis, Korrespondenzblatt f. Schweizer Ärzte 1891. Nr. 5.
Krowczynski, Przeglad Lekarski 1889. Vierteljahrsschrift f. Derm. 1891.
Rusnitzky-Wolff, Dissertation. Straßburg 1892.
Lang, Wiener kinische Rundschau 1897 Nr. 1.
Langleber, zit. nach Neumann „Syphilis".
Lassar, Deutsche med. Wochenschr. 1889 Nr. 6.
Leloir, Berliner intern. Kongr. 1890.
Leredde, Presse médicale 1804 Nr. 29.
Lesser, Deutsche med. Wochenschr. 1883 u. 1889.
Leloir, Berliner klin. Wochenschr. 1873.
Löwy (Blaschko), Inaug.-Diss. Berlin 1892.
Majocchi, zit. nach Neumann „Syphilis".
Manino, Giorn. ital. delle mal. vem. 1887. XII. Kongr. der ital. Ärzte zu Pavia.
Martineau, zit. nach Neumann „Syphilis".
Matzenauer, Arch. f. Derm. u. Syph. 1900.
Mauriac, Arch. f. Derm. u. Syph. 1893. Nr. 72.
Metschnikoff, IX. Kongr. Bern 1806.
Mucha-Scherber, Wiener klin. Wochenschr. 1900. Nr. 6.
Neisser, Verhandl. V. Deutsch. Derm. Kongr. IX. Kongr. Bern 1906.

Neumann, Wiener med. Blätter 1885. Syphilis. Nothnagel Handb. 23.
Oedmanson, Vierteljahrsschrift f. Derm. u. Syph. 1884.
Pinkus, Med. Klinik. 1905 Nr. 10.
Ravogli, The Cincinnati Lancet 1883.
Reis, Arch. f. Derm. und Syph. 58. S. 69.
Renault, Ann. 1862.
Ring, Med. News 1894.
Rosenthal, Berliner intern. Kong. 1890.
Saccharrowitsch, Vierteljahrsschrift f. Derm. 1882.
Salsotto, L'osservatore 1888.
Savigny, Univ. méd. 1881.
Schiff, Vierteljahrsschrift f. Derm. u. Syph. 1883.
Schramm, Allg. Wiener med. Ztg. 1908. Nr. 19.
Schwimmer, Wiener med. Presse 1897. Nr. 44.
Sigmund, Wiener med. Presse 1871.
Spillmann, Ann. 1882.
Stern-Jadassohn, Deutsche med. Ztg. 1905. Nr. 33—35.
Tarnowsky, zit. Neumann „Syphilis".
Tomaschewski, zit. Neumann „Syphilis".
Taylor, American Association of Gen. Urin. Sugens. Newyork Lancet 1907. S. 181. Med. News 1889.
Thalmann, Münchener med. Wochenschr. 1907.
Thiry, Presse méd. belge 1870.
Unna, Kopenhager Kongr. 1884.
Vogt, Berliner klin. Wochenschr. 1871.
Watraczewski, Arch. f. Derm. u. Syph. 46. Berlin. intern. Congr. 1890.
Welander, Hygiea. 56. S. 417.
Wilks, Lectures of Syph. Lancet 1876.
Zeissl, v., Wien. med. Presse 1897. Nr. 47. Med. Klin. 1907. Nr. 15.
Zieler, Arch. f. Derm u. Syph. 1907.

---

35. Herr **Winternitz**-Prag: **Ein Beitrag zur chemischen Untersuchung des Blutes luetischer Menschen.**

Beobachtungen bei der Gerinnung von Blut von Patienten im Floritionsstadium sekundärer Lues erweckten in W. die Vermutung, daß die Fibrinbildung, beziehungsweise die Fibrinogenmenge im Blute Luetischer (in diesem Stadium) größer sei als im Blute Gesunder. Zur Entscheidung dieser Frage, die durch die wichtigen Arbeiten namentlich von Moll, Langstein und Paul Müller für verschiedene Immunisierungsvorgänge und Infektionskrankheiten aktuell wurde, unternahm W. die fraktionierte Fällung des Blutplasmas (nicht des Serums) luetischer und gesunder Personen nach den Methoden von Hofmeister,

Pohl, Reye. Diese Untersuchung ergab eine kleine aber deutliche Vermehrung des Fibrinogens und wohl auch des Euglobulins im Plasma Luetischer (bei florider Lues) und jedenfalls keine Verminderung, vielleicht eine geringe Vermehrung des Gesamteiweißes. Winternitz bespricht die Art der Niederschläge, den mutmaßlichen Ursprungsort der Vermehrung der betreffenden Eiweißfraktionen, die Bedeutung derselben für die Vorgänge im erkrankten Organismus und die möglichen Beziehungen dieser Veränderungen zu serodiagnostischen Bestrebungen. W. wird seine Untersuchungen in den verschiedenen Stadien der Lues fortsetzen, sowie den Einfluß der Therapie auf dieselben studieren.

---

36. Herr **Schindler**-Berlin: **Über automatische Bewegungen des Uterus und seiner Adnexe und ihre Bedeutung für die Pathologie der Gonorrhoe.**

Während das Vas deferens nur reflektorisch durch Reizung des Caput gallinaginis Kontraktionen im umgekehrten Sinne macht (und zwar besteht keine Antiperistaltik, sondern eben nur eine Zusammenziehung in der Längsrichtung, eine, wie ich es wohl richtig bezeichne, retrograde Kontraktion), zeigen der Uterus und seine Adnexe rhytmische, automatische Kontraktionen ohne das Hinzutreten äußerer Reize, Kontraktionen, die unabhängig vom Willen und in weitgehendster Unabhängkeit vom Zentralnervensystem in regelmäßigem Wechsel zwischen Arbeit und Ruhe sich einstellen. Diese dem Uterus innewohnende Automatie wird reguliert durch periphere Zentren, periphere Ganglien. Daß diese automatisch-rytmischen Kontraktionen des gesamten Sexualapparates autonom sind, weitgehendst unabhängig vom Zentralnervensystem, wird bewiesen durch das Studium dieser automatischen Bewegungen am überlebend erhaltenen, künstlich durch Ringer-Lösung ernährten Uterus. Um diese Bewegungen einwandsfrei unter Fernhaltung aller äußeren Reize und Schädigungen studieren zu können, muß der Uterus sich in einer feuchten Kammer von 38° befinden und mit Sauerstoff gesättigter Ringer-Lösung von ebenfalls 38° ernährt werden. Es geschieht dies nach der Methode von Kurdinowsky per analogiam der Untersuchungen Langendorffs am überlebend

erhaltenen Herzen, indem man ein Kaninchen laparotomiert, durch die Aorta unterhalb der Nierenarterie durch eine eingebundene Kanüle die sauerstoffgesättigte Ringer-Lösung hindurchleitet —, so daß die Gefäße des Sexualapparates durch spült werden — und durch eine in die Vena cava inferior eingebundene Kanüle wieder ableitet. Das Tier mit den zuführenden Kanülen und Schläuchen wird in einen Thermostaten gesetzt, der mit Glaswänden versehen und durch elektrische Heizung auf eine konstante feuchte Temperatur von 38° eingestellt ist. In kürzester Zeit kann man die Temperatur auf 39, 40, 42° usw. erhöhen und wieder constant erhalten. Der Apparat ist nach meinen Angaben im Sinne von Kurdinowsky von der Firma Lautenschläger in Berlin gebaut worden. Man braucht nun noch einen größeren Kolben zur Durchspülung. Dieser Kolben enthält (er wird nach meinen Angaben von der Firma Altmann in Berlin geliefert):

1. ein Zuleitungsrohr, das mit einer Sauerstoffbombe in Verbindung steht.

2. ein Ableitungsrohr, durch welches unter dem Druck des eintretenden Sauerstoffs die Ringer-Lösung kontinuierlich durch die Aorta dem Tier zugeleitet wird.

3. zwischen diesen beiden Glasröhren einen Thermometer, um die Temperatur ablesen zu können, einen Thermoregulator, der die Temperatur konstant erhält und ein Trichterglasrohr zur Füllung des Kolbens mit der Ringer-Lösung. Außerdem ist ein Ventil für etwaigen Überdruck angebracht. Die Kolben sind außen graduiert von 200 ccm zu 200 ccm, so daß man stets die verbrauchten Flüssigkeitsmengen ablesen kann. (Für pharmakologische Untersuchungen braucht man einen zweiten Kolben für das Gift.)

So wie die Ringer-Lösung klar abfließt, der Uterus weiß ist (ganz blutleer), wird der Sexualapparat mit seinem Bindegewebe so herausgeschnitten, daß er nur noch an der Aorta und Vena cava hängt, durch die er seine Nährflüssigkeit erhält. Alsdann kann man in dem Theomostaten 12, 24 Stunden lang den Uterus und seine Adnexe lebend erhalten, unberührt von schädigenden Einflüssen.

Und an diesem vom Tier losgelösten Uterus beobachtet man genau dieselbe Automatie, wie man sie beobachtet, wenn

man den Uterus zwar nicht auslöst, aber nach eingeleiteter Durchströmung das Tier tötet und oberhalb des Promontoriums unter Durchschneidung aller Weichteile und der Wirbelsäule den ganzen Rumpf abtrennt, so daß man nur das den Uterus enthaltende Becken mit den Extremitäten des Tieres im Kasten behält.

Die so festgestellten Bewegungen sind aber bezüglich ihrer Intensität usw. in keiner Weise andere, als diejenigen automatischen Bewegungen, die man beobachtet, wenn das lebende Tier ohne Durchspülung, nur laparotomiert in den Thermostaten bei einer Temperatur von 38° geschoben wird. Es folgt daraus, daß die Uterusbewegung eine sehr autonome ist und durch periphere Zentren ausgelöst und reguliert wird. Genauere Mitteilungen müssen meiner eingehenden schriftlichen Bearbeitung dieser Materie vorbehalten bleiben. Ich stelle nur fest, daß man

1. Peristaltische Bewegungen zur Scheide abwärts,
2. Antiperistaltische Bewegungen von der Scheide aufwärts,
3. Gesamtkontraktionen,
4. Lokale Kontraktionen,

beobachtet.

Chemische, thermische, mechanische Reize ändern nie den Charakter, den Typus der Bewegungen, sondern nur die Intensität. Am stärksten wirken thermische Reize, sowohl warme Flüssigkeiten, als auch warme oder kalte Luft (Heißluftbehandlung).

Schon eine Durchspülung der Vagina, ja selbst des Mastdarms (hohe Irrigation) mit einer Ringer-Lösung von 39—40° verstärken in lebhaftester Weise die automatischen Kontraktionen. Argentumlösungen wirken stets stark erregend, bei manchen Uteris geradezu in erschreckender Weise. (Beträufeln des Uterus oder der Ligamente mit 2—3 Tropfen 5proz. Argent.-Lösung oder Injektion in den Uterus $^1/_2$ ccm $2^1/_2$—5proz. Lösung). Aber schon $^1/_2$proz. Protargollösung wirkt verstärkend auf die automatischen Kontraktionen, wenn auch nicht so intensiv, wie Argent. nitr. Charakteristisch für den Uterus ist, daß jeder Uterus seine eigene individuelle Erregungsfähigkeit, jeder Uterus seine eigene ihm eigentümliche Bewegungskurve hat. Es spielt hierbei das geschlechtliche

Leben eine Rolle. Virginelle Uteri sind wenig erregbar und weniger als Uteri, die schon geschlechtlich gelebt haben. Die Uteri frisch belegter Tiere sind sehr erregbar und arbeiten lebhaft automatisch, und am stärksten Uteri in der ersten Hälfte der Schwangerschaft. Die antiperistaltischen Bewegungen treten spontan auf und auf Reize. Auf Einzelheiten komme ich später in meiner Arbeit zurück, ich will nur erwähnen, daß besonders durch Agent. nitr. antiperistaltische Bewegungen häufig ausgelöst werden können.

Wie der Uterus, so bewegen sich die Adnexe, die Bänder, die Eileiter.

Am menschlichen Uterus bestehen ebenfalls peri- und antiperistaltische Bewegungen, festgestellt durch Heddäus, Spiegelberg, Henricius, Franz Kehrer und Werth. (Näheres später.)

Daß die antiperistaltischen Bewegungen imstande sind, Virus nach oben zu treiben, ist für die Tuberkulose experimentell von Jung und Brennecke erwiesen worden. Ich habe bei gerade antiperistaltisch sich vorherrschend bewegenden Uteris Stärkekörnchen in den Uterus hineingebracht und sie weiter oben in einem Fruchtsack aufgefunden, wenn ich am Ende des stundenlangen Versuches vom Eileiter her den Uterus aufschnitt.

Diese Automatie des Uterus lehrt uns die Aszension der unbeweglichen Gonokokken verstehen, erklärt uns den so wechselvollen Verlauf der Gonorrhoe und den deletären Ausgang eines Teiles der schweren weiblichen Gonorrhoe, derjenigen Fälle, in denen, wie Bumm sagt, der Tag der Ansteckung auch der Anfang eines jahrzehntelangen Leidens und dauernden Siechtums ist. Die jedem Uterus eigene individuelle Bewegungskurve, die verschiedene Erregbarkeit jedes einzelnen Uterus erklärt neben anderen Umständen den ganz individuellen Verlauf der Gonorrhoe, der beeinflußt wird von der Art und Stärke der Uterusbewegungen. Für die Therapie ergibt sich daher als allererste Forderung die absolute Ruhigstellung des Uterus, wie wir ja stets ein erkranktes Gelenk, ein erkranktes Auge, einen erkrankten Darm usw. ruhig stellen. Ist nun auch der Standpunkt Bumms weitgehendster Reserve bei den akuten Prozessen der Gonorrhoe durch die experimentelle

Physiologie des Uterus gestützt und als maßgebend bestätigt, so genügt doch auch die Bettruhe allein noch nicht, die Automatie zu unterdrücken, die ja auch im Bett ohne Willen der Kranken vor sich geht.

Wir müssen trachten, auf Grund anderer Experimente, über die ich in Köln spreche, den Uterus durch chemische und physikalische Methoden möglichst ruhig zu stellen, die Automatie zu unterdrücken. Wie man das etwa erreichen könnte und wie die Erfahrungen durch das Tierexperiment in die Praxis übertragen werden könnten, darüber werde ich in Köln hoffentlich in einer kombinierten Sitzung vor den Gynäkologen und Dermatologen mich äußern können.

---

37. Herr **Baer-Frankfurt a. M.: Beiträge zur Gonorrhoebehandlung.**

Während sich in unserer Spezialwissenschaft auf dem Gebiete der Syphilisforschung eine geradezu fieberhafte Tätigkeit seit der Entdeckung der Spirochäten entfaltet hat, ist die Gonorrhoeforschung ins Hintertreffen geraten. Dies ist zum Teil erklärlich, da ja auf dem Gebiete der Pathologie nur noch wenig Fragen der Aufklärung harren. Leider kann man dies von der Therapie noch nicht sagen. Denn trotz Einführung neuer Silberpräparate, trotz zahlreicher Verbesserungen in der Technik ist das Idealheilmittel noch nicht gefunden und wir haben wohl wahrscheinlich keines in Bälde zu erwarten.

Wir sind also darauf angewiesen, unter den vorhandenen Mitteln und Methoden eine Auswahl zu treffen, die uns in den Stand setzt, die Gonorrhoe unter Vermeidung von Komplikationen möglichst rasch zur Heilung zu bringen. Wir verfügen nun in der Tat über statistische Erfahrungen in der Gonorrhoebehandlung, die, so wertvoll sie auch im allgemeinen sein mögen, doch den einen Fehler haben, daß sie Komplikationen in den Bereich ihrer Betrachtung ziehen (ich meine vor allem das Auftreten der Posterior und Prostatitis), deren Entstehung oft gar nicht auf das Konto eines Mittels zu setzen ist. Es spielen vielmehr bei diesen Komplikationen nicht selten rein äußere Verhältnisse mit, und diese können wir oft nicht mit den besten chemischen Mitteln vermeiden; es ist besonders

die Beobachtung technischer Einzelheiten notwendig, und ich darf wohl sagen, daß bei keiner Krankheit, deren Behandlung dem Patienten so häufig in die Hand gegeben ist, wie bei der Gonorrhoe, es auf die subtilste Beobachtung technischer Einzelheiten ankommt.

Nun hat Neuberger (Derm. Zeitschr. Bd. 14) die Resultate seiner Behandlung von einem anderen Gesichtspunkte aus betrachtet. Er stellt sich auf den meiner Ansicht nach richtigen Standpunkt, seine Behandlungsmethode zu prüfen mit Bezug auf die Prophylaxe der wichtigsten Komplikation, der Epididymitis.

Auch sie ist freilich nicht selten äußeren Umständen zuzuschreiben, aber nach meinen Erfahrungen bestehen diese fast nur in besonders ungeeignetem Verhalten von seiten des Patienten oder technischen Fehlern von seiten des Arztes.

Es mag zugegeben sein, daß eine Statistik, welche sich auf das Verhüten der Epididymitis aufbaut, auch ungenau ist; sie ist aber meines Erachtens besonders bei einem ambulanten Material die zuverlässigste.

Ich muß an dieser Stelle etwas ausführlicher auf die Neubergersche Arbeit, die mir von den Veröffentlichungen der letzten Jahre auf diesem Gebiete am bedeutungsvollsten erscheint, eingehen.

Ausgehend von der Tatsache, daß die Epididymitis einer Erkrankung der Posterior vorausgeht, unterzieht Neuberger die Neissersche Methode der prolongierten Injektionen mit möglichst großen Injektionsmengen einer Kritik und ist der Anschauung, daß nach seinen Erfahrungen die Injektionen großer Mengen gonococcider Mittel sowohl als auch die prolongierten Injektionen bei der akuten und zum Teil auch bei der subakuten Gonorrhoe das Auftreten einer Urethritis posterior und damit eine Epididymitis begünstigen. Er glaubt ferner, daß bei der Neisserschen Methode die Bedingungen nicht ausgeschaltet sind, die das Zustandekommen einer Epididymitis verhindern können. Er bevorzugt besonders das Protargol, läßt es aber nur in geringen Mengen (4—5 ccm 3—4mal täglich, etwa 4 Minuten lang) injizieren. Eine große Anzahl seiner Fälle ist auf diese Weise in 2—6 Wochen geheilt. Bei allen Komplikationen (Präputialödem, starke Schwellung der Urethral-

lippen) unterbleibt die örtliche Behandlung. Bei Posterior wird mit jeder örtlichen Behandlung ausgesetzt, erst bei Abheilung derselben, die unter Umständen bis zu 3 Wochen braucht, beginnt er mit der Injektionsbehandlung. Neigt das subakute Stadium seinem Ende zu, so beginnt es mit Janetschen Spülungen. Bei dieser Therapie hat er 3 Proz. der Fälle Epididymitis zu verzeichnen.

Dieses Ergebnis muß als ganz besonders günstig angesehen werden, wenn wir vergleichsweise uns andere Resultate vor Augen führen. So wurden festgestellt bei:

Hospitalmaterial[1])		Poliklinisches Material[1])	
Rollet	27,9 Proz.	Finger	12,5 Proz.
Jullien . . .	15,2 „	Gebert . . .	7 „
Tarnowsky . .	12,2 „		
Finger . . .	29,9 „		
Simonis . . .	27,5 „		
Weber . . .	28,2 „		
Pezzoli Ambulatorium	14,2 Proz.		
Moskauer Stadtamb.	17,3 „		
Jordan Statistik[2]) .	11,7 „	selbst beobachtet.	
„ „	27,8 „	Anamnestische Erhebung bei Gonorrhoe-Kranken.	
„ „	32,7 „	bei sämtl. ven. Kranken.	

Seitdem ich von den prolongierten Injektionen mit großen Mengen, die ich mehrere Jahre übte, abgekommen bin, haben

[1]) Finger, Lehrbuch.

[2]) Ganz besonderes Interesse verdient diese Statistik (Arch. f. Dermatologie und Syphilis, Bd. 72), weil sie beweist, daß keine Gonorrhoe-Komplikation so zuverlässig anamnestisch zu verwerten ist wie die Epididymitis. Denn ich glaube, daß sich eine Epididymitis dem Patienten mehr einprägt als mancher überstandene Tripper.

Unter 812 Tripper-Kranken beobachtete er 11,7 Proz. Epididymitis, berücksichtigte er aber unter diesen, von denen 363 Personen zum erstenmal Gonorrhoe hatten und 449 bereits mehrfach daran erkrankt waren, auch die Anamnese, so stellte sich heraus, daß 135 Epididymitis gehabt hatten; es steigt also die Anzahl der Fälle auf 27,8 Proz. Ferner: unter 957 Kranken mit verschiedenen Haut- und venerischen Krankheiten, außer Gonorrhoe, im Alter von über 19 Jahren waren 464, die eine Gonorrhoe hatten, und unter diesen hatten 32,7 Proz. Epididymitis.

sich die Epididymitisfälle meiner Privatpraxis außerordentlich verringert.

Unter 109 Fällen von akuter und subakuter Gonorrhoe des letzten Jahres beobachtete ich sechsmal das Auftreten der Epididymitis während der Behandlung.

Das wäre nicht ganz 6 Proz.

Ist dieses Resultat auch noch kein ideales, so ist es aber zweifellos besser als das der Vorjahre, und ich stehe nicht an, dasselbe auf das Konto der von mir durchgeführten Behandlung zu setzen.

Was zunächst die Wahl des Mittels anlangt, so hat sich mir vielleicht neben dem Protargol als das zuverlässigste Mittel vor allem der alte Höllenstein bewährt. Ich weiß aus einer Reihe von privaten Mitteilungen hochgeschätzter Kollegen, daß ich nicht mit meiner Ansicht allein stehe und führe u. a. von den Autoren an: Kopp (Deutsche med. Wochenschr. 1899), Wossidlo, (Lehrbuch), Dreyer (Kutner, Lehrbuch).

Für ungemein wichtig halte ich — und da stehe ich vollständig auf Neubergers Standpunkt — die vorsichtig durchgeführten Injektionen mit geringen Mengen. Ich bin fest überzeugt, daß durch die forcierten Injektionen manche Posterior entsteht, die sich hätte verhüten lassen, und es wäre interessant, zu erfahren, wie groß der Prozentsatz der Epididymitis ist, der bei dieser Methode entsteht. So sehr ich ferner für möglichst frühzeitige Behandlung eintrete, so große Vorsicht müssen wir bei etwaigen Komplikationen walten lassen.

Nach meinen Erfahrungen der letzten Jahre bilden bei der akuten anterior 2—3mal außerdem wöchentlich (eventuell täglich) vorgenommene „Berieselungen" der Urethra eine wesentliche Unterstützung der Behandlung. Dieselben müssen aber mit der größten Vorsicht vorgenommen werden, und zwar so, daß die Urethra einem nicht zu großen Drucke ausgesetzt wird.

Nachdem ich mich nun längere Zeit einer einfachen doppelläufigen Glaskanüle zu diesem Zwecke bedient hatte, bin ich dazu übergegangen, mir einen Apparat zu konstruieren, den ich Ihnen hier herumreiche (s. Abb. 9).

Der Apparat, am vorderen Ende zur Einführung in die Urethra nach Art einer kon. Spritze zugespitzt, besteht in der Hauptsache aus einem Rohr A, das durch eine Wand B in

zwei Teile geteilt ist. Die Teilung des Rohres ist derart, daß die Ausflußöffnungen verschieden weit sind (eine Öffnung etwa halb so groß wie die andere).

Seitlich münden zwei kleinere Rohre in je eine Kanüle des Hauptrohres. Jedes der beiden Rohre besitzt ein Absperrventil. Dasselbe besteht aus einem kleinen Kölbchen a, in welches eine ringförmige Nute b eingedreht ist und bewegt sich in einem Röhrchen e auf und ab. Dieses Röhrchen ist fest in das seitliche Zuführungsrohr eingelötet und hat eine Durchgangsöffnung d. Drückt man nun auf den Knopf k, so stellt sich die ringförmige Nute vor die Durchgangsöffnung und läßt der Flüssigkeit freien Durchgang.

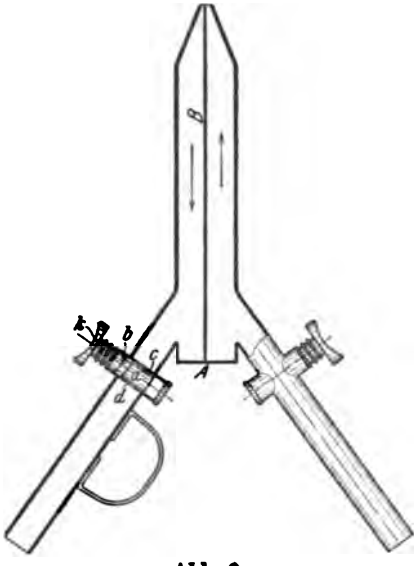

Abb. 9.

In der Ruhelage drückt eine Feder den Knopf zurück und schließt somit die Öffnung.

Das auf der Seite der größeren Ausflußöffnung sich befindende Rohr wird als zuleitendes mit einem Irrigator verbunden. Mittels des Handgriffes, der mit dem Mittelfinger umfaßt wird, ist es möglich, beide Federn gleichzeitig zu gebrauchen.

Die Vorzüge des Apparates bestehen nun darin, daß es möglich ist, bei Spülungen der vorderen Harnröhre den Druck innerhalb der Urethra in jeder beliebigen Weise zu regulieren und so forcierte Spülungen auszuschalten.

Man läßt Flüssigkeit zum Einflußrohr einlaufen, öffnet das Abflußrohr in dem Momente, in dem der Patient einen Druck verspürt, und hat es so in der Hand, den Druck der Flüssigkeit nach Belieben zu ändern. Will man nun die Flüssigkeit in die Posterior gelangen lassen, so genügt es, während man die Anterior berieselt, den Patienten aufzufordern Urin zu

lassen. Dies gelingt oft viel leichter als bei dem Janetschen Verfahren, bei welchem durch den starken Druck der Flüssigkeitssäule nicht selten eine reflektorische Kontraktion des Kompressor eintritt, abgesehen von den mechanischen Schädigungen der Posterior, die ich bei letztgenanntem Verfahren viel häufiger habe eintreten sehen.

Der Apparat hat aber noch den weitern Vorzug, daß, wie das bei dem Janetschen Verfahren bei Spülungen der Anterior geschieht, jede mechanische Schädigung der Glans durch das fortwährende Ansetzen und Abnehmen der Birne unterbleibt.

Ich lasse gewöhnlich etwa einen Liter einlaufen und bediene mich zur Ausspülung ausschließlich des argentum nitricum oder Hydrargyr. oxycyanat.

---

38. Herr Stein-Görlitz: **Ein Beitrag zur aseptischen Urethritis.**

Wie Wälsch sehr richtig betont ist die Bezeichnung Urethritis non gonorrhoica ein Sammelname für verschiedene Formen der Urethritis. Gut beobachtet und sorgfältig beschrieben durch Wälsch und Galewsky ist die infektiöse Form von Urethritis, die chronisch einsetzend, ebenso verläuft und jeglicher Behandlung Trotz bietet. Bekannt ist ferner die traumatische Form und die irritative. Strittig allein ist die Urethritis aseptica und die konstitutionelle Urethritis.

Vortragender hat nun an sich selbst eine Beobachtung gemacht, die geeignet ist, die Frage in etwas zu klären. Mitte Februar 1908 trat mitten im besten Wohlbefinden sechs Wochen nach dem letzten Koitus Sekret aus der Urethra auf. Die einzige Gonorrhoe liegt 29 Jahre zurück. Jegliche Infektionsmöglichkeit ausgeschlossen. Die Untersuchung des Sekrets ergab stets nur Eiterzellen, niemals bakterielle Beimischungen. Die Untersuchungen wurden von dem Vortragenden und dessen Assistenten reichlich durchgeführt, letzterer machte an sich mit dem Sekrete eine Impfung, die negativ ausfiel. Unter wechselnder Sekretion, leichten Beschwerden beim Urinieren, starken Schmerzempfindungen bei Erektionen blieb der Zustand der gleiche bis anfangs März. Am 7. März trat eine blutige Ejakulation ein. Hierauf auffallende Kraftlosigkeit des Harnstrahles, ferner öfterer Harndrang, damit verbunden quälende krampf-

artige Zusammenziehungen am Sphincter ani. — Die schmerzhaften Erscheinungen steigerten sich in den nächsten Tagen, der Harndrang wurde häufiger, die Urinentleerung immer schmerzhafter, nur wenige Tropfen entleerten sich unter heftigen Krämpfen des Sphincter externus und unter peinvoller Halberektion des Gliedes. Dabei war die Prostata frei; der Urin anhaltend klar. Ruhe trat nur ein nach Entleerung des Harns durch Nelaton, es waren Residualmengen bis zu 800 ccm vorhanden. Im Harn wurden wiederholt harnsaure Salze in großer Menge nachgewiesen. — Unter Entleerung der Blase durch Katheter, Ruhe, Sitzbädern, Thermophor trat allmähliche Besserung ein. Am 24. März wurden Urinportionen von 50—75 ccm spontan ohne Beschwerden entleert; in den nächsten Tagen schwanden die Beschwerden mehr und mehr und hinterließen für etwa eine Woche nur einen etwa 2—$2^1/_2$stündlichen auftretenden Drang zum Urinieren, der ohne jeden Schmerz befriedigt werden konnte. Hiermit war auch die Sekretion endgültig beseitigt. Der klare Urin enthielt Fäden, welche mikroskopisch Schleim und harnsaure Kristalle zeigten.

Der Fall kann nur als Urethritis aseptica gedeutet werden; soll er als entstanden auf geschlechtlicher Basis angesehen werden, dann müßten wir annehmen, daß es eine reine Urethritis aseptica gibt, die ohne Infektion entsteht. Denn die Impfung spricht gegen die Annahme Barlows, daß die verursachenden Mikroben für unsere Hilfsmittel nicht nachweisbar seien. Vortragender selbst nimmt an, daß es sich um eine konstitutionelle Form von Urethritis, entstanden durch die Reizung der harnsauren Salze, handelt.

---

39. Herr **J. Leyberg**-Görlitz: **Zur pathologischen Anatomie der weiblichen gonorrhoischen Urethritis.** (Mit Demonstration mikroskopischer Präparate.) (Hierzu Taf. V und VI.)

Ich erlaube mir an dieser Stelle die Resultate meiner histologischen Untersuchungen einer weiblichen Urethra, die von einer Gonorrhoekranken stammt, mitzuteilen.

Der Fall betrifft eine 23jährige gravide Kellnerin, die wegen Gonorrhoe an die dermatologische Abteilung des Stadtkrankenhauses zu Görlitz (Oberarzt Dr. Stein) polizeilich ein-

geliefert wurde und dort in kurzer Zeit an einer interkurrenten Krankheit zugrunde ging.

Die mikroskopische Untersuchung des Urethralsekrets ergab neben Eiterzellen und zahlreichen Epithelien spärliche extrazelluläre Diplokokken, die sich nach Gramscher Färbung als Gonokokken erwiesen. Die bei der Sektion exstirpierte Urethra haben wir in toto in absolutem Alkohol fixiert, in steigenden Alkoholen gehärtet und in Paraffin eingebettet. Die Serienschnitte haben wir mit Hämatoxylin-Eosin, mit polychromem Methylenblau nach Ehrmann-Fick und mit Orcein-D und nachträglicher polychromer Methylenblau-Färbung nach Pranter-Ziehlerscher Methode gefärbt. Die beiden letzten Methoden haben uns gleichzeitig zum Gonokokkennachweis im Schnitt gedient.

Was zunächst das makroskopische Bild anbelangt, so war es auffallend, daß die vorderen Partien der Urethra, d. h. der von der urethralen Mündung bis etwa zum hinteren Drittel sich erstreckende Teil derselben, Zeichen einer frischeren Entzündung zeigten, als das hintere, gegen die Blase zugewendete Drittel.

Während vorne die Schleimhaut in geringem Grade gerötet, geschwollen, aufgelockert und mit schleimig-eitrigem Sekret bedeckt war, war sie im hinteren Drittel an der größten Zirkumferenz fast trocken, deutlich verdickt, fein granuliert, und nur an wenigen Stellen zeigte sie Charaktere der vorderen Partien.

Diese schon mit bloßem Auge wahrnehmbaren Differenzen zwischen vorderem und hinterem Teil ließen sich bis zu gewissem Grade erklären durch die Befunde, die wir bei mikroskopischer Durchmusterung der Serienschnitte erhoben haben. Hier lassen sich — entsprechend den Veränderungen im Epithel und im Bindegewebe — etwa drei Reihen von Schnitten voneinander unterscheiden, und zwar die des vorderen, mittleren und hinteren Drittels.

Das Epithel des vorderen Drittels ist ein geschichtetes Pflasterepithel, bildet nur wenige Reihen, ist also nicht hyperplasiert; die einzelnen Epithelzellen sind an den meisten Stellen mehr oder weniger gelockert und nur hier und da fest gefügt. Das Epithel im ganzen ist stark mit zahlreichen Eiterkörperchen und Rundzellen durchsetzt.

Das subepitheliale Bindegewebe zeigt zahlreiche erweiterte, mit Blut gefüllte Venen und ist herdweise mit

dichtem Infiltrat ganz bedeckt, so daß man die darunter liegenden Bindegewebsfasern nur durchschimmern sieht. Das Infiltrat beschränkt sich nicht auf die obersten Schichten des subepithelialen Bindegewebes, sondern durchsetzt an mehreren Stellen den ganzen Bindegewebskörper, wo es, sei es dichter, sei es lockerer, zum Teil perivaskulär, zum Teil auf und zwischen den Bindegewebsfasern, zu sehen ist. In ganz geringem Grade ausgeprägt findet sich das Infiltrat auch in den bindegewebigen Interstitien der beiden Muscularisschichten, besonders aber in denen der inneren, wo wir auch zahlreiche erweiterte Venen zu sehen bekommen.

Was den Charakter des Infiltrates anbelangt, so ist zu bemerken, daß während im Epithel und in den obersten Schichten des subepithelialen Bindegewebes hauptsächlich Eiterkörperchen und mononukleäre Leukocyten in den Vordergrund treten, in den tiefen Bindegewebeschichten und im interstitiellen Bindegewebe die Zahl der Rundzellen neben spärlichen epithelioiden und jungen Spindelzellen überwiegt. Die Schleimhaut in toto zeigt an mehreren Stellen stark vaskularisierte, mit oben beschriebenem Epithel bedeckte papillomatöse Exkreszenzen. Die elastischen Fasern sind normal erhalten, Plasma und Mastzellen sind nicht vorhanden.

Beim Übergang des vorderen ins mittlere Drittel nimmt die Zahl der papillomatösen Exkreszenzen allmählich ab, so daß wir sie im mittleren Teil der Urethra vollständig vermissen. Die Schleimhaut ist hier wieder mit geschichtetem Pflasterepithel bedeckt, dasselbe bildet nur wenige Reihen und stellt ein reines Deckepithel dar. Die einzelnen Epithelzellen sind noch an mehreren Stellen gelockert, herdweise verworfen, zu Vorsprüngen und Zellennestern zusammengeballt, was der Oberfläche eine unebene Beschaffenheit verleiht. Das Epithel ist mit zahlreichen Infiltratzellen noch stark vermengt: es sind mono- und polynukleäre Leukocyten, die sowohl zwischen den Epithelien, als auch frei auf der Oberfläche und knapp an der Grenze zwischen dem Epithel und dem Bindegewebskörper des subepithelialen Bindegewebes zahlreich Zelle neben Zelle liegen; an den letztgenannten Stellen werden die unteren, mehr oder weniger festgefügten Plattenepithelreihen durch das mächtige kleinzellige Infiltrat von ihrer Unterlage abgehoben.

Das subepitheliale Bindegewebe zeigt zahlreiche, mit Blut gefüllte und stark erweiterte Gefäße. Das Verhältnis zwischen dem Charakter des Infiltrates in verschiedenen Höhen des Bindegewebes ist dasselbe, wie in den vorderen Schnitten: zu oberst ist das Infiltrat jünger, trägt einen vorwiegend exsudativen Charakter, in tieferen Schichten stehen im Vordergrund Rundzellen, neben — im Verhältnis zu vorderen Schnitten an der Zahl vermehrten — epithelioiden und jungen spindelförmigen Elementen.

Je mehr wir uns von dem mittleren Teil der Urethra gegen die Blase zu entfernen, um so mehr ändert sich allmählich der Charakter des gesamten mikroskopischen Bildes, und zwar zunächst der des Epithels.

Zwischen den Epithelien vom obigen Typus sehen wir hier und da einzelne Inseln von Epithelsprossen, die aus spindelförmig ausgezogenen und polygonalen Zellen bestehen; die Zellen liegen ziemlich locker nebeneinander und berühren sich mit ihren Fortsätzen, während die Basis der epithelialen Decke aus 2—3 Reihen festgefügter, kleiner, rundlicher und polygonaler Zellen besteht. Wir haben es hier augenscheinlich mit einem neugebildeten Epithel zu tun, welches sich im ersten Stadium der Regeneration befindet. Die Zahl der proliferierten Epithelzellen, die anfangs nur zu herdweisen Epithelzapfen angeordnet sind, wird allmählich größer, die Zellen liegen immer dichter nebeneinander, nehmen einen immer größeren Teil der Zirkumferenz ein, die Epitheldecke reinigt sich vom Infiltrat, das nur hier und da in Form von Rundzellen immer spärlicher dieselbe durchsetzt.

Endlich sind wir im hinteren Drittel der Urethra, wo der Typus des neugebildeten, proliferierten Epithels ganz vollendet ist. Wir sehen hier 15—20 und mehr dicht nebeneinander liegende, festgefügte, polygonale Zellenreihen mit bläschenförmigen, sich schwach färbenden Kernen, denen gegen die Oberfläche hin etwa 5—6 Reihen von engen, länglichen, zu Spindeln ausgezogenen, mit horizontal angeordneten, ovoiden, sehr schwach tingierbaren Kernen aufliegen. Das Aufeinanderliegen der spindelförmigen Fortsätze dieser zuletztgenannten Zellen verleiht der obersten Epithelialdecke einen faserigen Charakter. Das ganze so mächtig proliferierte Epithel ist vom Infiltrate frei und zeigt

eine auffallende Ähnlichkeit mit dem Stratum Malpighii der Oberhaut. Nur an der kleinsten Zirkumferenz der Schleimhautoberfläche sieht man die Reste des noch infiltrierten Epithels vom obigen Typus. An der Grenze zwischen dem so exzessiv proliferierten Epithel und dem subepithelialen Bindegewebe besteht ein dichtes kleinzelliges Infiltrat. (S. Tafel V, Abb. 1.)

Entsprechend diesem epidermoidalen Epitheltypus, der als vollständig ausgebildetes Regenerationsepithel älteren Datums aufzufassen ist, zeigt auch das Bindegewebe in allen Schichten Zeichen einer älteren Entzündung, die einen ausgesprochen chronisch-proliferierenden Charakter trägt: das ganze Gesichtsfeld beherrschen neben zahlreichen Rundzellen noch zahlreichere epithelioide Elemente und gewucherte junge Spindelzellen (s. Tafel VI, Abb. 3), zwischen welchen sich neugebildete elastische Fasern durch ihre Feinheit und rötlich-braunen Ton bei Orceinfärbung neben den alten schwarz-braunen bemerkbar machen. An zirkumskripten Stellen, besonders in der Nähe und ringsherum um die erweiterten Gefäße ist dasselbe Infiltrat auch in bindegewebigen Interstitien der Muscularis zu sehen. Die Schleimhaut bildet sehr zahlreiche und viel mächtiger als im vorderen Drittel entwickelte papillomatöse Exkreszenzen, die mit den oben beschriebenen epidermoidalen Epithel bedeckt sind und stark erweiterte Venen mit kleinzelligem perivaskulärem Infiltrat einschließen.

Das mächtig proliferierte Epithel, welches wir in diesem Blasenteil der Urethra finden, erklärt uns die Trockenheit der Schleimhaut, die Xerosis derselben, die an der größten Zirkumferenz dieses Teils der Harnröhre schon makroskopisch wahrzunehmen war; die starken und zahlreichen papillomatösen Exkreszenzen mit erweiterten Gefäßen und Infiltraten machen uns die fein-granulöse Beschaffenheit der Schleimhautoberfläche dieses Teiles verständlich.

Was die Bakterienbefunde anbelangt, so sahen wir fragliche, d. h. paarweise liegende punktförmige nur an manchen Stellen intensiv blau gefärbte Gebilde, die nur in den oberflächlichsten Schichten des gelockerten, zerworfenen Epithels in den interepithelialen Lücken spärlich gelegen sind. Auffallend war es, daß wir diese Gebilde nur dort zu Gesicht bekamen, wo das Epithel gelockert, zerworfen und infiltriert war, dagegen

vermißten wir sie an allen Schnitten stets dort, wo das Epithel — wie im hinteren Drittel — festgefügt, proliferiert und infiltratfrei war. Nichtsdestoweniger trauen wir uns nicht, diese Gebilde ohne weiteres als Gonokokken anzusprechen, weil uns dagegen zwei Momente sprechen: erstens fehlte die für Gonokokken bekanntlich charakteristische Kaffeebohnen-Form, die wir im Ausstrich stets zu sehen gewöhnt sind, zweitens der Umstand, daß die oben beschriebenen Doppelkokken sich an manchen Stellen tinktoriell durch weniger intensives Blau als die Kerne der Epithelzellen kennzeichneten, was gerade für Gonokokken uncharakteristisch ist. Daher gelangen wir zum Schluß, daß wir wenigstens vom sicheren, positiven Gonokokkenbefund nicht zu sprechen berechtigt sind.

Überblicken wir nun die oben beschriebenen histologischen Befunde in verschiedenen Höhen der Urethra, so müssen wir zu etwa folgenden Schlußfolgerungen gelangen:

1. Die anatomischen Veränderungen im Epithel und im Bindegewebe sprechen dafür, daß in unserem Falle, wo klinisch das Sekret noch neben Eiterzellen und zahlreichen Epithelien spärliche extrazelluläre Gonokokken führte, und die Patientin über keinerlei subjektive Beschwerden klagte, sich die Urethra schon — im großen ganzen — im Stadium der chronischen Entzündung befand. Die Behauptung Fingers, der auf Grund seiner endoskopischen Befunde als Erster darauf hinwies, daß die akute blenorrhagische Urethritis des Weibes trotz des Fehlens resp. Schwindens aller subjektiven Beschwerden ins chronische infektionsfähige Stadium, öfters als man es gewöhnlich glaubt, überzugehen pflegt, scheint in unserem Falle ihre anatomische Bestätigung zu finden.

2. Die starken Differenzen, die wir zwischen den vorderen und hinteren Partien besonders im Epithel, aber auch im Bindegewebe, fanden, scheinen uns dafür zu sprechen, daß sich der gonorrhoische Prozeß in unserem Falle nicht in einem und demselben Tempo der ganzen Urethra entlang abspielte: zu der Zeit, wo wir in vorderen Partien überwiegende Zeichen noch subakuter, richtiger subchronischer, Entzündung fanden, zeigte das hintere Drittel der Harnröhre Erscheinungen eines viel älteren Entzündungsprozesses mit allen Zeichen der Chronizität. Die vorderen Partien der Harnröhre scheinen also in

diesem Falle den gonorrhoischen Prozeß länger in akutem Stadium unterhalten zu haben, als die hinteren. Vielleicht spielt dabei ein bekanntlich relativ größerer Reichtum der vorderen Partien an Follikeln und damit einhergehende größere konstante Feuchtigkeit der Schleimhaut, die dem Gonokokkus einen günstigeren Nährboden schafft, als das im hinteren Blasenanteile der Harnröhe der Fall ist, mit.

3. Der primär-produktive, ausgesprochen proliferierende Charakter der Entzündungsprodukte, die wir in unserem Falle nicht nur in allen Schichten des Bindegewebes der Mucosa entlang der ganzen Urethra (mit besonderer Bevorzugung der hinteren Partien derselben), sondern auch in bindegewebigen Interstitien der Muscularis, also in — dem urethralen Lumen gegenüber — sozusagen „periurethral" gelegenen Partien nachweisen konnten, zeigt uns, daß wir es hier mit einem Stadium der auf hyperplastischem Wege entstandenen primären Bindegewebsneubildung zu tun haben. Daher liegt die Vermutung nahe, daß es bei längerem Bestehen dieses Prozesses, d. h. bei Nicht- resp. ungenügender Behandlung desselben schließlich zur konsekutiven Schrumpfung des neugebildeten Bindegewebes gekommen sein würde. Wenn wir nun einerseits den stark vaskularisierten Bindegewebskörper der Mucosa plus die, in der Regel ebenfalls stark vaskularisierte Muskularis der weiblichen Urethra als das sog. „Corpus spongiosum" derselben auffassen wollen, und andererseits die Striktur der männlichen Harnröhre, nach präziser Definition Fingers, als „das Resultat chronischer, cirrhosierender, die chronische Urethritis komplizierender Periurethritis plus Cavernitis" auffassen, so liegt die Möglichkeit nahe, daß auch die weibliche chronische Gonorrhoe der Urethra, gleich demselben Prozesse beim Manne, auf analogem anatomisch-pathologischen Wege zur Striktur führen kann.

Zum Schluß sei es mir erlaubt, dem Herrn Oberarzt Dr. Stein für die Anregung zu dieser Arbeit und liebenswürdige Unterstützung bei der Ausführung derselben, meinen aufrichtigsten Dank auszusprechen.

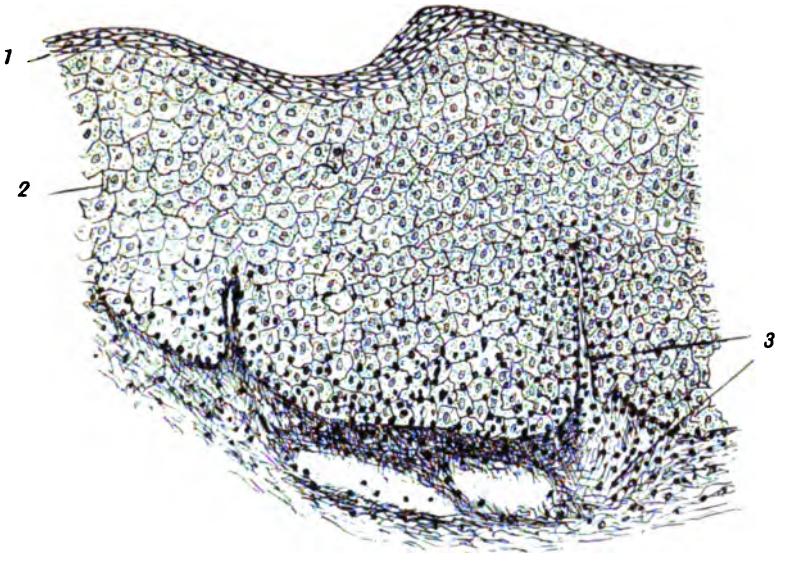

Abb. 1. Das Epithel des hinteren Drittels der Urethra. Leitz $\frac{255}{1}$. Orcein D. Polychrom. Methylenblau. Stark proliferiertes geschichtetes Pflasterepithel von epidermoidalem Typus. Kleinzelliges Infiltrat in untersten Schichten desselben und im subepithelialen Bindegewebe, daselbst erweiterte Venen.

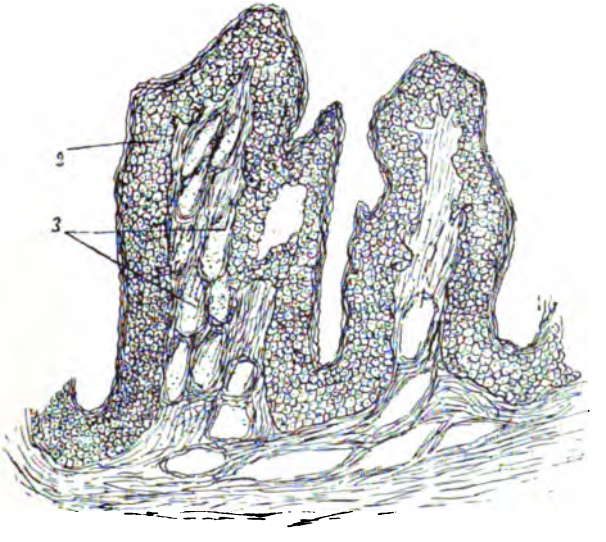

Abb. 2. Papilläre Exkrescenzen im hinteren Drittel. Leitz $\frac{80}{1}$. Hansens Hämatoxylin. 1. Die obersten Epithelschichten. 2. Stark proliferiertes Epithel wie im Präparat Nr. 1. 3. Vascularisierter Papillarkörper der Schleimhaut mit zahlreichen erweiterten Venen.

Verlag von Julius Springer in Berlin.



Abb. 3. Ein Teil der Mucosa in hinteren Partien der Urethra. Leitz $\frac{460}{1}$.
Polychr. Methylenblau. Eosin. 1. Rundzellen. 2. Epitheloide Zellen. 3. Junge Spindelzellen. 4. Erweiterte Venen. 5. Muscularis.

(In der Zeichnung die beiden Enden des Präparates einander genähert, die Gefäße zum größten Teil weggelassen.)

Verlag von Julius Springer in Berlin.

40. Herr **Mucha**-Wien: **Über Rektalgonorrhoe.**

Die Kenntnis von Erkrankungen des Rektums, die anscheinend durch dasselbe ätiologische Moment hervorgerufen werden, wie die gonorrhoischen Erkrankungen der Urethra, läßt sich bis auf das Jahr 1789 zurückführen, in welchem Jahre der französische Arzt Hecker mehrere Fälle von Mastdarmerkrankung beschreibt und als Rektalgonorrhoe deutet. Später finden wir vorwiegend bei französischen Autoren vereinzelte Fälle von analogen Rektalerkrankungen erwähnt.

Nach der Entdeckung des Gonokokkus durch Neisser war es zuerst Bumm, der den mikroskopischen Nachweis von Gonokokken im Rektum erbrachte. In der Folgezeit finden wir recht spärlich Fälle von Rektalgonorrhoe beschrieben. Erst Baer, Jullien, Huber und Flügel, die auf ein großes Untersuchungsmaterial hinweisen, machen darauf aufmerksam, daß die gonorrhoische Erkrankung des Rektums keineswegs eine so seltene Affektion sei, wie bisher angenommen wurde. Während Baer auf Grund seiner Untersuchungen feststellen konnte, daß Rektalgonorrhoe sich in 38,2 Proz. von Fällen, die auch an anderweitigen gonorrhoischen Erkrankungen litten, nachweisen lasse, fand Huber nur 24,5 Proz. und Flügel, dessen Untersuchungen sich ausschließlich auf Kinder beschränkten, in 20 Proz. der Fälle gonorrhoische Erkrankung der Rektalschleimhaut.

Diese gewiß häufigen Befunde, sowie der Umstand, daß alle diese Untersuchungen aus einer Zeit stammen, wo unsere bakteriologischen Kenntnisse über den Gonokokkus vielfach noch recht lückenhaft waren, veranlaßten mich auf Anregung meines Chefs, Prof. Finger, an dem reichen Materiale der Klinik einschlägige Untersuchungen vorzunehmen.

Diese Untersuchungen umfassen 120 Fälle und beschränken sich ausschließlich auf weibliche Kranke, die auch anderweitige gonorrhoische Infektion aufwiesen. In 23 der untersuchten Fälle konnten durch die Rektalinspektion makroskopisch erkennbare Veränderungen in Form einer mehr oder minder reichlichen, schleimigeitrigen Sekretion im Mastdarme nachgewiesen werden. Aber nur in dreizehn dieser Fälle konnten mikroskopisch gramnegative Diplokokken vom Typus des Gonokokkus

gefunden werden, während in den restlichen 10 Fällen das Sekret neben Eiterkörperchen, Schleim und epithelialen Elementen, bloß große Mengen grampositiver Kokken, sowie grampositiver und negativer Bazillenformen enthielt. Unter den 13 mikroskopisch positiven Fällen ließen 9 Fälle auch noch in anderen der klinisch vorhandenen Lokalisationen des gonorrhoischen Prozesses Gonokokken im Deckglase nachweisen, so im Sekrete der Urethritis, Vaginitis oder Cervicitis. In den restlichen 4 Fällen bestanden subakute oder chronische anderweitige Prozesse ohne positiven Deckglasbefund.

Es konnte somit in 10,8 Proz. der untersuchten Fälle mikroskopisch im Sekrete der Rektalaffektion bei vorhandener gonorrhoischer Erkrankung des Genitaltraktes Kokken nachgewiesen werden, die morphologisch und färberisch den Gonokokken entsprachen. Die Identität dieser Kokken mit Gonokokken vorausgesetzt, ergaben somit unsere Untersuchungen, was die Häufigkeit der gonorrhoischen Erkrankung anbelangt, eine wesentliche Differenz gegenüber den früheren Untersuchern.

Wenn wir es nun versuchen wollen, diesen immerhin auffallenden Unterschied zu erklären, so müssen wir zunächst hervorheben, daß wir bei unseren Untersuchungen in erster Linie auf den mikroskopischen Befund angewiesen sind, und daß dieser keineswegs immer so sicher zu deuten ist, wie vielfach angenommen wurde, und zum Teile auch heute noch angenommen wird.

Aus eingehenden Untersuchungen der letzten Jahre wissen wir, daß die morphologischen und tinktorellen Eigenschaften, wie sie für den Gonokokkus als charakteristisch bezeichnet werden, einer ganzen Bakteriengruppe zukommen und daß die Zahl der Arten dieser Gruppe keineswegs eine kleine ist, und daß unsere Kenntnisse darüber auch noch lange nicht als abgeschlossen betrachtet werden dürfen. Macht schon dieser Umstand allein die Differentialdiagnose zwischen den einzelnen Arten der Gruppe auf Grund rein mikroskopischer Untersuchung unmöglich, so liegen die Verhältnisse bei Untersuchung des Rektalsekretes noch weit schwieriger.

Der enorme Reichtum an Bakterien überhaupt, das Vorhandensein solcher grampositiver Kokkenarten, die in ihren

Degenerationsformen die Gramsche Färbung nicht mehr annehmen, sich also gleichfalls mit der Kontrastfarbe tingieren, und das häufige Vorkommen kurzer, gramnegativer Bazillen mit ausgesprochen bipolarer Färbung erschweren die Untersuchung ganz bedeutend. Es kommen uns dadurch Bakterienformen zur Ansicht, die auch von geübten Bakteriologen oft nicht ohne weiteres von Gonokokken unterschieden werden können. Daß dadurch Fehldiagnosen entstehen können, liegt auf der Hand. Wenn aber schon die Untersuchung bei Anwendung der Gramschen Färbung auf solche Schwierigkeiten stößt, so können wir uns leicht vorstellen, daß diese überhaupt unüberwindlich werden, wenn an Stelle dieser Methode die einfache Methylenblaufärbung tritt, wodurch wir ausschließlich auf morphologische Merkmale angewiesen sind.

Aus dem Gesagten geht wohl zur Genüge hervor, daß wir mit dem mikroskopischen Nachweise von Gonokokken in allen jenen Organen, in denen sie mit größeren Mengen anderer Bakterien vergesellschaftet vorkommen, zu keinen befriedigenden Resultaten kommen und wir demnach trachten müssen, durch Verwendung anderer Methoden den mikroskopischen Befund einerseits zu klären, andererseits zu stützen. In dieser Hinsicht kommt wohl in erster Linie die kulturelle Untersuchung und die exakte Bestimmung der isolierten Bakterienart in Betracht. Demgemäß hat auch ein großer Teil der Autoren es versucht, durch Züchtung von Gonokokken aus dem Rektum, nicht nur den einwandsfreien Beweis für das Vorkommen gonorrhoischer Affektionen des Rektums überhaupt, sondern auch für die Diagnose des einzelnen Falles zu erbringen. Soweit wir die Literatur überblicken, ist dieser Versuch bisher nicht gelungen.

Auch wir haben bei unseren Untersuchungen das Augenmerk auf diesen Punkt gelenkt und es wurde deshalb der größte Teil derjenigen Fälle, in denen schleimigeitriges Sekret im Rektum nachweisbar war, auch kulturell untersucht. In 2 Fällen gelang auch tatsächlich die Reinzüchtung eines gramnegativen Kokkus und die einwandsfreie Identifizierung der isolierten Stämme mit dem Gonokokkus. In einem dritten Falle gelang wohl die Kultur eines gramnegativen Diplokokkus, doch konnte die Isolierung und Bestimmung desselben wegen eines mitgewachsenen Proteus nicht durchgeführt werden.

Wenn wir uns nun fragen, warum die Kultur des Gonokokkus aus dem Rektum so schwer ist und verhältnismäßig so selten gelingt, so müssen wir dafür mehrere Momente verantwortlich machen.

Zunächst wissen wir, daß der Gonokokkus überhaupt zu den schwer kultivierbaren Bakterien gehört. Sodann ist der enorme Bakterienreichtum des Rektums an und für sich und das Vorhandensein von schnell und üppig wachsenden Bakterien im besonderen dem langsamer wachsenden Gonokokkus sicher nicht förderlich, und drittens wird durch eine Reihe dieser üppig wachsenden Bakterien, vor allem durch das Bacterium coli, eine Zersetzung des Nährbodens und damit einhergehend eine Säuerung des Nährmediums bewirkt, wodurch die Entwicklung des Gonokokkus verhindert wird.

Diesen Umständen ist es zuzuschreiben, daß das Kulturverfahren, das ja leicht eine sichere differentialdiagnostische Entscheidung herbeizuführen imstande ist, praktisch nur Unvollkommenes leistet, was darin seinen Ausdruck findet, daß die Zahl der gelungenen Reinzüchtungen im Verhältnis zur Zahl der untersuchten Fälle doch recht klein ist.

Was schließlich die Genese der Rektalgonorrhoe anbelangt, so dürfte es kaum einem Zweifel begegnen, daß die Autoinfektion durch herabfließendes oder bei verschiedenen Manipulationen auf die Rektalschleimhaut gebrachtes Sekret des Genitaltraktes die allerhäufigste Art der Infektion des Rektums darstellt.

In zweiter Linie dürfte die exogene Infektion durch widernatürlichen Geschlechtsverkehr in Betracht kommen. Über diesen Punkt geben uns dann wohl am besten die Untersuchungen, die sich auf Prostituierte erstrecken, Aufschluß. Unter unseren 120 Fällen befinden sich 42 Prostituierte. Unter den 13 Fällen mit positivem mikroskopischen Gonokokkennachweis findet sich keine Prostituierte.

Erst in letzter Linie kommen, was Häufigkeit anlangt, jene Fälle von Autoinfektion in Betracht, bei denen besondere Komplikationen ein klinisch anatomisches Substrat für die Infektion des Rektums abgeben.

In dieser Hinsicht haben wir Gelegenheit gehabt, 2 Fälle zu beobachten. In dem einen handelte es sich um eine Pa-

tientin, die mit Urethritis acuta und Bartholinitis in unsere Behandlung kam; die Erscheinungen von seiten der Bartholinischen Drüse waren recht geringe. Sowohl die Schwellung als die Schmerzhaftigkeit waren unwesentlich und schwanden unter feuchtwarmen Umschlägen scheinbar vollständig, dagegen wurde von der Patientin selbst darauf aufmerksam gemacht, daß sich bei Druck auf die Gegend der Bartholinischen Drüse Eiter aus dem Rektum entleere. Die Vermutung, daß ein Abszeß der Bartholinischen Drüse ins Rektum durchgebrochen war, wurde durch die Rektoskopie bestätigt, wobei es gelang, eine Sonde von der Perforationsöffnung bis unter die Haut des Labiums einzuführen. Der mikroskopische Gonokokkennachweis gelang in diesem Falle leicht, der kulturelle aber mißglückte.

In dem zweiten Falle handelte es sich um eine Patientin mit akuter Urethritis und gleichzeitiger Analfissur, von dieser aus kam es zur Ausbildung eines perianalen Infiltrates und Durchbruch desselben in das Rektum. Hier gelang sowohl der mikroskopische als auch der kulturelle Nachweis von Gonokokken im Rektalsekrete.

Ähnliche Beobachtungen sind in der Literatur schon erwähnt.

---

41. Herren **Ghon, Mucha, Wiesner**-Wien: **Zur Biologie und Differentialdiagnose des Gonokokkus und seiner Verwandten.**

Anschließend an die vorausgegangene Mitteilung über die Rektalgonorrhoe seien noch einige Bemerkungen über die Diagnose des Gonokokkus vom bakteriologischen Standpunkte aus vorgebracht, weil diese mitunter beträchtlichen Schwierigkeiten begegnet.

Wir wissen, daß der Gonokokkus durch gewisse morphologische und färberische Eigenschaften ausgezeichnet ist, die ehedem genügten, um seine Diagnose zu sichern. Heute kennt der bakteriologische Fachmann noch andere pathogene und nicht pathogene Arten, die mikroskopisch vom Gonokokkus nicht unterschieden werden können.

Eine Reihe von Arbeiten haben im Laufe der letzten Jahre in rascher Folge zum Ausbau unserer Kenntnisse in dieser wichtigen Kokkengruppe geführt. Sie umfaßt eine große Zahl von Arten, darunter drei menschenpathogene: den Micro-

coccus gonorrheae Neisser, den Micrococcus meningitidis cerebrospinalis Weichselbaum und den Micrococcus catarrhalis Pfeiffer. Von den nicht pathogenen Arten dieser Gruppe bewohnen viele den Respirationstrakt und haben deshalb differentialdiagnostisch besondere Bedeutung.

Die Bedeutung der pathogenen Verwandten des Gonokokkus ist um so höher anzuschlagen, als sie bakteriämische und pyämische Prozesse hervorzurufen imstande sind, die in der Lokalisation der Metastasen oft eine ganz auffällige Übereinstimmung aufweisen mit den Metastasen bei Allgemeininfektionen durch den Gonokokkus. Sicher erwiesen ist dies für den Erreger der epidemischen Genickstarre, den Meningokokkus Weichselbaum, den nächsten Verwandten des Gonokokkus. Wir kennen heute Fälle von Endokarditis und Perikarditis, Fälle von Panophthalmitis und Synovitis, Fälle metastatischer Epididymitis, Periorchitis und Spermatozystitis durch den Meningokokkus Weichselbaum im Gefolge epidemischer Genickstarre (Warfield, Weichselbaum und Ghon, Bettencourt und Franca, Schottmüller, Reuter, L. Pick u. a.). Es ist uns aber weiter bekannt geworden, daß gleichzeitig Infektionen mit Gonokokken und Meningokokken vorliegen können, unter den für beide Arten typischen vulgären Krankheitsbildern. Fürbringer hat zuerst einen Fall solcher Art einwandsfrei beschrieben. Und schließlich wird in der Literatur auf Infektionen der Mund-Rachenhöhle und des Zentralnervensystems durch Gonokokken verwiesen, Infektionen, die deshalb besonders kritisch beurteilt werden müssen, weil zu diesen Organen der Meningokokkus Weichselbaum eine besondere Affinität erkennen läßt. —

Alle diese bekannt gewordenen wichtigen Tatsachen im Vereine mit der Erkenntnis der Unbrauchbarkeit morphologischer und färberischer Merkmale für die Differentialdiagnose, des weiteren die Erfahrung, daß die Verwandten des Gonokokkus mit ihm auch in vielen kulturell-biologischen Merkmalen übereinstimmen, erklären zur Genüge das Bestreben vieler Autoren, Mittel und Wege zu finden, um in rascher und sicherer Weise eine exakte Diagnose der einzelnen Arten stellen zu können.

Dieser Frage haben auch wir seit Jahren im Wiener pathologisch-anatomischen Institut besondere Aufmerksamkeit geschenkt und uns bemüht, an der Hand einer sehr großen Zahl verschiedener Stämme dieser Kokkengruppe biologisch-kulturelle und andere Untersuchungen durchzuführen. Es ist hier nicht der Platz, auf alle unsere Untersuchungen einzugehen; sie werden später an anderer Stelle veröffentlicht werden. Nur zwei Punkte möchten wir in Kürze besprechen, weil ihnen in letzter Zeit differentialdiagnostische Bedeutung zuerkannt wurde: das Verhalten dieser Kokkengruppe zu verschiedenen Kohlehydraten und die Verwertung der Agglutination in dieser Gruppe.

Was den ersten Punkt betrifft, so haben die Amerikaner Libman und Celler im Jahre 1902 als erste darauf hingewiesen, daß der Meningokokkus imstande sei, auf Serum-Glykose-Agar geringe Mengen von Säure zu bilden. v. Lingelsheim hat dann später auf die Bedeutung verschiedener Kohlehydrate zur Unterscheidung des Meningokokkus von seinen Verwandten auf Grund ausgedehnter Untersuchungen hingewiesen. Ihm folgten eine Reihe englischer und amerikanischer Autoren, von denen einige dabei auch den Gonokokkus berücksichtigt haben, so Dumm und Gordon. Diesen Befunden gemäß zersetze der Meningokokkus Dextrose und Maltose, der Gonokokkus hingegen nur Dextrose. Die Zersetzung des Nährbodens gibt sich in einer deutlichen Rotfärbung desselben kund, wenn ihm neben der Zuckerart noch Lackmus in entsprechender Menge zugesetzt wird. In letzter Zeit hat Rothe diese Befunde bestätigt und hervorgehoben, daß der Maltose-Lackmusnährboden nach v. Lingelsheim eine sichere und zugleich praktische einfache Unterscheidung der Gonokokken von den Meningokokken ermögliche.

Unsere eigenen ausgedehnten Untersuchungen umfassen, wie schon bemerkt, eine große Zahl verschiedener Arten dieser Kokkengruppe und erstrecken sich auf 22 verschiedene Kohlehydrate. Von diesen Untersuchungen sei nur hervorgehoben, daß von den drei menschenpathogenen Arten dieser Gruppe der Micrococcus catarrhalis Pfeiffer keines der untersuchten Kohlehydrate, der Gonokokkus Glykose, der Meningokokkus Glykose und Maltose zersetze. Es muß jedoch betont werden

— was unlängst auch von Trautmann und Fromme bestätigt worden ist —, daß die Säuerung bei den verschiedenen Stämmen graduelle Differenzen zeige, mitunter sehr schwach und manchmal auch erst spät eintrete, und daß einigen der untersuchten Meningokokkenstämme die Eigenschaft, Maltose und Glykose zu zersetzen, mangelte oder verloren gegangen war.

Was die Verwertung der Agglutination für die Differentialdiagnose betrifft, so können unsere Untersuchungen die optimistischen Angaben, wie sie von vielen Autoren gemacht wurden, im allgemeinen nicht bestätigen. Denn zahlreiche eigene Versuche zeigten uns immer wieder, daß hochwertige Meningokokkensera verschiedene Stämme von Gonokokken ebenso hoch agglutinierten und in der gleichen Zeit als den homologen Stamm und ungleich besser als eine ganze Reihe sicher echter Meningokokkenstämme. Umgekehrt agglutinierten hochwertige Gonokokkensera in gleicher Weise Gonokokken und Meningokokken.

Wir dürfen danach die Agglutination zur Differenzierung des Gonokokkus von seinen Verwandten nicht heranziehen und können das Verhalten dieser Kokkenart zu verschiedenen Kohlehydraten nur bedingt verwerten. Auf keinen Fall darf die Eigenschaft, Lackmus-Glykosennährböden säuern zu können, Lackmusmaltosenährböden hingegen nicht, allein zur Sicherstellung der Diagnose verwertet werden. Es müssen vielmehr für die Diagnose auch noch alle anderen Merkmale des Gonokokkus berücksichtigt werden.

Die Schwierigkeiten, die uns demnach die Diagnose des Gonokokkus vom bakteriologischen Standpunkte aus auch heute noch bereitet, werden noch dadurch gesteigert, daß in einer Reihe von Fällen der kulturelle Nachweis des Gonokokkus überhaupt mißlingt. In solchen Fällen wird mitunter die mikroskopische Diagnose, auf die man dann angewiesen ist, durch den klinischen Befund oder die Provenienz des untersuchten Sekretes eine wertvolle oder ausschlaggebende Unterstützung erhalten. In anderen Fällen aber werden wir gezwungen sein, die Diagnose offen zu lassen. Dies gilt insbesondere für die Untersuchung jener Sekrete, die schon unter normalen Verhältnissen gramnegative Kokken vom Typus des Gonokokkus mehr oder weniger reichlich beherbergen. Für den Respira-

tionstrakt ist uns — was schon betont wurde — eine große Anzahl solcher Arten bereits bekannt. Es liegt nahe, anzunehmen, daß solche Arten auch im Darmtrakt, möglicherweise auch im Genitaltrakt vorkommen. Einschlägige Untersuchungen liegen darüber, soweit wir die Literatur übersehen, noch nicht vor. Wir haben die Absicht, dieser Frage näherzutreten.

---

42. Herr **Arning**-Hamburg: **Die Behandlung des venerischen Bubo.**

A. gibt einen Überblick über die Resultate der Behandlung des venerischen Bubo auf seiner Abteilung im Allgemeinen Krankenhause St. Georg.

Es wird über 195 Bubonen berichtet, die nach einer besonderen Punktionsmethode behandelt wurden.

Der Bubo wird mit einem Doppellanzenmesser punktiert, dann mit einer, 10 cm langen stumpfen Kanüle armierten 20 ccm haltenden Spritze und 5 proz. Karbolwasser wiederholt schnell hintereinander ausgespült, bis auf Druck kein Eiter und keine nekrotischen Drüsenfetzen sich mehr entleeren. Dann wird steriles 10 proz. Jodoformglyzerin injiziert und mit einem kleinen Gazebausch und unter Zug übergelegtem Zinkpflastermull die 2 mm große Punktionsöffnung geschlossen.

Abends geht die Temperatur gewöhnlich auf 39—40° hinauf, ohne viele subjektive Beschwerden des Kranken, um am andern Morgen wieder normal zu sein, und wenn, wie in 76 Proz. der fast 200 operierten Fälle, die Sache nach Wunsch verläuft, normal zu bleiben.

Nach 2 Tagen wird der Verband gewechselt, und die Höhle sanft ausgedrückt, das geschieht dann weiter täglich. Im günstigsten Falle ist ohne weiteres in 6 Tagen die Heilung erreicht und der Patient arbeitsfähig, und ohne sichtbare Narbe von seinem Bubo geheilt. Fälle von 9—12 Tagen sind das gewöhnliche, einige wenige, im ganzen 24 Proz., erfordern eine mitunter nur minime, mitunter eine größere Nachoperation. Über das Detail der Methode und ihre Resultate im einzelnen wird im Archiv für Dermatologie eine Arbeit von Dr. Jenssen berichten.

---

43. Herr Jacobi-Freiburg: Bericht über die Obduktion des Falles von Mykosis fungoides d'emblée.

Meine Herren! Wie Ihnen wohl bereits bekannt sein dürfte, ist der Patient mit Mykosis fungoides d'emblée, den ich Ihnen gestern hier vorgestellt habe, kurz nachdem er in das Krankenhaus zurückgekehrt war, ganz plötzlich verstorben. Irgendwelche Anzeichen einer schwereren Komplikation von Seiten innerer Organe hatte der Kranke nicht dargeboten, abgesehen von einer leichten Bronchitis, die vorgestern eine Steigerung der Abendtemperatur herbeigeführt hatte — gestern Morgen betrug die Temperatur 37,5° und der Patient fühlte sich vollständig wohl.

Bei der von Herrn Prof. Albrecht persönlich vorgenommenen Obduktion ergab sich, daß der Kranke an einem Herztod verstorben ist. Das Herz war vollständig mit dem Perikard verwachsen, zeigte sonst aber keine auffälligen Veränderungen. Dagegen machten Leber, Nieren und die unbedeutend vergrößerte Milz den Eindruck beginnender Pseudoleukämie, was durch die vorläufige mikroskopische Untersuchung bestätigt wurde (Prof. Albrecht). Von besonderem Interesse war der Befund im Kehlkopf: hier fanden sich auf der rechten Seite zahlreiche, bereits im Leben nachgewiesene, etwa erbsen- bis kirschkerngroße Tumoren von demselben Aussehen, wie die Knoten am rechten Arm; die Schleimhaut schien mit ähnlichen Tumormassen infiltriert und war, ebenso wie das rechte Stimmband, leicht ödematös. Die mächtig vergrößerten Lypmhdrüsen zeigten auf dem Durchschnitt dasselbe Bild, wie die frischeren Tumoren am rechten Arm. Außerdem fand sich eine eitrige Bronchitis und das Blut enthielt zahlreiche Bakterien (Pneumokokken?).

So hat augenscheinlich eine Anzahl von Momenten zusammengewirkt, um den plötzlichen Exitus des Patienten herbeizuführen. Zu retten war der Mann keinesfalls, und durch das schnelle und schmerzlose Ende wurden demselben viele schwere Leiden erspart, wie sie sonst im weiteren Verlaufe der Mykosis fungoides aufzutreten pflegen.

Fünfte Sitzung.

Mittwoch, den 10. Juni 1908, vormittags 9 Uhr.

Vorsitzende: Herr Blaschko-Berlin und
Herr Hammer-Stuttgart.

---

44. Herr **Becker-Frankfurt a. M.: Fall von Lupus mit Hochfrequenz behandelt.**

Die Patientin mit Lupus der Nase steht seit dem 13. Januar 1908 in meiner Beobachtung, und die Behandlung ist, wie Sie bemerkt haben, noch nicht abgeschlossen. Wenn ich sie trotzdem Ihnen zeige, so geschieht dies um im Anschluß an die gestern hier gesehene Patientin, die mit Fulguration behandelt worden war, die Brauchbarkeit der Hochfrequenzströme zu illustrieren.

Diese Patientin ist in der von Strebel angegebenen Weise der molekularen Zertrümmerung unterworfen worden. Sie sehen das Fehlen jeder Narbenbildung, und das ist bekanntlich sehr wesentlich, weil man dadurch in der Lage ist, jedes neu auftretende Lupus-Knötchen leicht zu entdecken und auf jede beliebige Weise anzugreifen.

Als Elektrode habe ich diesen einfachen dünnen Kupferdraht benutzt; die Görlsche Elektrode, die ich bei einem 2., leider ausgebliebenen Falle angewendet habe, erlaubt wohl große Tiefenwirkung, aber aus ihr resultieren leicht sehr harte Narben.

Nun könnte man einwenden, daß der ganze Erfolg (ob dieser nur vorübergehend ist, spielt eben keine Rolle) auf Rechnung der Tuberkulinbehandlung zu setzen sei. Dem ist aber meines Erachtens nicht so. Die Schleimhautaffektion in der Nase ist sichtlich auf die Injektionen zurückgegangen, aber nicht die warzigen Gebilde der Haut. Diese sind vielmehr nur nach jedesmaliger Behandlung mit dem Strom gewichen. Im ganzen haben fünf Sitzungen stattgefunden. Jeder Herd wurde $^1/_2$—2 Minuten je nach Größe und Sitz behandelt. Die letzte Applikation erfolgte am 31. Mai, wo jetzt noch die Krüstchen zu sehen sind. Keine Narkose und keine Lokalanästhesie.

Bei der Wirkung scheint mir die Wärmeentwicklung ein wesentlicher Faktor zu sein, wie gestern auch für die Fulguration von Herrn Kreibich angenommen wurde.

Diskussion.

Herr **Neisser**-Breslau frägt nach den Dauerresultaten der neuen elektrostatischen etc. Behandlungsmethoden.

Herr **Herxheimer**-Frankfurt a. M. Wir haben hier zwei Fälle von Lup. vulgar., von denen der eine mit Pyrogallol absolut geheilt ist (auch bei Tuberkulin-Reaktion), der andere mit weiter Verbreitung über das ganze Bein in 6 Wochen allerdings nicht ganz geheilt ist, aber fast geheilt. Also gute Resultate mit den alten Methoden.

Herr **Müller**-Metz. Ich möchte mir nur die eine Frage erlauben, ob es sich bei der Fulguration des Lupus, wie gestern einer der Herren gesagt hat, lediglich um eine irgendwie modifizierte Art der Verbrennung handelt, die gesundes und krankes Gewebe wahllos gleichzeitig zerstört, oder ob dieselbe irgendwelche elektive Wirkung auf das an Lupus erkrankte Gewebe hat.

Herr **Becker**-Frankfurt a. M. Über Dauerresultate liegen noch keine Urteile vor. Ich habe die Patienten auch nicht gezeigt, um diese Methode den altbewährten überordnen zu wollen, vielmehr nur um die Brauchbarkeit zu betonen und im Gegensatz zur Fulguration um die leichte Anwendbarkeit bei kosmetisch schönem Resultat zu illustrieren. Ich habe nicht den Eindruck, daß die Wirkung eine spezifische ist, vielmehr, wie schon gesagt, auf Wärmeentfaltung beruht.

---

45. Herr **Becker**-Frankfurt a. M.: **Fall von Hydroa aestivale.**

Die Hydroa aestiv. vesico-bullos. des 13jährigen Knaben besteht seit 6 Jahren. Die Familienanamnese ergibt nichts von Belang. Die Einzeleruptionen kommen auf jede Sonnenexposition zustande. Zurzeit ist die Affektion weniger ausgebildet, weil Patient wegen einer schweren Keratitis 10 Tage zu Hause gewesen ist. Bemerkenswert ist der Fall durch das Fehlen der Narbenbildung, die Mitbeteiligung der behaarten Kopfhaut und beider Konjunktiven. Eine vor 10 Tagen vorgenommene Quarzlampenbestrahlung des rechten Vorderarmes hatte nur eine einfache erythematöse Lichtdermatitis zur Folge.

Diskussion.

Herr **Ehrmann**-Wien fragt, ob hier in dem Harn Hämatoporphyrin gesucht wurde. Der Fall gehört nicht zu der echten nekrosierenden Form, weshalb hier auch durch Quecksilberlicht keine Narben erzeugt werden.

Herr **Kreibich**-Prag. Der Fall stellt durch Kleinheit der Blasen, durch das Fehlen von Narben oder deren geringen Ausbildung einen Übergang zu Sommerprurigo und schließlich auch zu dem Sonnenekzem von Veiel dar.

Herr **Veiel** sen.-Cannstatt empfiehlt zur Heilung der Hydroa aestivalis eine 2—3proz. Chinin. tannic. Salbe.

Er legt Wert auf das Chinin. tannicum im Gegensatz zum Chinin. sulphuricum.

Herr **Neisser**-Breslau kennt auch die nützliche Wirkung der Chininsalbe bei den Fällen von Licht-Idiosynkrasie, unter welchem Gesichtspunkte wohl alle die Fälle von Hydroa vacciniforme, Sommerprurigo, Blasenbildung etc. zusammenzufassen sind.

Herr **Arning**-Hamburg empfiehlt als Salbengrundlage für die von Herrn Veiel empfohlene Chininschutzsalbe das Ung. glycerini, da dasselbe stumpf auftrocknet und die Anwesenheit der Schutzsalbe nicht durch Fettglanz verraten wird.

Herr **Ehrmann**-Wien legt bei Erhebung der Krankengeschichte auf die Harnuntersuchung und die Familiengeschichte das Hauptgewicht.

Herr **Hammer**-Stuttgart weist darauf hin, daß, was schon Moeller betont hat, in diesen Fällen die Empfindlichkeit gegen Licht im Laufe der Zeit eher zunimmt im Gegensatz zu der physiologischen Empfindlichkeit, wo Gewöhnung eintritt.

Herr **Jadassohn**-Bern hat prophylaktisch Salben und Glyzerin mit Chinin. hydrochlor. speziell auch gegen Gletscherbrand manchmal mit Erfolg angewendet. Die Idiosynkrasie gegen Licht kann auch erst im ganz hohen Alter auftreten; sie kann sich ohne nachweisbare Ursache in mittleren Jahren entwickeln und nach kürzerer oder längerer Zeit wieder verschwinden, wie in einem Fall J. bei einem etwa 40jährigen Mann gesehen hat, der einige Frühjahre hindurch eine recht typische Hydroa vacciniformis bekam, die nunmehr seit Jahren verschwunden ist.

Herr **Halle**-Hannover. Ich habe einen Patienten von 13 Jahren, welcher seit frühester Jugend an schwerer Hydroa aestivalis litt, durch dauerndes Tragenlassen eines braunen Schleiers während der Sommermonate dauernd geheilt. Der Knabe bekam nicht nur Blasen auf der Haut, sondern auch auf der Hornhaut, so daß die ganze körperliche Entwicklung des Kranken gestört worden war.

46. Herr **Hertmanni-Frankfurt a. M.: Beitrag zur Acrodermatitis chronica atrophicans.**

Meine Herren! Im Jahre 1902 wurde aus der hiesigen Klinik von Prof. Dr. Herxheimer und Dr. Hartmann auf Grund mehrerer eigener Beobachtungen und einer kritischen Bearbeitung der in der Literatur beschriebenen Fälle von idiopathischer Hautatrophie aus diesem Gesamtgebiet ein genügend charakterisiertes Krankheitsbild hervorgehoben und unter der Bezeichnung Acrodermatitis chronica atrophicans abgegrenzt. Den 12 Fällen obiger Arbeit konnten bald neue typische Vertreter dieser Erkrankung angereiht werden. Herxheimer verfügte 1905 schon über 20 Fälle Arch. f. Dermatolog., Bd. 79, S. 145). Weitere bestätigende Beobachtungen brachte die Literatur. Aus der Zahl, der in den letzten Jahren in hiesiger Klinik mehrfach gesehenen Akrodermatitiden haben wir Ihnen 7 Fälle hierher bestellt, von denen ich einen ausführlicher behandeln möchte wegen des typischen klinischen Bildes, des histologischen Allgemein- und seines interessanten Nebenbefundes.

Fall I: Lehrer B., 68 Jahre alt, wurde am 19. September 1907 aufgenommen.

Anamnese: Patient sind vor ca. 10 Jahren beide Hände und Füße angeblich „erfroren", woran sich eine in der Folge sich gleichbleibende hellrötliche Verfärbung der Haut beider Hand- und Fußrücken angeschlossen haben soll, die bis vor 2 Jahren stationär geblieben sein soll. Vor 6 Jahren hatte er Lungen und Rippenfellentzündung, danach Nierenentzündung, die sich im Mai 1907 wiederholte. — Vor etwa $1\frac{1}{4}$ Jahren bemerkte er zuerst eine ohne nachweisbare Ursache entstehende und nach einigen Tagen wieder verschwindende Schwellung an der rechten Hand, nach einigen Wochen an der linken, und später in immer kürzeren Zwischenräumen bald an den Händen, bald im Gesicht, bald an den Oberschenkeln solche unter „Jucken und Brennen" entstehende, entzündliche „Knoten", die unter Umschlägen von essigsaurer Tonerde bald wieder verschwanden. — Weitere subjektive Beschwerden haben nicht bestanden.

Aufnahmebefund vom 20. September 1907. Seniler Mann von leidlich gutem Ernährungszustand. Fettpolster gering.

Schlaffe Muskulatur. Gesichtsfarbe blaßzyanotisch. Urin: frei von E. u. Z. Spez. Gew. 1016; ohne organische Bestandteile. (Später mehrfach Eiweiß und Zylinder!)

Über den Lungen heller voller Klopfschall. Brustkorb wenig ausdehnungsfähig. Lungengrenze r. v. parasternal annähernd 7. Rippe. R. h. u. handhoch Dämpfung (alte Pleuraschwarte). Atemgeräusch leise unbestimmt, vereinzelt bronchitische Geräusche.

Zirkulationsorgane: Herzgrenze — absolute Dämpfung: oben unterer Rand der 4. Rippe, r. Mitte des Sternums, l. die Mammillarlinie überschreitend. Spitzenstoß außerhalb derselben im V I. C. R. An der Spitze ein systolisches Geräusch, die übrigen Töne rein. 2. Pulmonalton klappend. Herzaktion sehr beschleunigt und unregelmäßig, 124 Schläge in der Minute. Starke Arteriosklerose der peripheren Arterien.

Leber in Tiefstand durch Emphysem, untere Grenze in Nabelhöhe. Oberfläche glatt, Rand normal.

Hautstatus vom 20. September 1907.

Fettpolster gering.

Die Haut ist am Stamm, an den Oberarmen, im Gesicht und am Halse leicht verschieblich und läßt sich in großen Falten abheben, während sie auf den Händen, Vorderarmen und an den Beinen von den Oberschenkeln abwärts blaurote Verfärbung und auffallende Verdünnung zeigt. Im speziellen finden wir folgende Hautveränderungen.

Gesicht: Unterhalb des l. Auges sieht und fühlt man auf dem Jochbein eine etwa talergroße, teigig elastische, urtikarielle Anschwellung der Haut.

Am Stamm besteht eine gewisse Dünne der Haut, welche gestattet, daß man sie in großen Falten 5—8 cm von der Unterlage abheben kann. Beim Loslassen gleiten die Falten sofort in die ursprüngliche Lage zurück. Auf der Brust und in der Höhe des Zwergfells, wie auch auf der Rückseite über dem l. Schulterblatt und dem Kreuzbein sieht man durch die Haut erweiterte, geschlängelte, blaurot gefärbte, ca. 1 mm breite Ven- und Teleangiektasien.

An beiden Armen fällt über dem Olekranon starke Verdünnung, zigarettenpapierartige Fältelung und livide Rötung der Haut auf. Links setzt sich diese Rötung und Verdünnung

in Form eines gegen die Umgebung nicht scharf abgesetzten Streifens bis zur Außenseite des Handgelenkes fort. Rechts ist dieselbe streifenförmige Veränderung im Unterarm in schwächerem Maße vorhanden. Distal vom Olekranon fühlt man beiderseits in den Streifen etwa 3—4 cm lange, allmählich in die verdünnte Haut übergehende, längliche Infiltrate. Während die Innenfläche beider Hände die normale Beschaffenheit nach Farbe und Konsistenz zeigt, sind auf den Handrücken beiderseits die über den Ellenbogen beschriebenen Veränderungen der Verdünnung, blauroten Verfärbung, Fältelung noch bedeutend stärker ausgesprochen. Die Haut hat hier ihre normale Beschaffenheit fast völlig verloren und liegt in unveränderlich tiefen Falten.

Über der Handwurzel befindet sich ferner eine einmarkstückgroße, ovale blasige Epidermisablösung mit leicht entzündlich geröteter Umgebung. Die Blase ist geplatzt und läßt gelbliches Serum austreten. Gegen die helle entzündliche, durch den Finger wegdrückbare Rötung der Blasenumgebung sticht die dunkelblasse Rötung der übrigen Hautpartie deutlich ab. Am l. 5. Finger befindet sich ein etwa erbsengroßes, flaches, lebhaft gerötetes urtikarielles Infiltrat in der Haut der Streckseite. Mit dem tastenden Finger fühlt man ähnliche kleinere Infiltrate an den Streckseiten des l. 3. und r. 5. Fingers.

Befund am Stamm. Bei Betrachtung des Rückens bemerkt man eine diffus-blaurötliche Nuancierung der Haut, die oben ziemlich scharf mit einer horizontalen, in Höhe der unteren Skapularwinkel gezogenen Linie abschneidet. Während nach unten zu die Verfärbung sich über die Kreuzbeingegend nach den Oberschenkeln zu allmählich verliert. In diesem Gebiet sind vereinzelte, fleckweise zarte Infiltrate mit leichter Oberflächenatrophie der Haut erkennbar.

An beiden Oberschenkeln fällt zunächst wieder die Erweiterung der Hautvenen und die Schlaffheit der Haut auf, während r. handbreit oberhalb des Knies ein dunkelblaurotes, ganz flaches, juckendes Infiltrat sicht- und fühlbar ist (Urticaria). Über den Patellen ist die Haut verdünnt und wieder von zigarettenpapierartiger Beschaffenheit. An den Unterschenkeln ist das Netz der kutanen Venen und der kutanen erweiterten Hautgefäße deutlich sichtbar. Die dunkelblaurote Verfärbung

der Haut nimmt nach untenhin mehr und mehr zu; über den Knöcheln tritt auch die Verdünnung und venöse Rötung wieder deutlicher in Erscheinung. Ödeme sind bei Rückenlage des Patienten nicht vorhanden. An den Zehen und Sohlen ist die Haut normal.

Subjektiv gibt Patient an, daß auf der Haut schon bei leichten Kälteeinflüssen blaurote Verfärbung eintrete und große Empfindlichkeit gegen Kälte bestehe.

Diagnose: Acrodermatitis chronica atrophicans, Urticaria, Arteriosklerose, Myomalacia cordis, Schrumpfniere.

Die Krankengeschichte zeigt demnach außer einer senilen Atrophie am Stamm in der Hauptsache einen Fall von Acrodermatitis chronica atrophicans, der mit seinen typischen Zügen einen weiteren Beleg für die von Herxheimer-Hartmann betonte Sonderstellung dieser Krankheit bedeutet. Denn typisch ist der Beginn an den Extremitätenenden, typisch das zentripetale Fortschreiten, typisch sind ferner die beiderseits unterhalb des Olekranons eingelagerten Infiltrate, insofern sie hier an Stellen noch jüngerer Prozesse als Reste des infiltrativen Anfangsstadiums noch vorhanden sind; typisch sind des weiteren die beiderseits deutlich ausgebildeten ulnaren Streifen, typisch ist endlich der außerordentlich lenteszierende Ablauf der zur Atrophie tendierenden Erkrankung.

Das klinisch als Zufälligkeit aufgefaßte Auftreten von urtikariellen Effloreszenzen auf dem akrodermatitischen Boden war Veranlassung, daß am Tage der Aufnahme (3 Wochen nach der vom Patienten beobachteten Blasenentstehung) unterhalb des r. Handgelenkes dort, wo die Urtikaria zur Blasenbildung geführt hatte, ein Stück zur mikroskopischen Untersuchung exzidiert wurde.

Als Färbemethoden kamen zur Anwendung: Hämalaun-Eosin; saur. orcein-polychromes Methylenblau; Cresylechtviolett und Azur II-Eosinfärbung nach Schridde, letztere zur Färbung der Infiltratzellen.

Mikroskopischer Befund.

Färbung: Hämalaun-Eosin.

Die Epidermis ist im ganzen mäßig verdickt. Das Strat. corneum leicht verbreitert (Hyperkeratose), zum Teil lamellös aufgeblättert. In seinen tieferen Schichten besteht stellenweise

Parakeratose. Die Körnerschicht erscheint mit 3—6 Zellreihen. Mäßige Akanthosis des Strat. filamentosum. Die Basalzellen anscheinend normal, größtenteils pigmentlos. Die Retezapfen sind bis auf geringe Andeutungen verstrichen, so daß die untere Epidermisgrenze parallel der Oberfläche wellenförmig verläuft.

Bei Betrachtung der Cutis überrascht sofort eine so außerordentlich reiche Überschüttung mit Infiltrationszellen, daß das Gesichtsfeld ganz davon beherrscht ist. Die Infiltration reicht nicht nur bis an die Epidermis heran, sondern setzt sich auch größtenteils in diese fort, ebenso dringt sie in dichten Massen ins subkutane Binde- und Fettgewebe hinein. Während das Cutisinfiltrat an den meisten Stellen so dicht ist, daß Zelle an Zelle liegt und von einer besonderen Lokalisation derselben nicht mehr die Rede sein kann, kommt an einigen weniger infiltrierten Partien doch eine mehr perifollikuläre und perivaskuläre Anordnung der Zellen zum Ausdruck.

Die Hämalaun-Eosinfärbung läßt nun erkennen, daß das Infiltrat durchweg aus Rundzellen besteht, unter denen eine ganz ungewöhnliche Menge von eosinophilen Zellen ins Auge fällt. Letztere sind so außerordentlich reichlich, daß sie als Hauptbestandteil des Infiltrates imponieren müssen. Und zwar ist diese Eosinophilie nicht nur an den dichtesten Infiltrationsstellen vorhanden, wo die eosinophilen Zellen an Zahl die übrigen leukocytären Infiltrationszellen bedeutend überwiegend und bei Leitz Okular 4, Objektiv 3 in einem 5 μ Schnitt nach Hunderten bis Tausenden zählen —, sondern die Eosinophilen werden auch noch in reichlichen Mengen an den weniger dicht infiltrierten Cutispartien angetroffen und verlieren sich in der Epidermis, hier vereinzelt oder bisweilen in Zügen bis zum Strat. corneum aufsteigend. Als besonders bemerkenswert ist hier hervorzuheben, daß an den oben erwähnten lamellös abgehobenen Stellen des Strat. corneum sich abgekapselte Infiltrationszellhäufchen finden, die zum Teil auch aus Eosinophilen bestehen. Ebensolche rein aus Eosinophilen sich rekrutierende Zellnester sind auch im Strat. granul. eingesprengt. Unterhalb von solchen Stellen lassen sich mehrfach Züge von aus der Cutis heraufkommenden eosinophilen Zellen verfolgen, die jenen Dehiszenzen der oberen Epidermis zustreben.

In der gleichen Zusammensetzung ist das Infiltrat reichlich

in der Subcutis im subkutanen Fett- und Bindegewebe vertreten.

Die Gefäße sind durchweg stark erweitert, mit Erythrocyten vollgepfropft. Ihre Wände sind deutlich verdickt und beherbergen häufig eosinophile Zellen in sich, die anscheinend im Durchtreten begriffen sind. In einigen Kapillaren ließen sich mit Sicherheit einige eosinophilen Zellen im Lumen nachweisen.

Die Subcutis weist an einigen Stellen größere, bereits in Rückbildung begriffene Blutextravasate auf, an deren Rändern schon zahlreiche pigmenthaltige Zellen lagern, zum Teil auch freies (Blut-) Pigment. Daß die in der Nähe solcher Extravasate liegenden eosinophilen Zellen an Zahl oder Bau Besonsonderheiten aufwiesen, ließ sich nicht erkennen, ein Punkt, auf den später zurückzukommen sein wird.

Endlich wurden in mit Kresylechtviolett oder polychromem Methylenblau gefärbten Präparaten in der Nähe der Knäueldrüsen vereinzelt Mastzellen gefunden.

Besondere Beachtung verlangte das Verhalten des Bindegewebes und Elastins.

An dem kutanen Bindegewebe ist im ganzen keine Veränderung nachzuweisen, nur gegen die Subcutis zu, wo sich die Infiltrate in Zügen auflösen, erscheint das Collagen etwas kompakter. Chemisch tinktorielle Veränderungen sind nicht vorhanden.

Die elastischen Fasern sind dagegen wesentlich alteriert. Die subepidermoidalen Fasern nur partienweise erhalten. An den Stellen der dichtesten Infiltration in der Cutismitte ist das Elastin völlig zersört oder nur hie und da noch als dünnste, lang ausgezogene, ganz vereinzelte Fäserchen anzutreffen, an Stellen weniger dichter Infiltration sind die elastischen Fasern vom Infiltrat zu Zügen zusammengedrängt, die Einzelfasern erscheinen größtenteils gequollen.

Auch die Elastica der Gefäße ist kompakter, unregelmäßig gekräuselt und durch eindringende Infiltratzellen bisweilen unterbrochen.

Chemisch tinktorielle Veränderungen fehlen auch bei dem elastischen Gewebe.

Die Schweißdrüsen sind erhalten, Follikel ohne auffallende Besonderheiten.

Da, wie sich aus dem vorstehenden histologischen Befund ergibt, das mikroskopische Bild der Akrodermatitis durch die Koexistenz des urtikariellen Prozesses wesentlich kompliziert war, wurde zur Klarstellung des rein akrodermatitischen Befundes 4 Monate später in unmittelbarer Nähe der ersten Exzisionsstelle ein zweites Stück entnommen und nach gleichen Methoden untersucht.

Dabei fand ich für die Akrodermatitis folgendes:

Die Konfiguration der Epidermis ist im allgemeinen gegen den ersten Befund nicht verändert, nur erscheint in Schnitt II das Rete Malpighii dünner. Außerdem fehlt die Durchsetzung mit Infiltratzellen, insbesondere mit Eosinophilen. Mehr als im I. Schnitt fällt an den meisten Zellen des R. M. die bekannte als Vakuolenbildung um die Kerne imponierende Veränderung auf.

Die Cutis ist ebenfalls deutlich, offenbar durch Wegfall der urtikariellen Begleiterscheinungen im Vergleich zu I verdünnt. Das leukocytäre Infiltrat ist wesentlich verringert und mehr gleichmäßig diffus innerhalb ihrer Schichten verteilt. Insbesondere sind die eosinophilen Zellen restlos verschwunden. Die Gefäßerweiterung besteht fort und die Gefäßwandungen zeigen natürlich auch hier die atheromatösen Veränderungen.

Das Bindegewebe erscheint in den oberen Schichten sehr zart und auch in der Tiefe zarter als normal. Die fixen Bindegewebszellen sind etwas vermehrt.

Bemerkenswert ist das Verhalten des elastischen Gewebes. Bei einer Übersichtsbetrachtung wird es in der oberen Hälfte der Cutis vermißt, und nur bei starker Vergrößerung sind spärliche Reste dünnster Elastinfäserchen ganz vereinzelt anzutreffen. In der Tiefe zeigt es sich ebenfalls gegenüber der Norm verringert, die einzelnen Fasern sind vielfach verdünnt und meist in für das atrophische Stadium charakteristischer Weise in parallelen Lagen angeordnet.

Ellazin, Kollazin usw. konnte auch hier nicht nachgewiesen werden.

Danach ergibt sich als Vergleichsresultat von Schnitt I und II folgende Verteilung der Hautbefunde auf die Akrodermatitis einerseits und die Urtikariaform andererseits.

Für die Akrodermatitis halten wir zunächst fest als charak-

teristische Veränderung des atrophischen Stadiums an der Epidermis eine leichte Hyperkeratose und Parakeratose, die Verringerung der Epidermisdicke, sowie den linearen Ausgleich der Epidermiscutisgrenze, und für die Cutis die in Schnitt II zutage tretende mehr diffuse und mäßige leukocytäre Infiltration, die hier auf das dem atrophischen Stadium zukommende Maß zurückgefallen ist, und endlich als wichtigstes das Verhalten des elastischen Gewebes. War schon bei Schnitt I der Rückgang an elastischem Gewebe in der oberen und mittleren Kutis hervorgehoben, so kann man in Schnitt II, also nach 4 Monaten, weitere regressive Veränderungen in diesen Schichten konstatieren. Das Abhängigkeitsverhältnis zwischen Infiltration und Faserschwund ist schon früher angedeutet und tritt auch im II. Schnitt hervor.

Somit ist dieser Teil des Befundes für das atrophische Stadium der Akrodermatitis typisch und deckt sich auch mit den Angaben der Herxheimer-Hartmannschen Arbeit sowie den Feststellungen in Ehrmann-Fick, Kompendium der speziellen Histopathologie der Haut (1906, S. 95).

Der mikroskopische Befund von II steht aber auch mit dem klinischen Hautbefund in Einklang, speziell gibt er einen Einblick in die Symptome der oberflächlichen Hautverdünnung, der Elastizitätsabnahme und des knitterigen Aussehens der Haut, welch letzteres Ehrmann und Fick (ibidem) mit der parallelen Faseranordnung des Elastins glauben erklären zu können.

Wie schon oben bemerkt, ist das überreiche leukocytäre Infiltrat der Akrodermatitis fremd; im Schnitt I kann es also nur zum geringen Teil auf die Akrodermatitis bezogen und muß vielmehr als Beitrag aus dem urtikariellen Prozeß aufgefaßt werden. In Parallele dazu steht ein Befund von Vidal, der nach Jarisch (Hautkrankheiten 1908, S. 44) bei einer chronischen Urtikaria „eine vermehrte Anwesenheit von Leukocyten nicht nur um die Gefäße, sondern auch im Cutisgewebe" antraf und „auch die Epidermis in reichlicher Menge davon durchsetzt" fand. Wenn die Leukocytenausstreuung nun in unserm Fall ein so ganz besonders hohes Maß erreicht hat, so läßt das vermuten, daß das urtikarielle Agens die Hautgefäße mit außergewöhnlicher Intensität alteriert hat; dahin deutet auch

die Tatsache, daß der urtikarielle Prozeß bis zur groben Blasenbildung sich steigerte, und daß in der Tiefe der Cutis Blutextravasate entstanden sind, die allerdings teilweise der bestehenden hochgradigen Atheromatose zur Last fallen können.

Die Zugehörigkeit der eosinophilen Zellmengen steht wohl außer Frage; ihre Zurechnung zur Urtikaria ist durch frühere Beobachtungen genügend gegeben. So konnte Kreibich (vgl. Jarisch, Hautkrankheiten 1908, S. 164) „in den nach Brennesselreizung zurückbleibenden roten Flecken 6 Stunden nach der Reizung ein reichliches, aus roten und weißen Blutkörperchen mit zahlreichen eosinophilen Zellen bestehendes Zellexsudat nachweisen", und weiter fand er die für unsern Fall interessierende Tatsache, daß „nach zweimaliger Nesselreizung abermals 6 Stunden später die Eosinophilen im Schnitt bereits stark zurückgetreten, neutrophile polynukleäre Leukocyten vorherrschend" waren. Wenn somit der Eosinophilbefund als solcher bei unserm unter urtikarieller Einwirkung gewesenen Präparat nichts besonders hat, so halten wir doch dafür, daß diese Zellen hier in einer das Maß des Bekannten so weit überschreitenden Menge angetroffen wurden, daß ihr numerisches Verhalten schon ein besonderes Interesse beanspruchen darf. Aber auch ihr zeitliches Verhalten ist beachtenswert. Im obigen Kreibichschen Versuch erscheint ihre Anwesenheit als eine flüchtige, nach Stunden zählende. Freilich ist auch die Nesselquaddel ohne langen Bestand. In unserm Fall haben sich Reste der Urtikariaeffloreszenz klinisch noch nach 3 Wochen gefunden — von einer frischen Eruption ist nichts bemerkt worden —, und trotzdem findet sich in unserm Fall nach so langer Zeit ein derartig enormer Reichtum an Eosinophilen. Jadassohn fand ein ähnliches Verhalten dieser Zellen im Gewebe; er untersuchte die Schnitte von lupöser Haut, die vorher durch Alttuberkulininjektionen zur Reaktion gebracht wurde (Verhandlungen der Deutschen Dermatolog. Gesellschaft 1891, S. 68), und fand nicht nur „während der Reaktion" außerordentlich reichliche Eosinophile, sondern auch „noch längere Zeit nach der Reaktion". Mit dieser persistierenden Gewebseosinophilie kontrastiert die Kurzlebigkeit dieser eigentümlichen Zellart in Blasen, die von Bettmann und anderen ausdrücklich betont wird.

Zu der Entstehung der Blaseneosinophilie glauben wir in unserm Präparat eine Illustration zu finden. Wie bereits erwähnt, sieht man von der Cutis strichförmige Züge von Eosinophilen durch die Epidermis aufsteigen, wo sie die im Strat. corneum und granulosum beschriebenen Zellanhäufungen bilden, und es liegt nahe, an solchen Stellen sich die Entstehung eosinophilhaltiger Blasen zu denken.

Die kurze Zeit nach der ersten Exzision verschiedentlich vorgenommenen Blutuntersuchungen ergaben neben ungefähr normalen Werten einmal eine Steigerung der e. Z. bis zu 8,8 Proz. Letzterer Befund läßt sich doch wohl aus anderen klinischen Momenten erklären; denn Patient leidet auch an Emphysem und Schrumpfniere. In seiner preisgekrönten Schrift (Die klinische Bedeutung der Eosinophilie, Berlin 1905, Karger) gibt C. Mayer an, daß bei Emphysem gelegentlich Hypereosinophilie des Blutes bis zu 9,2 Proz. angetroffen wurde (S. 28). Nach demselben Autor weisen die Asthmatiker eine durch eine ganze Reihe von Beobachtungen sichergestellte Vermehrung dieser Zellen (Höchstwert 38 Proz.!) auf (S. 27), und diese erlöscht auch während der anfallfreien Zeit nicht vollständig; und für die chronische Nephritis scheint „nach Zapperts Tabelle die Neigung der Eosinophilen zu hohen Werten für die meisten Fälle zuzutreffen" (S. 42). Hiernach wäre eine gelegentliche starke Bluthypereosinophilie bei unserm emphysematösen, zeitweise asthmatischen und nierenkranken Patienten wohl denkbar. Ob nun eine derartige gelegentliche Zellvermehrung im Blut zu dem lokalen histologischen Befund des ersten Schnittes in Beziehung zu bringen ist, läßt sich mit Sicherheit nicht entscheiden. Auffallend allerdings ist, daß wir eosinophile Zellen innerhalb von Kapillaren verschiedentlich gesehen haben. Also ist immerhin festzuhalten, daß für die Provenienz der Eosinophilen aus dem Blute in unserm Fall Anhaltspunkte gefunden wurden.

Ehrlich verlegt die Bildungsstätte der Eosinophilen ins Knochenmark und denkt sie sich durch Chemotaxe in das Blut bzw. die Gewebe angelockt. Dem gegenüber steht die von Fuchs und Klein vertretene Auffassung, die ihre Entstehung mit der Zerstörung von Erythrocyten in Zusammenhang bringen. Klein resumiert in seiner Arbeit (Die Herkunft und Bedeutung

der Eosinophilie der Gewebe und des Blutes, Zentralbl. f. innere Medizin 1899, S. 133): „Die Gegenwart von eosinophilen Leukocyten in Entzündungsherden — ist die Folge von Blutextravasaten oder von Imbibition der Gewebe mit ‚modifiziertem' Hämoglobin, wobei gewöhnliche oder wahrscheinlich neutrophile Leukozyten, indem sie rote Blutkörperchen oder Hämoglobin in sich aufnehmen, statt der früheren Granulation eine neue erhalten." Der Boden für diesen so einfach erscheinenden Prozeß, dem aber von Przewoski (Über lokale Eosinophilie usw., Zentralbl. f. allgem. Pathologie 1896, Bd. 5, S. 187) gewichtige chemische Bedenken entgegengehalten werden, ist in unserm Falle zweifelsohne gegeben: Blutextravasate sind in der tieferen Cutis da und Leukocyten auch in Hülle und Fülle; nichts aber läßt eine nähere Beziehung zwischen diesem günstigen Boden und den Eosinophilen erkennen. In der nächsten Umgebung der Extravasate zeigen sich die Eosinophilen weder besonders reichlich, noch läßt sich ein Abwandern derselben von diesem hypothetischen Entstehungsorte erkennen, und ebenso ist nicht eine Spur einer Übergangsform vorhanden.

Somit dürfte die Ehrlichsche Auffassung für die Einwanderung auf dem Blutwege für unseren Befund die plausiblere sein.

Zusammenfassend ist also festzustellen, daß unser Fall I als ein klinisch und histologisch ausgeprägtes Beispiel einer Acrodermatitis chronica atrophicans im vorwiegend atrophischen Stadium aufzufassen ist, der jedoch hauptsächlich durch seine Komplikation mit einem eigentümlichen histologischen Befund von Urtikaria allgemeineres Interesse erregt.

Bezüglich der übrigen 6 Akrodermatitisfälle, von denen leider 2 ausgeblieben sind, kann ich mich auf kurze Befundskizzen beschränken.

Fall II: Frau H., 39 Jahre.

Anamn.: Bestehen seit 3—4 Jahren. Beginn am l. Unterarmende. Keine Beschwerden.

Stat. vom 1. Juni 1908. Lokalisation: L. Infiltration auf Finger- und Handrücken. Ulnarer Streifen, etwas breiter als gewöhnlich. Desgleichen infiltratives Anfangsstadium am r. Unterschenkel — Streckseite des unteren Drittels —, sowie an beiden Innenflächen der Knie in Handtellergröße.

Fall III: Altenheim, B., ld., Dienstmädchen, 20 Jahre.

Anamn.: Seit 2 Jahren bestehend.

Stat.: 14. Mai 1908. Blaurotes, zum Teil netzförmiges Infiltrat am r. Unterarm beginnend, auf dessen Streckseite als Ulnarstreifen bis etwas oberhalb des Ellenbogens. Auf dem Oberarm r. sprunghaftes Auftreten in Fleckenform. Strangförmige Infiltrate an den Fingerseiten des 2.—5. Fingers r. — Ähnlicher Befund linksseitig. — Beiderseits ganz oberflächliche Atrophie. (Fältelung.) — Gleichzeitig Psoriasis an den Knien.

Therapie: Applikation von trockener Wärme, anscheinend mit günstigem Erfolg.

Fall IV: Barth, Georg, Schlosser. 22 Jahre.

Anamn.: Beginn der Erkrankung am r. Vorderarm. Bestehen seit $1^1/_2$ Jahren. Allmähliches Fortschreiten.

Stat.: 24. Mai 1908. Heller „Ulnarstreifen" r. und am rechten Ellenbogen. Infiltrations- und Athrophiestadium.

Fall V: Thome, C., Schriftsetzer.

Anamn.: Beginn vor 10 Jahren. Keine Beschwerden.

Stat.: L. Hand- und Fingerrücken ergriffen; bereits atrophisch. Ulnarstreifen und Radialstreifen am Unterarm, die sich am Oberarm fortsetzen bis über die Schulter. R. Beginn am Handgelenk mit Ulnarstreifen, über Ellenbogen bis in Schulternähe. An beiden Ellenbogenstreckseiten tumorartige Infiltrate.

Gesicht, Nase, beide Wangen und Stirne diffus oberflächlich infiltriert.

Fall VI: Diefenhart, Jos., 41 Jahre.

Anamn.: Seit $^3/_4$ Jahren Affektion am r. Handrücken. Kältegefühl, Spannung der Haut, teilweise Behinderung beim Schreiben.

Stat.: Hauptlokalisation: Streckseiten der 1. und 2. Phalangen, Handrücken, ulnarer Streifen mit Verbreiterung am Ellenbogen. Infiltration über den entsprechenden Gelenken.

Fall VII: Herr Sp., Hanau. 40 Jahre.

Anamn.: Beginn vor einigen Monaten. Ätiologisch Temperatureinflüsse ausgeschlossen.

Stat.: 4. Juni 1908. Rechts Infiltrat auf Hand- und Fingerrücken, links bereits beginnende Atrophie. Ulnarstreifen unterhalb des l. Ellenbogens angedeutet. Am linken Ellenbogen tumorartiges Infiltrat.

Auf das Tumorartige der primären Infiltration (vgl. Fall V und VI) hat Herxheimer schon früher aufmerksam gemacht, ebenso auf ein sprunghaftes Auftreten der Infiltrate in Fleckenform (Fall III). 'Auch die Ausbreitung des Prozesses aufs Gesicht (Fall V) ist bereits in älteren Beobachtungen erwähnt.

Wenn somit diese letzteren 6 Fälle von Acrodermatitis chronica atrophicans im wesentlichen das aus der Herxheimer-Hartmannschen Arbeit bekannte Bild wiederholen, so hielten wir uns doch berechtigt, sie Ihnen zu zeigen, um so mehr als in der jüngst erschienenen 2. Auflage von Jarisch, Hautkrankheiten, auf S. 900 zu lesen ist: „Es bedarf wohl noch weiterer Beobachtungen, um zu entscheiden, ob den von Herxheimer-Hartmann als Akrodermatitis beschriebenen Fällen wirklich eine Sonderstellung gebührt."

Wir glauben, daß diese Entscheidung längst gefallen ist. Abgesehen von den Fällen, die Schindler (Arch. f. Dermatol., Bd. 79, S. 469), Brüning (Deutsche med. Wochenschr. 1905, S. 1171), Arndt (Monatshefte f. prakt. Dermatol. 1908, Bd. 49, S. 330) mitgeteilt haben, blicken wir auf ca. 40, Ehrmann auf ca. 80 Fälle zurück. Angesichts einer derartigen Anzahl des typisch wiederkehrenden Krankheitsbildes ist die Sonderstellung der Acrodermatitis chronica atrophicans Herxheimer wohl voll anzuerkennen.

Diskussion.

Herr **Ehrmann**-Wien hält die Acrodermatitis für eine von der Haut ausgehende Erkrankung; eine Blutanomalie konnte er an seinen 12 Fällen nicht nachweisen, — die ist ja auch hier nur akzidentell. Ausschlaggebend für die Auffassung der Acrodermatitis ist die mikroskopisch im ganz frischen Stadium nachweisbare Perilymphangitis, die oft auch mit dem bloßen Auge zu beobachten ist. Dazu kommt, daß die große Mehrzahl der Patienten schwer arbeitende, vielfach Feldarbeiter sind, kleinere oder größere vorausgegangene Laesionen oft direkt nachweisbar waren. Dafür spricht auch der Ausgangspunkt von Hautstellen, die über Knochenvorsprünge ziehen.

---

47. Herr **Herxheimer**-Frankfurt a. M.: **Demonstration eines Falles von Mycosis fungoides.**

Die 46jährige Patientin gibt an, das Hautleiden seit $3^1/_2$ Jahren zu haben. Dasselbe habe früher stark gejuckt.

Am 9. März 1905 wurden mehrere bis fünfmarkstückgroße, flache, blaurote, mehr oder weniger weiche Tumoren festgestellt, die wie Polster über die Haut hervorragten, und zwar über beiden Augen, wo die Brauen völlig fehlten, auf der Nase und in der Gegend der Nasolabialfalten beiderseits, ferner an den Mundwinkeln, unter dem Kinn und zwischen dem Mundwinkel links und dem Kieferrand an dessen aufsteigendem Teil. Auf der rechten Nackenseite drei große Tumoren, die bis in die Nähe des rechten Ohres reichten. Die Haut über den Tumoren grob gefeldert. Oberhalb des linken Ellenbogens an der Außenseite des linken Oberarms eine vitiliginöse Plaque von etwas über Fünfmarkstückgröße, auf der eine große Zahl von rötlichen Tumorculi sitzen.

Die Patientin ist kombiniert mit Röntgenbestrahlung und Arsenik behandelt worden. Sie dürfte im ganzen 3 gr Acid. arsenicosum entweder per os oder in Form von Injektionen bekommen haben. Freilich mußte zwischendurch öfters ausgesetzt werden, da das As nicht immer gleichmäßig vertragen wurde. Dasselbe gilt von der Röntgenbestrahlung, die mit mittelharten Röhren vorgenommen wurde. Expositionszeit jedesmal 10 Minuten. Entfernung 15—20 cm.

Unter dieser Behandlung ist Patientin geheilt und blieb bis vor wenigen Wochen ganz geheilt. An der Stelle der Knoten trat eine Hyperpigmentierung bzw. Depigmentierung. Vor kurzer Zeit nun trat ein kleinbohnengroßer Tumor, den Sie heute noch sehen, am linken unteren Augenlid auf. Derselbe ist durch eine erneute Röntgenbehandlung bereits im Rückgang begriffen.

---

48. Herr **Hübner**-Frankfurt a. M.: **Fall von Mycosis fungoides; Idiosyncrasie gegen Arsen. Heilung durch Röntgenbehandlung; Rezidiv.**

Meine Herren! Der Ihnen hier vorgestellte Patient wurde von mir genau vor einem Jahre in dem hiesigen ärztlichen Verein demonstriert,[1]) weil damals ein bedeutender Heileffekt der Röntgenbehandlung gegenüber der Krankheit, an der er

[1]) Bericht in „Fortschritte der Medizin" 1908, Nr. 1.

bereits 7 Jahre lang gelitten hatte, zu konstatieren war. Wir hofften damals bereits eine dauernde Heilung erzielt zu haben; die seitdem vergangene Zeit hat diese Hoffnung zerstört. Ein dreiviertel Jahr nach dem Aussetzen der Röntgenbehandlung stellte sich ein Rezidiv der Erkrankung ein, welches allerdings durch die Wiederaufnahme der Bestrahlungen heute wieder fast ganz geschwunden ist.

Das wesentlichste Symptom der Erkrankung besteht in der Bildung kreisförmiger, durch Konfluenz auch polyzyklischer tiefer Infiltrate in der Haut, welch letztere oberflächlich bald nässend werden, bald sich mit Schuppen bedecken. Der Sitz dieser Infiltrate sind jetzt bei dem Rezidiv hauptsächlich die seitlichen und unteren Bauchpartien gewesen; als wir den Patienten zum erstenmal sahen, waren besonders typisch diese kreisförmigen, über das Niveau der übrigen Hand leicht pilzartig erhabenen Effloreszenzen an beiden Händen und den Fingern. Subjektiv bestand starkes Jucken.

Dieser klinische und der histologische Befund ließ mit Sicherheit die Diagnose Mycosis fungoides stellen. Allerdings war durch ein konkomittierendes Ekzem das Bild dieser Erkrankung an den meisten Stellen des Körpers verdeckt, nur an den Händen traten die polsterartigen, scharf von der gesunden Umgebung sich absetzenden, nässenden und juckenden Infiltrate deutlich hervor und ermöglichten die Diagnose und damit auch die schon von verschiedenen Seiten gegen diese Krankheit empfohlenen und auch von uns[1]) bereits in 3 Fällen mit bestem Erfolge angewandte Therapie: die Röntgenbehandlung. Die während des langen Bestandes der Erkrankung bisher stets nur angewandte antiekzematöse Therapie hatte höchstens nur vorübergehende und geringe Erleichterung gebracht.

Wir versuchten in diesem Falle, wie in den bisherigen, mit einer kombinierten Röntgen-Arsenbehandlung vorzugehen, mußten aber bald von der Arsenmedikation absehen, da der Patient eine bemerkenswerte Idiosynkrasie gegen dieses Mittel zeigte. Schon in kleinsten Dosen verabreicht, traten die un-

---

[1]) Herxheimer und Hübner. 10 Fälle von Mycosis fungoides mit Bemerkungen über die Histologie und Röntgentherapie dieser Krankheit. Archiv f. Derm., Bd. 84, H. 1—3.

angenehmen Erscheinungen der beginnenden Arsenintoxikation ein: Trockenheit im Halse, Koliken, Erytheme. Wir mußten daher von diesem, sonst in der Therapie der Mycosis fungoides fast allein gerühmten Mittel bald Abstand nehmen. Um so erfreulicher war es für uns, zu sehen, daß die Röntgentherapie allein eine wesentliche Besserung zur Folge hatte. Zunächst schwand unter wöchentlich zweimaligen harten Bestrahlungen der unerträgliche Juckreiz, dann sehr bald die ausgedehnten Infiltrate, es trat Überhäutung ein und wir konnten, wie gesagt, nach vierwöchentlicher Behandlung den Kranken als fast völlig geheilt hier demonstrieren. Fast geheilt, denn — als ein deutlicher Beweis gerade für die heilende Wirkung der X-Strahlen und für ihren zerstörenden Einfluß auf die spezifischen Elemente der Mykosisinfiltrate: die einzigen Infiltrate saßen damals noch in den Augenlidern, welch letztere der Patient aus Furcht vor einer Schädigung der Sehkraft nicht behandeln ließ.

Leider hat dieser Heilerfolg nicht lange angehalten. Der von einigen Seiten vermutete Zusammenhang zwischen Leukämie und Mycosis fungoides scheint sich auch in der zwar deutlichen, aber doch nur symptomatischen Wirkung der Röntgenstrahlen zu dokumentieren. Vor einem Vierteljahr etwa bildeten sich bei dem Patienten wiederum flächenartige weiche Infiltrate an der Unterbauchgegend aus, und wenn diese jetzt auch durch die sofort wieder aufgenommene Röntgenbehandlung wieder geschwunden sind, so werden wir doch die Prognose quoad sanationem completam nach dieser Erfahrung jetzt vorsichtiger stellen, als wie nach dem überraschenden Erfolge der ersten Röntgenbehandlung.

Trotzdem wird die Radiotherapie — wenn möglich verbunden mit interner Arsendarreichung — den ersten Platz unter allen Behandlungsmethoden der Mycosis fungoides einnehmen.

---

49. Herren **Herxheimer**- und **Köhler**-Frankfurt a. M.: **Drei Fälle von Stauungsdermatose (Purpura annularis teleangiectodes Majocchi?)**.

Im Band 43 des Archivs für Dermatologie und Syphilis teilte Majocchi seine Beobachtungen eines neuen Krankheits-

bildes mit, welches er Purpura annularis teleangiectodes nannte und von dem er 5 Fälle untersuchen konnte. Die Charakteristika faßt Majocchi in folgenden Sätzen zusammen:

1. Rosa- und lividrote Flecken, gebildet von kapillaren Iktasien mit folgenden Hämorrhagien, ohne vorhergehende Hyperämie, ohne wahrnehmbare Infiltration der Haut und gewöhnlich in deutlichem Zusammenhange mit den Haarfollikeln.

2. Langsame Entwicklung und Vermehrung derselben.

3. Konstant exzentrisches Wachstum der Flecke, wodurch ihre schöne Ringform bedingt ist.

4. Symmetrische Anordnung der Dermatose.

5. Primärer Sitz immer an den Gliedmaßen, vornehmlich an den unteren.

6. Gewöhnlich Fehlen von Pruritus und jeder Sensibilitätsstörung.

7. Ausgang in leichte Atrophie und Achromie der Haut bisweilen mit Alopecie.

Acht Jahre später konnte Brandweiner (Band 43 der Monatshefte für praktische Dermatologie) 3 von ihm beobachtete Fälle mitteilen, welche dem Typus Majocchi entsprachen. Die ersten sechs der von Majocchi aufgestellten Sätze unterschreibt Brandweiner voll und ganz, bezüglich Punkt 7 war bei den Fällen von Brandweiner nichts von Atrophie und Achromie und ebensowenig von Alopecie zu finden. Auch die Ringform der Affektion war nach Brandweiners Untersuchungen nicht überall ausgesprochen. Bezüglich der Symmetrie der Anordnung konnte diese Wahrnehmung nur in einem Falle gemacht werden.

Auch bezüglich des histologischen Befundes stimmt Brandweiner mit Majocchi überein. Beide fanden auffallende Erweiterung und Füllung der Kapillaren. Austritt roter Blutkörperchen, in fortgeschrittenen Stadien Blutdetritus vermischt mit Pigmentschollen und Körnchen. Kleinzellige Infiltration um die Gefäße. Außerdem fand Majocchi Verdünnung und Pigmentlosigkeit der Haare, verbunden mit Verschmächtigung am Wurzelteile, welche Beobachtung Brandweiner nicht machen konnte.

Weitere Beobachtungen von Purpura annularis teleangiectodes sind unseres Wissens nicht publiziert worden.

An unserer Klinik haben wir auch im letzten Jahre, wie wir solche übrigens jedes Jahr hatten, 3 Fälle von eigenartigen Dermatosen beobachten können, deren Stellung im System wir einer Besprechung unterziehen möchten. 2 Fälle, siehe unten Fall 1 und 2, ließen sich nur in den Rahmen der Stauungsdermatose einfügen, wie sie z. B. Blaschko in der Berliner Dermatologischen Gesellschaft gekennzeichnet hat. Bezüglich Fall 3 erscheint es, besonders unter Berücksichtigung des histologischen Befundes, nicht ungerechtfertigt, diesen dem Typus Majocchi anzugliedern bzw. als Übergang von der Stauungsdermatose zur Purpura annularis teleangiectodes anzusprechen. Es ließen sich zwei Stadien, ein teleangiektatisches und ein atrophisches, feststellen. Ein Zusammenhang mit den Hautfollikeln bestand nicht. Ebensowenig konnte eine deutliche Ringform und eine symmetrische Anordnung der Dermatose wahrgenommen werden. Während bei Majocchi eine Achromie vorhanden war, wies unser Fall eine deutliche Pigmentation in der atrophischen Partie auf. Alopecie bestand nicht.

Fall 1: Frau F., 57 Jahre alt.

Anamnese: Vor 2 Jahren Beginn der Affektion auf dem rechten Unterschenkel in Gestalt eines markstückgroßen rötlichen Fleckens. Ein Jahr später zeigte sich dieselbe Affektion auch auf dem linken Unterschenkel an der korrespondierenden Stelle.

Status: Kinderhandgroßer Fleck auf der Vorderfläche des linken Unterschenkels, leicht gerötet und leicht infiltriert, umgeben von vielen einzelnen, anscheinend follikulären Papelchen. Am linken Unterschenkel sitzt auf der Innenfläche des unteren Drittels eine dementsprechende Affektion. Jucken bestand nie. Im Verlauf eines Jahres heilt die Affektion unter Wickelungen mit Pigmentation ab.

Fall 2: Landwirt B., 35 Jahre alt.

Anamnestisch läßt sich nichts feststellen.

Status: Die Vorderfläche beider Unterschenkel ist mit punktförmigen bis stecknadelkopfgroßen gruppierten Papelchen von braunroter Farbe bedeckt, welche anscheinend an die Follikel gebunden sind und auf Glasdruck teils verschwinden, teils als gelbliche Flecken sichtbar bleiben. An beiden Unterschenkeln Varicen.

Fall 3: St., Dienstmädchen, 22 Jahre alt.

Anamnese: Seit einem halben Jahre Varicenbildung am rechten Unterschenkel und Verfärbung der Haut. Keine Beschwerden.

Status: Deutliche Varicen über der vorderen Tibiakante und der Außenseite der Wadenmuskulatur des rechten Unterschenkels. Unterhalb der Mitte des Unterschenkels sieht man in der Ausdehnung eines Fünfmarkstückes auf diffus schwach braungelblich verfärbter Haut eine dichte Aussaat von stecknadelkopfgroßer, bräunlich bis braunrötlich verfärbten makulösen Effloreszenzen, teils dicht beisammenstehend, teils gruppiert angeordnet. In der Mitte sowie am äußeren Rande der Affektion je eine bohnengroße, dicht unter dem Hautniveau liegende bläuliche, narbige Atrophie, innerhalb der die vorher genannten Effloreszenzen zum Teil noch erhalten sind. Auch an einer Anzahl der gelbbräunlichen Effloreszenzen ist eine zentrale Atrophie in Form einer weißlichen Entfärbung zu erkennen. Oberhalb der eben beschriebenen Affektion, ca. 2 cm entfernt, befindet sich eine Gruppe teils stecknadelkopfgroßer, teils punktförmiger Effloreszenzen, von denen eine Anzahl als Teleangiektasien zu deuten sind. An der oberen Hälfte des Unterschenkels und an der Außenseite, ungefähr in der Mitte, finden sich über varikösen Venen ähnlich beschaffene Gruppen braunrötlicher Effloreszenzen.

Histologischer Befund:

a) Teleangiektatische Effloreszenzen.

Hornschicht normal, Papillen völlig verstrichen, Rete Malpighii leicht verdünnt, Stratum granulosum in einfacher Schicht vorhanden, die Basalzellenschicht mit körnigem Pigment stark durchsetzt. In der Cutis ein Konglomerat von quer und längs getroffenen, zum Teil dicht beisammenstehenden Gefäßdurchschnitten mit weitem Lumen und mäßigem Blutgehalt. Dieselben entsprechen stark erweiterten und geschlängelten Kapillaren. Um die Gefäße ist vielfach mäßige Rundzelleninfiltration vorhanden. Besonders auffallend ist sowohl in den Zwischenräumen zwischen den Teleangiektasien als auch sonst in der Cutis die Ansammlung von reichlichem gelben oder gelblichbraunem Pigment, das entweder in Form umschriebener Häufchen oder strichförmig das kutane Bindegewebe erfüllt.

Das Pigment scheint der Form nach Blutpigment und durch Zerfall ausgetretener Blutkörperchen entstanden zu sein. Die fixen Bindegewebszellen sind auffallend vermehrt.

b) Atrophische Partie.

Im Gegensatz zu vorstehendem Befund bietet die histologische Untersuchung der atrophischen Partie folgende Merkmale:

Rete Malpighii unregelmäßig dick, Papillen ebenfalls unregelmäßig, zapfenförmig, manchmal leicht atypisch gewuchert, zum Teil in der Cutis untereinander verschmolzen. In den tiefen Reteschichten mäßige Pigmentansammlung um die Zellen. Das Bindegewebe der Cutis erscheint im ganzen rarefiziert und zart. Die fixen Bindegewebszellen sind außerordentlich vermehrt. Die Blutpigmentansammlung in der Cutis viel geringer als im Befunde a. Die Blutgefäße sind nur stellenweise leicht ektasiert. Das elastische Gewebe im Bereiche der Atrophie verdünnt, äußerst zart und rerefiziert.

Diskussion.

Herr **Blaschko**-Berlin. Die beiden vorgestellten Fälle sind mit dem Namen Stauungsdermatose völlig zutreffend bezeichnet. Mit der Purpura annularis Majocchi aber haben sie nichts zu tun. Stauungsdermatosen sind diffuse Erkrankungen, die sich nur an varicosen Unterschenkeln finden und wahrscheinlich durch den aus papillären Kapillarvaricen heraustretenden Blutfarbstoff erzeugt werden. Die Purpura annularis hingegen besteht aus meist zirkumskripten Scheiben, die nicht an den Unterschenkel gebunden sind und mit Varicen nichts zu tun haben; nach meiner Überzeugung ist daher letztere Affektion identisch mit der Erythrodermie pityriasiforme Brocq. Sie unterscheidet sich von den typischen Fällen der letzteren Krankheit nur durch die Zahl und Intensität der Hämorhagien, die, wenn auch sehr gering, bei der Brocqschen Krankheit stets nachweisbar sind. Ich selbst habe Fälle mit allen Übergangsformen gesehen.

Herr **Reitmann**-Wien. Das von Majocchi und Brandweiner gezeichnete Krankheitsbild der Purpura teleangiectodes zeigt annuläre Anordnung, keine Hämorrhagien, nicht die für die vorliegende Affektion typische Lokalisation am Unterschenkel bei gleichzeitigem Bestand von Varicen, keinerlei Beziehungen zum Follikel. Die Wiener Schule bezeichnet die Affektion als Dermatitis cruris e varicibus.

Herr **Jadassohn**-Bern hält die vorgestellten Fälle nicht für Purpura teleangiectodes Majocchi, sondern in der Tat für Stauungsdermatosen. Er wendet sich gegen die Ansicht Blaschkos, daß die Majocchische

Krankheit mit der Erythrodermie pityriasique Beziehungen hat. Die „Faits de passage" sind auch hier trügerisch; Teleangiektasien bei der letzterwähnten Form kennt J. nicht; kleinste Blutungen können vorkommen. Der gestern vorgestellte Fall dieser Krankheit wies wirklich Atrophien auf, aber nicht im Sinne Billes als Übergang zur Atrophia maculosa cutis, denn hier fehlte die Weichheit („Anetodermie") der letzteren vollständig.

Herr Blaschko-Berlin. Ich kann, ohne die mikroskopischen Präparate gesehen zu haben, über die Atrophie natürlich nichts aussagen, würde es aber nicht wunderbar finden, wenn ebenso, wie über den großen Varicen starke, oft sogar extreme Hautverdünnungen sich einstellen, eine ähnliche Atrophie sich auch um kapillare Varicen ausbildet.

Herr Merk-Innsbruck. Es handelt sich bei diesem Leiden um eine Varikosität der Venen. Die geschwellten Venen — und das betrifft auch die kapillaren Venen — erzeugen eine Usur, nicht Atrophie. Dermatitis kann sich dann hinzugesellen, auch Jucken, auch Läsionen bis zum Ulcus cruris.

---

50. Herr **Herxheimer**-Frankfurt a. M.: **Fall von Lichen ruber planus serpiginosus cutis et mucosae oris.**

Die Patientin, eine 46jährige Ehefrau, wurde von mir zum erstenmal im August 1887, also vor nahezu 21 Jahren, gesehen. Damals bestand ein über den ganzen Körper verbreitetes Exanthem, das namentlich Brust, Bauch und Rücken überschüttet hatte, dessen Einzelefflorescenzen alle Charaktere des Lichen ruber planus boten. Auch die Wangenschleimhaut war beiderseits mit vielen, bläulichweißen, stecknadelspitzgroßen, in Strickwerkform angeordneten Efflorescenzen bedeckt. Die Heilung erfolgte damals im Verlaufe etwa eines halben Jahres nach im ganzen 2 g arseniger Säure.

Patientin kam am 14. Februar 1907 wieder zu mir und bot folgendes Bild dar. Beide Kniekehlen waren fast angefüllt mit manchmal ineinander übergehenden serpiginösen Leisten, die sich bei näherer Betrachtung als aus Lichen planus-Knötchen zusammengesetzt erwiesen. Zum Teil waren sie durch Kratzen exkoriiert oder mit Krusten bedeckt. Auf den Seitenteilen der Kniebeugen, also an den Rändern der Affektion waren einzelne mehr oder weniger typische Planus-Knötchen zu sehen. Ganz analog war der Befund auf der Wangenschleimhaut. Statt der früheren kleinsten Knötchen breitere,

intensiv weiße Streifen in deutlich serpiginöser Anordnung beiderseits, an manchen Stellen miteinander konfluierend.

Heute ist an den Knien fast allenthalben die Krankheit mit Pigmentierung geheilt. Unterhalb der Streckseite des rechten Kniegelenkes noch einzelne in Halbkreisform bzw. serpiginös angeordnete Planus-Effloreszenzen. Auf den Wangen nur noch Reste der weißen Leisten vorhanden, besonders auf der linken Wangenschleimhaut. Die Abheilung erfolgte auf im ganzen 5 g arseniger Säure.

Meine Herren! Der Fall gestattet, wie etwa noch sechs andere meiner Beobachtung, eine gewisse Parallele zu ziehen zwischen Lichen ruber und Syphilis, da man auch hier von einer „Spätform" reden kann. Daß ein derartiger Verlauf nicht häufig beobachtet wird, liegt wohl daran, daß der Lichen ruber überhaupt keine zu häufige Erkrankung ist. Jedenfalls findet hier der Zeit und dem Verlaufe nach eine deutliche Trennung in ein „Früh-" und „Spätstadium" statt.

Diskussion.

Herr **Touton**-Wiesbaden warnt davor, derartige Vergleichungen anzustellen, die nur geeignet sind, das so wie so schon komplizierte Gebäude der Dermatologie ohne Grund noch komplizierter zu machen. Es ist nicht angängig, eine Hautkrankheit, von der wir gar keinen Anhaltspunkt haben, daß sie konstitutionell und infektiös ist, bloß wegen der äußerlichen Ähnlichkeit der Anordnung der Effloreszenzen zu verschiedenen Zeiten in Analogie zu setzen mit der Syphilis und ihrem Verlauf. Die Beziehungen des tertiären serpiginösen Hautsyphilides zum makulösen oder papulösen sekundären Exanthem sind doch wohl durchaus andere und wohl nach unserer Annahme entweder auf Modifikationen des Virus oder der Zahl der Erreger begründet, Punkte, die nach dem heutigen Stand unserer Kenntnisse doch beim Lichen ruber durchaus nicht in Frage kommen.

Herr **K. Herxheimer**-Frankfurt a. M. (Nur ein Teil der folgenden Bemerkungen wurde auf dem Kongreß gemacht, der größere Teil konnte wegen Zeitmangel nicht mitgeteilt werden und ist erst nachträglich zugefügt.) M. H.! Es ist nicht nur die Gegenüberstellung eines „Spätstadiums" und „Frühstadiums", das mich an eine Analogie zwischen Lichen ruber und Syphilis denken läßt, sondern noch eine Reihe anderer Momente.

Zunächst gibt es Fälle, in denen sich der Lichen ruber mit einem „Primäraffekt" einführt. Ich habe im ganzen 5 solcher Fälle gesehen. Als typisch will ich den Fall eines Patienten aus dem Jahre 1906 erwähnen.

Er betraf einen 45jährigen Lehrer, der am rechten Vorderarm einen Juckreiz spürte. Als er nachsah, bemerkte er eine Affektion, die ich am folgenden Tage als Lichen ruber planus diagnostizierte. Es handelte sich um eine in der Mitte der Beugefläche des rechten Vorderarms befindliche, fünfpfennigstückgroße, ovale Erhebung, die sich aus typischen Planuspapelchen zusammensetzte. Dieselbe blieb 6 Wochen unverändert. Dann um dieselbe herum neue Papelchen in großer Zahl und allmählich Überschüttung des ganzen Körpers. Solche gedrängte Papelgruppen kommen auch an der Mundschleimhaut vor. Die Inkubationszeit bis zum Ausbruch des Allgemeinexanthems war in diesen Fällen noch viel länger. So erinnere ich mich, daß sie bei einem Patienten, den ich zwischenzeitlich genau beobachtete, ein halbes Jahr dauerte. Immerhin sind natürlich solche Fälle „primärer" Papeln eine große Ausnahme. Man wird hier vielleicht einwenden, daß von Inkubationszeit keine Rede sein kann, weil sich der Lichen ruber gar nicht selten schubweise entwickelt. Gerade das tut aber auch die Syphilis. Der Unterschied ist nur der, daß der Primäraffekt als Initialsymptom die Regel bei der Syphilis bildet, während eine „primäre" Papel oder Papelgruppe beim Lichen eine Ausnahme ist.

Auch das folgende „Frühexanthem" verhält sich analog dem luetischen. Denn schon nach einiger Zeit des Bestehens zeigen oft auch die Planuspapeln Neigung zum Konfluieren, zur Gruppenbildung, zum Annullärwerden. Die „Spätform" habe ich Ihnen schon geschildert. Es sei noch hinzugefügt, daß die „Spätform" auch insofern derjenigen bei Lues analog ist, als es sich wohl meist um lokalisierte Effloreszenzen im Gegensatz zum Allgemeinexanthem beim „Frühstadium" handelt. Daß auch Allgemeinexantheme nach langer Zeit ausbrechen können, wird nicht selten beobachtet, kommt aber auch bei Lues vor. Zurzeit behandle ich einen Luetiker mit mikropapulösem Syphilid, dessen Infektion 25 Jahre zurückliegt. Ein Unterschied besteht darin, daß der Lichen ruber nie ulceriert. Leider hatte ich noch keine Gelegenheit, ein Stückchen Haut im „Spätstadium" des Lichen zu exzidieren, und somit bin ich nicht in der Lage, über das anatomische Verhalten etwas auszusagen.

Ein Parallelismus besteht auch im Befallensein der Schleimhäute. Freilich kommt das auch bei anderen Krankheiten vor. Aber gerade der Verlauf bei beiden in Rede stehenden Krankheiten ist ein sehr ähnlicher. Hier und dort Schleimhautpapeln, zunächst kein Zerfall und — häufig, d. h. relativ ebenso häufig beim Lichen planus als bei Lues — Ausgang in Leukoplakie. Dieser Endprozeß bietet — nebenbei gesagt — eine solche Ähnlichkeit, daß er ohne nebenbei bestehende andere Symptome der Krankheit sich kaum diagnostizieren lassen dürfte. Freilich ist diese Ähnlichkeit nur auffallend, aber nach keiner Richtung ein Beweis der Zusammengehörigkeit.

Ein eigenartiges Moment ist auch das Vorkommen des Lichen ruber in derselben Familie. Ich habe einmal die Erkrankung bei 3 Brüdern und zweimal bei 2 Geschwistern beobachtet. Ähnliches ist von anderen Dermatologen ebenfalls gesehen worden. Zunächst lassen solche Beobachtungen freilich nur den Schluß zu, daß die Krankheit eine „familiäre" sein kann, etwa in der Weise, wie wir dies viel häufiger, ja fast regelmäßig bei Psori-

asis sehen. Es liegt aber doch wohl nahe, ein infektiöses Agens zu beschuldigen. Freilich wäre der Modus der Infektion noch nicht klar, und diese Infektion könnte nicht so leicht von statten gehen. Das wären etwa die Verhältnisse, wie wir sie bei der Lepra haben, die durch einen wohlbekannten Mikroorganismus erzeugt wird.

Endlich sei noch hervorgehoben, daß gerade gegen die beiden angeführten Krankheiten spezifische Mittel, Hg und As, existieren gegenüber der ungeheuren Zahl von Krankheiten, gegen die es Spezifika nicht gibt.

Es würde zu weit gehen, hieraus zu folgern, daß das supponierte infektiöse Agens des Lichen ruber — denn ein solches muß man wohl annehmen — etwa eine Spirochätenart wäre, aber die Möglichkeit liegt immerhin vor.

Man wird mir vielleicht entgegenhalten, daß es viel mehr trennende Punkte gäbe, als gemeinsame. Ich weiß wohl, daß, um nur einige zu nennen, das Fehlen der Drüsenschwellung, das Fehlen der Ulzeration, das Fehlen interner Erscheinungen und paralichenöser Nachkrankheiten hierzu gehören. Das hindert aber gar nicht, eine Parallele zwischen den Erkrankungen zu ziehen, und vielleicht wird dieselbe eines Tages nützlicher werden, als Herr T o u t o n und vielleicht die Mehrzahl von uns denkt. Ein Moment möchte ich da noch erwähnen, das scheinbar auch auf eine große Verschiedenheit beider Krankheiten hindeutet. Das ist die Schwere des Verlaufes. Der Lichen ruber ist gewöhnlich quoad vitam günstig, die Syphilis oft ungünstig. Hier muß an jene 14 Fälle erinnert werden, die F. H e b r a gestorben sind. Andrerseits ist zu gewissen Zeiten die Syphilis sehr leicht verlaufen und zweifellos ohne Quecksilber und Jodkali geheilt.

Herr **Finger**-Wien spricht sich gegen die Analogisierung des Verlaufes von Lichen planus und Lues aus. Das Systematische von Dissemination beim ersten Exanthem und regionären Rezidiven bei Lues fehlt bei Lichen planus, der eher der Psoriasis vergleichbar, disseminierte und lokalisierte Formen regellos wechselnd zeigen kann.

Herr **Herxheimer**-Frankfurt a. M. Herrn F i n g e r ist zu erwidern, daß allerdings Psoriasis und Lichen nahe verwandt sind. Schon die älteren englischen Autoren sprechen von Lichen psoriasis. Aber auch mit Lues hat die Psoriasis Ähnlichkeit im Auftreten des Exanthems, im Verlauf und der Reaktion auf das Spezifikum: Arsen. Freilich ist bei dieser Krankheit nichts beobachtet worden, was eine „Primärpapel" genannt werden könnte. Auch kommt die Schleimhautaffektion selten vor. Und wenn auch die späteren Erscheinungen im Vergleich zu den frühen kompliziertere Formen annehmen, so dürfte eine direkt serpiginöse lokale Affektion sehr selten beobachtet werden. Jedenfalls ist der Hinweis auf die parallelen Momente der drei Krankheiten zum mindesten nicht uninteressant.

51. Herr **Herxheimer-Frankfurt a. M.: Vorstellung eines geheilten Falles von Morbus Darier.**

31 jähriger Landwirt aus Oberhessen. Beginn der Krankheit vor 18 Jahren unterhalb des Nabels und auf der rechten Brustseite. Allmähliches Fortschreiten über Stamm und Extremitäten. In der Gießener Hautklinik will Patient 1906 und 1907 mit Arseninjektionen und Chrysarobinsalbe behandelt worden sein. Als der Kranke am 11. Mai 1907 auf die hiesige Hautklinik aufgenommen wurde, war die Haut des Rumpfes, mit Ausnahme der mittleren Thoraxpartie, von zahlreichen Knötchen überschüttet, die stellenweise flächenhaft konfluierten. Auf dem Rücken war die hintere Schweißrinne besonders stark befallen, nach den beiden hinteren Axillarlinien zu wurden die Knötchen spärlicher. Diese waren hirsekorngroß, graubraun, follikulär, mit Schüppchen bedeckt. Die Effloreszenzen befanden sich auch auf dem Nacken, der behaarten Kopfhaut und in beiden Kniebeugen, auf den Unterarmen und Handrücken. Röntgenbehandlung ohne Erfolg. Dann Verschorfung der Knötchen und Flächen mit dem Paquelin und dem galvanokaustischen Spitzbrenner. Nach Abheilung des Schorfes, der nicht mit Verband bedeckt war, trat eine dunkle, aber normale Haut zutage. Im ganzen wurde Patient in drei Sitzungen ohne Narkose geheilt innerhalb 54 Tagen. Er ist heute. ein Jahr später, geheilt geblieben.

Ebenso ist eine 21 jährige Engländerin, deren Erkrankung im Nacken, in der linken Ellbeuge und beetartig in beiden Leistengegenden lokalisiert war, und die ich 1899 paquelinisierte, geheilt geblieben.

Ein dritter Fall mit zum Teil enormen Vegetationen und Lokalisation der Knötchen auf Kopfhaut, Gesicht, beiden Ohren, Brust, Rücken, beiden Axillen, Genitalgegend und besonders in der Rima ani, wurde auf dem Rücken paquelinisiert. Dort verschwanden auch die Knötchen, aber der Patient trat aus der Klinik aus, ohne sich weiter behandeln zu lassen. Es ist das derselbe Fall, der auf so vielen Kliniken schon gelegen hat und den Jakobi auf dem Straßburger Kongresse demonstrierte.

Diskussion.

Herr **Veiel sen.**-Cannstatt kann bezeugen, daß er wie noch eine große Anzahl südwestdeutscher Dermatologen den Fall von Darierscher Krank-

heit gesehen hat, den Herxheimer mit oberflächlicher Paquelinisierung fast ohne Narbenbildung geheilt hat.

Herr Stern-Düsseldorf hat Gelegenheit gehabt, einen von Herxheimer mit Paquelinisierung behandelten Fall etwa ein Jahr nach der Behandlung nachzuuntersuchen. Der Dauererfolg an den behandelten Stellen war ein durchaus guter.

---

52. Herr **Herxheimer**-Frankfurt a. M.: **Fall von Erythema induratum Bazin nebst Bemerkungen über die Therapie dieser Krankheit.**

Es handelt sich um eine 28jährige Ehefrau, die vor 4 bis 5 Jahren Knoten an den Unterschenkeln bemerkte, aber von jeglichen Beschwerden verschont blieb.

Als die Patientin uns am 30. Januar 1908 in der Poliklinik zuerst konsultierte, wurde an beiden Unterschenkeln in deren unterem Drittel, auf jeder Seite neun kutane und subkutane, fast halbkugelig vorspringende, blaurote, teigig bis elastisch anzufühlende, schmerzlose Knoten festgestellt. Sie waren dort disseminiert, ohne miteinander zu konfluieren. Auf der linken Lungenspitze relative Dämpfung. Verlängertes und verschärftes Exspirium.

Tuberkulin-Injektion und Exzision wurden verweigert.

Trotz des Fehlens dieser diagnostischen Behelfe möchte ich die Bazinsche Krankheit annehmen, da auch der Lungenbefund für eine Veränderung an den Spitzen spricht.

Im ersten Falle, den ich sah, und welcher der erste in Deutschland als solcher diagnostizierte Fall ist (Verhandl. d. Deutsch. Dermatol. Gesellsch., IV. Kongreß, S. 49), waren die Knoten ulzeriert. Aber schon in der Beschreibung Bazins fehlt die Ulzeration. Seitdem sind in Deutschland viele Fälle der Krankheit beobachtet worden, vielleicht manche, die mit der Bazinschen Krankheit wenig zu tun hatten, sondern perivarikös Infiltrate waren. In unserem Falle fehlen Varicen völlig, und es ist wohl anzunehmen, daß hier ein richtiges Erythème indurée vorliegt.

Der Fall ist nun seit Februar etwa 20 mal mit Bierscher Stauung behandelt worden, und ist heute sehr gebessert, da sowohl Röte als Infiltrat sehr abgenommen haben. Dieselbe

Behandlung wurde auch bei den letzten 4 Bazin-Fällen aus unserer Poliklinik vorgenommen, wovon einer nach wenigen Sitzungen (ein 21 jähriges Dienstmädchen) völlig geheilt wurde. Die drei anderen Patienten — alle jugendliche weibliche Personen — entzogen sich der Weiterbeobachtung. Der oben erwähnte erste Fall „heilte" auf eine dreiviertel Jahr fortgesetzte Darreichung von Natr. salicylic. Es ist klar, daß die Heilung auch ohne dieses Mittel eingetreten wäre, wie ja die Bazinsche Krankheit auch spontan heilen kann.

---

53. Herr **Herxheimer-Frankfurt a. M.: Fall von strichförmiger Sklerodermie.**

Das 18 jährige Mädchen ist die vierte Patientin, die uns in der Poliklinik im Jahre 1908 wegen strichförmiger Sklerodermie konsultierte.

Von der Mitte des Scheitels erstreckt sich ein 12 cm langer und fast überall 2 cm breiter, braun pigmentierter, härtlicher Streifen über die Haut des rechten Scheitelbeines über die Stirn, deren rechte Seite er in zwei etwa gleiche Teile teilt, bis zu den Augenbrauen der rechten Seite. Bis dahin ist noch heute die Härte des Streifens deutlich zu fühlen. Im Bereich des Streifens fehlen sowohl auf der Kopfhaut als in den Augenbrauen die Haare. Untersucht man genauer, so sieht man, wie vom unteren Augenlide der Streifen sich bis zum rechten Nasolabialwinkel fortsetzt. Hier ist aber kaum ein Farbenkontrast gegenüber der normalen Haut zu sehen, ebenso fühlt sich der Streifen hier weich an, er ist ganz atrophisch.

Die Patientin hatte uns schon vor 2 Jahren in der Poliklinik aufgesucht: der Streifen war damals bretthart bis zum Nasolabialwinkel und perlmutterartig glänzend. Die Therapie bestand in Verabreichung von Acid. arsenicosum und Massage mit 5 proz. Ichthyolvaselin.

Die Sklerodermie en bandes, wie ich sie hier geschildert habe, ist nicht so sehr selten, und es ist daher auffallend, daß sie z. B. in dem Lehrbuch von Jarisch nicht erwähnt ist. Auch sie, wie alle Sklerodermien, betrifft das weibliche Geschlecht viel häufiger als das männliche. Die erwähnten, von uns be-

obachteten 4 Fälle — alle junge Mädchen betreffend — hatten dieselbe Lokalisation, die, wie man zugestehen muß, an die nicht seltene Lokalisation des Zoster hier im Gebiete des ersten Astes des Trigeminus erinnert. Etwa vorausgehenden Zoster haben wir niemals, wie Touton, beobachten können.

Einen Rückschluß auf die Ätiologie lassen diese Fälle vorläufig nicht zu. Blaschko (Beilage zu den Verhandl. der Deutsch. Dermatol. Gesellschaft, VII. Kongreß) meint, daß hierüber wohl erst die Autopsie Aufschluß zu geben imstande ist. Da diese Fälle aber bekanntlich gutartig verlaufen, werden wir uns noch vorläufig gedulden müssen.

Diskussion.

Herr **Juliusberg**-Berlin. Der Fall Westbergs ist ganz verschieden von den amerikanischen Fällen von White spot disease, die, wie es uns scheint, zirkumskripte kleinfleckige Sklerodermien sind. Westbergs Fall ist histologisch durchaus eigenartig und, wie Westberg auch betont hat, keine Sklerodermie.

Herr **Westberg**-Hamburg. Mein Fall (1901 Naturf. Vers. in Hamburg) unterscheidet sich von den White spot diseases, die hier aus der Herxheimerschen Klinik ausgestellt sind, im wesentlichen dadurch, daß in ihm eigentlich alles fehlt, was für Sklerodermie charakteristisch ist, Veränderung und Zerstörung der Kapillaren, vollkommenes Verstrichensein des Papillarkörpers, Zerstörung des elastischen Fasernetzes, interstitielles Ödem in wesentlich erweiterten Lymphspalten; im Gegensatz dazu waren bei meinem Falle die Lymphspalten verengt auf Kosten des ein sozusagen festes Gefüge bildenden, verdickten collagenen Gewebes, Verengerung der Kapillaren durch diese Raumbeschränkung, das elastische Gewebe total erhalten, den nach der Peripherie der Haut hin zustrebenden Papillen folgend; also kein Zugrundegehen und Ausgeglichensein des papillaren Stratums (wie z. B. bei dem hier [Hoffmann] ausgestellten Fall von Lichen sclerosus), sondern nur eine Verschiebung desselben. Schließlich fehlt sowohl klinisch (lilac ring bei White spot diseases) wie mikroskopisch jedes Infiltrat und es finden sich (polychrom. Methylenblau) reichliche Mastzellen. In den amerikanischen Fällen Tumoren (etwa Epithelioma cysticum), bei meinem Fall allmähliches Übergehen vom Gesunden ins Pathologische.

Herr **Hoffmann**-Berlin macht darauf aufmerksam, daß einige der in unmittelbarer Nähe der rückgängigen größeren Herde gelegenen „weißen Flecke" perifollikulär gelagert sind, da sie im Zentrum ein Haar zeigen. Das ist wichtig in bezug auf den von Juliusberg und Hoffmann heute noch zu demonstrierenden Fall von Morphaea guttata perifollicularis, bei dem Hoffmann lange gezögert hat, sich

zu dieser Diagnose zu entschließen, da eine solche Lokalisation der Morphaea nicht bekannt war. Hoffmann verweist dann auf seine ausgestellten Präparate von Lichen sclerosus zu dem am Montag vorgestellten Fall.

---

54. Herren **Herxheimer-** und **Höhne-Frankfurt a. M.: Fall von Lymphangioma cutis.**

Anamnese: R. G., 13 Jahre alt, ist in der hiesigen Irrenanstalt wegen Hysterie (hysterische Schrei- und Lachkrämpfe und anderer Symptome) in Behandlung. Ihr Hautleiden begann angeblich im Alter von 2 Jahren in der linken Halsseite und verschlimmerte sich allmählich.

Status: In der linken Halsseite finden sich zahlreiche, als kleinste derbe Bläschen erscheinende Effloreszenzen, die etwa hirsekorngroß sind; einige scheinen die doppelte Größe zu erreichen. Die Farbe der Effloreszenzen schwankt von hellgelb bis braungelb. Einige wenige sind bräunlich, andere sogar schwarzbraun verfärbt. Die Effloreszenzen stehen zum größten Teil dichtgedrängt beieinander und scheinen aus der gesunden Haut emporgewachsen zu sein. Die ergriffene Hautpartie zieht sich strichförmig in einer Ausdehnung von etwa 10 cm an der linken Halsseite herab und erreicht eine Breite von etwa 2 cm. Beim Betasten erweisen sich die Bläschen als ziemlich derbe Gebilde.

Diagnose: Lymphangioma cutis bzw. Naevus lymphangiomatodes.

---

55. Herren **Herxheimer-** und **Höhne-Frankfurt a. M.: Fall von Morbus Hodgkin.**

Anamnese: J. H., 36 Jahre alt, will früher stets gesund gewesen sein. Familienanamnese ohne Besonderheiten. Beginn der Erkrankung Ende Juni 1907 mit Drüsenschwellung in der linken, später der rechten Achselhöhle und am Hals. Gleichzeitig Auftreten von Juckreiz auf Brust, Bauch, Armen und Beinen und Aufschießen von kleinsten Knötchen an diesen Stellen infolge des Kratzens.

Status: Großer Mann mit recht wenig entwickeltem Fettpolster und blasser Gesichtsfarbe. Walnuß- bis apfelgroße,

indolente Drüsenpakete in beiden Achselhöhlen und in beiden Supraklavikulargruben. Die Haut der linken Brusthälfte leicht blaurötlich verfärbt und etwas verdickt (Stauungserscheinung). Pigmentierungen (Reste von zerkratzten Knötchen) und oberflächliche, etwa halblinsengroße Narben auf den Beugeseiten der oberen und unteren Extremitäten, in geringerem Grade auch auf den Streckseiten, auf Brust, Bauch und Rücken. Inneren Organe ohne Besonderheiten.

Die Blutuntersuchung ergibt:

Erythrocyten	4 950 000
Leukocyten	13 000
Polynukleäre Leukocyten .	87 Proz.
Lymphocyten	12 Proz.

Keine Eosinophilie.

Probeexzision einer kleinen Drüse in der Nähe der linken Mamille. Mikroskopisch sieht man eine im ganzen vermischte Drüsenstruktur. Das Gewebe erscheint meistenteils sehr zellreich, von fibrösen Trabekeln durchzogen. In den zelligen Partien überwiegen deutlich die polynukleären Leukocyten. Außerdem erkennt man meist in Form von Nestern oder umschriebenen Herden, die oft streifenförmig angeordnet sind, eine Ansammlung von großen, protoplasmareichen, bläschenförmigen Zellen mit rundem, ovalem oder gelapptem Kern, ferner Spindelzellen, vereinzelte Lymphocyten und Plasmazellen. Einzelne Zellen enthalten mehrere Kerne und imponieren als Riesenzellen. Das mikroskopische Bild entspricht den Befunden, wie sie dem „malignen Granulom" zukommen. Tuberkelbazillen wurden nicht gefunden, die Vornahme einer diagnostischen Tuberkulinreaktion wurde von dem Patienten verweigert.

Diskussion.

Herr **Groß**-Wien. Das von Sternberg beschriebene path.-anat. Bild entstand auf Grund eines großen Sektionsmateriales, es handelt sich hiebei um eine Dissemination der eigentümlich zusammengesetzten Tumoren über fast alle Organe. Mein Fall, den ich als Lymphogranulomatosis cutis beschrieben, zeigte gleichartig zusammengesetzte Tumoren in der Haut. Der demonstrierte Fall gehört nicht in diese Gruppe. Der von Yamasaki vorgeschlagene Name Hodgkin-disease für die Sternbergschen Fälle führt zu Verwirrung, daher mein Vorschlag, die Nomenklatur im angegebenen Sinne zu ändern.

Herr **Herxheimer**-Frankfurt a. M. Der früher Hodgkinsche Krankheit genannte Symptomenkomplex muß nach den Arbeiten neuerer Autoren, wie Sternberg, Chiari usw. in drei verschiedene Krankheiten geschieden werden. Erstens in die Pseudoleukämie, wofür der Blutbefund maßgebend ist. Ferner in das Lymphosarkom, das mikroskopisch aus einer Art von Zellen besteht. Und endlich in das maligne Granulom oder die Hodgkinsche Krankheit im engeren Sinne, bei der man außer Lymphocyten, Fibroblasten, Riesenzellen etc. findet.

Herr **Jadassohn**-Bern fragt, ob denn Herr Kreibich in den Fällen der Prurigo lymphatica in der Haut histologische Veränderungen vom Sternbergschen Typus gesehen habe.

(Nach Herrn Kreibichs verneinender Antwort): Jadassohn stimmt damit überein, daß auch nach seinen Erfahrungen bei diesen Veränderungen pruriginöser Natur die histologischen Veränderungen nicht denen der Tumoren zu entsprechen scheinen, und deswegen eben diese Effloreszenzen von den Tumoren, wie sie Groß gesehen, zu trennen seien. Ob die pruriginösen Exantheme nur bei der Sternbergschen Form vorkommen, das können wir vorläufig noch nicht beurteilen — es kann ja sehr wohl sein, daß diese an sich doch nicht besonders spezifischen Affektionen bei den verschiedenen Formen der alten Pseudoleukämie vorkommen können; ebenso muß die Frage des Zusammenhanges der Sternbergschen Krankheit mit der Tuberkulose noch in dubio gelassen werden.

Jadassohn bemerkt endlich, daß er in dem in Bern vorgestellten Fall von pseudoleukämischer (?) Krankheit in Form von multiplen Tumoren im Gesicht, die auf As geheilt wurde und geheilt geblieben ist, ohne Blutveränderungen und, soweit nachweisbar, ohne Tuberkulose, die histologische Zugehörigkeit zur Sternbergschen Krankheit glaubte ablehnen zu müssen, weil die von ihm gefundenen großen Zellen im Gegensatz zu der Sternbergschen Beschreibung alle nur hellgefärbte Kerne hatten. In den Präparaten des Herrn Bloch (Basel) von Hodgkinscher Krankheit sind hell- und dunkelgefärbte Kerne vorhanden — auch in Groß' Abbildungen stehen die ersteren im Vordergrund, so daß Jadassohn jetzt annehmen möchte, daß auch der damalige Fall histologisch wenigstens allenfalls zu der Sternbergschen Form gerechnet werden kann. Dabei sind dann klinisches Bild und As-Erfolg besonders bemerkenswert.

Herr **Touton**-Wiesbaden betont, daß eine größere Zahl zu ganz verschiedenen Zeiten vorgenommener Blutuntersuchungen notwendig sind, um die Diagnose Pseudoleukämie auszuschließen. Diese Affektion kann ganz verschiedene Blutbilder zu verschiedenen Zeiten darbieten, z. B. auch Leukopenie.

Herr **Herxheimer**-Frankfurt a. M. Es wird vielfach vermutet, daß die Hodgkinsche Krankheit im engeren Sinne eine Drüsentuberkulose ist. Ganz sicher ist das wohl noch nicht, und es muß fernerhin jeder Fall

auf Tuberkulose untersucht werden. Dafür spricht übrigens, daß schon vor langen Jahren Weigert bei einem Teil seiner Hodgkin-Fälle Bazillen gefunden hat, die sich morphologisch und färberisch nicht von Tuberkelbazillen unterschieden.

---

56. Herren Herxheimer und Reinhart-Frankfurt a. M.: Fall von Sycosis lupoides.

Patient H. L., Landwirt, 28 Jahre. Seit 8 Jahren ist Patient an dieser Affektion erkrankt. Diese Erkrankung ist lokalisiert auf dem behaarten Kopf mit Ausnahme der Wirbelgegend, hier leichte Seborrhoe, im Bezirke der Bartgegend, besonders an beiden Wangen; dann sind befallen Augenbrauen und Schnurrbart. Die Grundformen sind an die Follikel gebundene Pusteln (Sycosis). Die Haare sind hier leicht zu entfernen. An den Schläfen ist doppelseitig eine talergroße atrophische unbehaarte Hautstelle, die nach oben mit scharf abgrenzbarem Ring gegen die undicht stehenden Haare abschneidet. Die mikroskopischen Präparate zeigen an diesen Stellen deutliche Atrophie, während die an den anderen Stellen gemachten Exzisionen deutliche Entzündung an den Follikeln (mit pustulöser Einschmelzung) zeigen.

Wir haben also einen Fall vor uns, wie ihn Unna Ulerythema sycosiforme, Brocq Sycosis lupoides genannt hat, der auch unter den Namen Acne lupoides, Dermite sycosiforme athrofiziante Ducrey und Stanziale bekannt ist.

Gewöhnlich ist die Affektion einseitig, wie auch Arndt „Über einige Formen narbiger Kahlheit" (Dermatolog. Zeitschr., Bd. XV, Heft 2) erwähnte. In unserem Fall doppelseitig mit großen symmetrischen Plaques vor den Ohren, ferner noch Atrophie mit Haarlosigkeit an den lateralen Seiten beider Augenbrauen.

Die übrigen Partien am Bart und auf dem behaarten Kopfe erscheinen unter dem Bilde einer Sycosis non parasitaria.

Die bisher angewandte Therapie (weiße Präzipitatsalbe und Röntgenbeleuchtung) hat eine wesentliche Besserung herbeigeführt.

---

57. Herr **Herxheimer**-Frankfurt a. M.: **Demonstration dreier Fälle von Lichen pilaris capitis.**

Meine Herren! Von den im ganzen fünf Fällen von Lichen pilaris capitis (Xerodermia pilaris Besnier, Kératose pilaire cicatricielle Brocq, Cacotrophia follicularis T. Fox, Folliculitis rubra Wilson), die ich hier in Frankfurt a. M. in zwei Jahrzehnten sah, bin ich heute in der Lage, Ihnen drei zu zeigen.

Den ersten Patienten, der jetzt 23 Jahre alt, verheiratet ist und ein gesundes Kind erzeugt hat, sah ich zum ersten Male vor 18 Jahren. Die Krankheit bestand seit der Geburt. Außer den Streckseiten der Extremitäten sind besonders befallen die Kopfhaut und die Gegend der Augenbrauen. Hier waren überall rote, schuppende, den Follikeln entsprechende Papeln vorhanden, die die ganze Kopfhaut bedeckten und zwischen denen Närbchen vorhanden waren. Nur wenige Haare waren vorhanden, die leicht abbrachen und sich unter dem Mikroskop als Spindelhaare erwiesen.

Heute sehen Sie, daß die Augenbrauen kahl sind, und daß der Kopf hier und da noch die Knötchen, vielfach aber Närbchen aufweist. Der Kopf ist mit spärlichen, längeren Haaren an einzelnen Stellen besetzt, meist aber fehlen die Haare. Besonders kahl ist die Nackengegend. Hier hat sich der ursprüngliche Lichen pilaris unverändert erhalten, und hier bekommen Sie auch, wie vor 18 Jahren am ganzen Kopf, beim Darüberstreichen das charakteristische Reibeisengefühl.

Der zweite Fall betrifft ein neunjähriges Bauernmädchen. Im Jahre 1905 waren fast keine Haare auf Kopf und Augenbrauen. Die wenigen damals vorhandenen Haare erwiesen sich als Spindelhaare. Der Kopf war dicht besetzt mit roten verhornten Knötchen. Typisches Reibeisengefühl. Heute sehen Sie auch hier noch gehäufte Knötchen, zum Teil allerdings vernarbt. Der Kopf ist aber mit vielen langen mikroskopisch normalen Haaren bedeckt, wenn auch nicht überall. Die Augenbrauen sind frei. An den Extremitäten-Streckseiten einzelne Knötchen. Interessant ist auch hier wieder, daß sich das ursprüngliche Krankheitsbild in der Nackengegend vollkommen erhalten hat.

Im dritten Falle handelt es sich um einen 18jährigen Seminaristen, der im Februar 1906 zum ersten Male von mir gesehen wurde. Damals war namentlich der ganze Scheitelteil des Kopfes mit einer Unzahl von roten, follikulären, mit festhaftenden Hornschuppen versehenen Knötchen besetzt, die zum Teil Haarstümpfe trugen. Teilweise waren kleine Härchen spärlich vorhanden. An der Hinterfläche des Kopfes mehr Haare, aber klein, zum Teil abgebrochen. Knötchen mit Narben untermischt, welche letzteren auch auf dem Kopfe vorhanden waren, auf den Augenbrauen und spärlich auf den Streckseiten der Extremitäten. Die Haare der verschiedensten Stellen vom Kopfe erwiesen sich als Spindelhaare.

Das Bild hat sich fast ganz so bis heute erhalten, auch die Spindelhaare, deren eines Ihnen unter dem Mikroskop draußen demonstriert worden ist. Auch hier ist der Nacken noch heute am stärksten befallen.

Meine Herren! Die in allen drei Fällen angeborene Krankheit ist, soweit sie auf der Kopfhaut beobachtet wurde, offenbar recht selten. Kaposi erwähnt in seinem Lehrbuche, daß er sie in zwei Fällen gesehen habe, und Jarisch schreibt, daß „die Affektion im Gesicht oder selbst am Kopfe sich lokalisieren" könne. Auch A. Neisser (Krankheiten der Haut) erwähnt bez. der Kopfhaut die „schweren Fälle, bei denen an Stelle der Haare sich, mehr oder weniger über die Kopfhaut verbreitet, nur spitze Hornkegel mit atrophischen oder Ringelhaaren (gemeint sind wohl Spindelhaare!) finden".

Diese wenigen Zitate genügen schon, um zu zeigen, daß, wenn auch die Affektion recht selten ist, sie doch den erfahrenen Beobachtern vorgekommen zu sein scheint. Über das weitere Schicksal solcher Fälle habe ich allerdings in der Literatur Aufzeichnungen nicht finden können, und gerade deshalb habe ich eine Demonstration der drei Patienten auf diesem Kongresse veranlaßt. Während nämlich in einem Falle sich das Bild der Kopfhauterkrankung fast ungetrübt erhalten hat, ist dasselbe in den beiden anderen ein anderes geworden. Hier deshalb auch längere, unter dem Mikroskop normal aussehende Haare, dort lediglich Spindelhaare, wie sie auch früher schon vorhanden waren. Ich darf hier die Bemerkung anfügen, daß ich in allen meinen fünf Fällen von Lichen pilaris

capitis zunächst Spindelhaare beobachtete, die ich sonst bei keiner anderen Affektion jemals sah, während Besnier die Aplasia pilorum intermittens bei den verschiedensten pathologischen Zuständen beobachtet hat. Das weitere Schicksal der beiden Patienten lehrt uns, daß auch in den „schweren Fällen" sich normale Haare bilden können.

Von Interesse ist noch das Verhalten der Nackengegend, das in allen drei Fällen parallel war. Ob an der Erhaltung des ursprünglichen Krankheitsbildes an dieser Stelle die Reibung des Kragens oder das Herabfließen des Schweißes oder andere mechanische Momente schuld sind, läßt sich schwer sagen. Endlich sei noch bemerkt, daß eine nennenswerte Therapie nicht stattgefunden hat.

---

58. Herren **Herxheimer** und **Reinhart**-Frankfurt a. M.: **Zwei Fälle von Dermatitis herpetiformis Duhring.**

Der erste Fall ist ein 21jähriger poliklinischer Patient, ein Landwirt, der seit 11 Jahren seinen stark juckenden Ausschlag hat. Derselbe kommt in Schüben, um nach einiger Zeit immer wieder spontan abzuheilen. Lebertran extern und intern gebraucht, Perubalsam und verschiedene „zusammengesetzte" Salben brachten keine Heilung.

Als Patient sich Mitte Mai vorstellte, wurden als Grundeffloreszenzen Bläschen festgestellt, zum Teil auf gerötetem Basis oder mit gerötetem Hofe. Daneben rundliche Borken, offenbar als Folgeerscheinungen von Bläschen, und vielfach zerstreut Papelchen mit lichenoidem Glanz. Diese letzteren zeigten sich besonders auf dem Rücken, während sonst die vordere Seite des Schulter- und des Beckengürtels und die hintere Seite der Extremitäten befallen war. Hier und da sind noch Pigmentierungen vorhanden. Zu bemerken ist, daß eine Gruppierung der Bläschen nicht wahrgenommen werden konnte.

Der zweite Fall betrifft einen klinischen Patienten, einen 66jährigen Privatier, dessen Erkrankung seit drei Jahren besteht und heftiges Jucken erzeugt. Wir haben Ihnen den Patienten nicht mitgebracht, da sein Ausschlag gerade jetzt wieder einmal abgeheilt ist. Als Patient vor etwa zwei Wochen

in die Klinik eintrat, fanden sich Bläschen im Gesicht, im Nacken, auf dem Hinterkopf, besonders aber an den Ober- und Unterextremitäten, Kreuzbeingegend und Genitalien. Die Bläschen waren klein bis mittelgroß, teils auf gesunder, teils auf geröteter Haut aufgeschossen, zum Teil gruppiert. Am Arm quaddelartige Erhebungen. Auch vereinzelte rote, glänzende Papelchen dazwischen; an manchen Stellen sind diese schon pigmentiert. Schubweises Auftreten mit Jucken und völlig freien Intervallen.

Bemerkenswert ist zunächst in beiden Fällen die Lokalisation. Von den Ellbogenregionen erstreckt sich im ersten Falle die Krankheit die Ulna entlang zum Unterarm hin, und auch die Hinterseite der Oberschenkel und die Kniegegend ist befallen, während Sakralregion und Schulterblattgegend frei ist. Es ist also hier die von C. Boeck beschriebene vertikale Korrespondenz vorhanden (Monatsh. für prakt. Dermatologie, 1907, Nr. 6). Ähnlich verhält sich die Lokalisation im zweiten Falle. Die scharf begrenzte Lokalisation ist für Boeck wichtig für die Abgrenzung des Krankheitsbildes, d. h. für die Feststellung eines einheitlichen Krankheitsbegriffes. Vielleicht läßt sich hierzu noch folgendes Moment beibringen. Sie sehen in dem einen Falle als klinische Grundform nur die Bläschen. Alle anderen Erscheinungen, Borken, Papeln sind sekundär. Quaddeln oder Blasen oder Erythempapeln sind nicht vorhanden. Das gleiche Verhalten habe ich in den letzten etwa zehn Fällen, in denen ich die Duhringsche Krankheit diagnostizierte, vorgefunden. Überall traf schubweises Auftreten und Abheilen der Effloreszenzen, Hervortreten der subjektiven Erscheinungen und quoad vitam absolut gute und quoad sanationem schlechte Prognose zu. Nur die Polymorphie und die Gruppierung fehlte. Es läge nahe, hier ein gesondertes Krankheitsbild mit einheitlichen Grundeffloreszenzen zu schaffen, und das geschieht vielleicht auch einmal. Vorläufig aber müssen wir nach dieser Richtung vorsichtig sein, denn man kann mitunter Fälle beobachten, in denen längere Zeit nur Bläschen auftreten, bis sich eines Tages Erythemflecke, Quaddeln, Blasen einstellen. Ganz analog ist die Gruppierung der Effloreszenzen zu beurteilen, die auch manchmal erst nach Jahren sich zeigt. Jedenfalls wird eine ganze Reihe von Fällen beobachtet, bei denen die

Gruppierung lange Zeit ausbleibt und die wir doch zur Dermatitis herpetiformis rechnen.

Übrigens hat schon Brocq die erythemato-vesikulöse Form als Unterart der Duhringschen Krankheit aufgestellt, freilich auch eine erythemato-papulöse und eine pustulöse Form neben der polymorphen. Diese beiden Formen haben wir nie selbständig bei unserem relativ großen Material auftreten sehen, sondern einerseits Erythema papulatum bei der polymorphen Form, andererseits lichenoide Papeln als Folgeerscheinung der verkratzten Bläschen und Pusteln als Sekundärinfektionen.

---

59. Herr **Foster-Frankfurt a. M.: Fall von Dermatitis herpetiformis Duhring bei einem dreijährigen Kinde.**

Der jetzt $3^1/_2$ jährige Knabe befindet sich mit zwei kurzen, 3 resp. 4 wöchentlichen Unterbrechungen seit 11. März 1907 in unserer Klinik.

Vor seiner Aufnahme Operation wegen rechtsseitiger Hydronephrose. Wegen eines während der Nachbehandlung aufgetretenen Blasenausschlages der Hautklinik überwiesen.

Ziemlich schwächliches, abgemagertes Kind mit einer bis auf eine kleine Fistel verheilten Nierenoperationsnarbe. Innere Organe sonst normal.

Beide Handrücken, Finger, Genitalien, Kopf und die Schleimhaut des harten Gaumens bedeckt mit durchschnittlich fünfpfennigstückgroßen, prall serös gefüllten Blasen, die teils auf klinisch unveränderter Basis, teils auf erythematösem Grunde sich erhoben. Keine bestimmte Anordnung, etwa in Gruppen ersichtlich. Auffallend jedoch war von Anfang an das Bestehen eines offenbar heftigen Juckreizes und die Wahrnehmung eines eigentümlich aufgeregten Benehmens des kleinen Patienten. Im Urin meistens Spuren von Albumen (wohl infolge der überstandenen Nierenoperation). Im Blute mäßiger Grad von Hypereosinophilie (6,5 Proz.); ebenso in den Blasen eosinophile Zellen. In der ersten Zeit nahm die Ausbreitung der als „Pemphigus" angesprochenen Erkrankung noch zu und ergriff auch den Rumpf und die unteren Extremitäten in starkem Maße. Sehr rasche Zurückbildung der Blasen inner-

halb einiger Tage ohne Hinterlassung von Narben oder Pigmentierungen. Behandlung anfangs Dauerbäder, später Puderverbände. Die Blaseneruptionen traten nach Abheilung an manchen Stellen immer wieder an anderen Partien von neuem auf, so auf Hand- und Fußrücken, Kniekehle, Schultern, bei gleichzeitig befriedigendem Allgemeinzustand des Patienten und Gewichtszunahme. Im weiteren Verlauf ließen sich bei den im allgemeinen allmählich an Intensität abnehmenden Eruptionen viel weniger Blasen als hauptsächlich Bläschen von etwa Schrotkorn- bis Erbsengröße konstatieren, die vom Ende des Jahres 1907 ab in auffallender Weise eine Vorliebe für die Lokalisation an den Genitalien zeigten. Nach vorübergehender, unter Arsen herbeigeführter vollständiger Abheilung des Pemphigus trat Mitte Februar 1908 eine neue Eruption von Bläschen am Penis und Skrotum auf, an denen eine Neigung zu gruppenweiser Anordnung hier und da angedeutet war. Trotz gleichmäßig weitergeführter Arsenmedikation (Sol. Forleri) zeitweiliges Abheilen, darauf aber ebenso regelmäßiges Wiederaufschießen neuer Bläschen innerhalb weniger Stunden. Wie erwähnt bevorzugen die Eruptionen seit den letzten Monaten die alleinige Lokalisation am Penis. Besonders hervorzuheben ist dabei noch die besonders von seiten des Pflegepersonals regelmäßig gemachte und deshalb besonders berücksichtigte Beobachtung, daß der Patient beim Einsetzen eines wiederholten Bläschenausbruches ein auffallend unruhiges, aufgeregtes Wesen zur Schau trägt, daß sich dieser also dadurch gleichsam vorher ankündigt.

Beim letzten Bläschenschub am Penis ließ sich deutlich beobachten, wie diese von einem Tag auf den andern sich so aneinander reihten, bis entweder eine strich- oder halbkreisbogenförmige Anordnung zu erkennen war. Dieses „herpetiforme" Fortschreiten ist neuerdings besonders beachtenswert.

In vorliegendem Falle stellen sich der Diagnose einige Zweifel insofern entgegen, als das Bild des „Pemphigus chronicus" hier durch verschiedene Momente kompzliziert wird, die es im Sinne der Dermatitis herpetiformis Duhring beeinflussen. Hervorzuheben ist zunächst das Symptom des starken Juckreizes, und zwar am auffälligsten kurz vor jedem Blasenausbruch und weiterhin auch während des ganzen Bestandes der

Bläschen. Weiterhin ist bemerkenswert die, zwar bei der ersten ausgebreiteten Eruption fehlende, aber in letzter Zeit beobachtete Anordnung in kleinen Gruppen, ferner der „herpetiforme" Charakter frisch auftretender Bläschen. Das Symptom der „vertikalen Korrespondenz", auf das vor einiger Zeit C. Boeck (Monatshefte Bd. 45, Nr. 6) aufmerksam machte, läßt uns in unserem Falle im Stich wegen der ausschließlichen Lokalisation der Erkrankung am Genitale, ein Umstand, der ebenfalls nicht uninteressant ist.

Mit Rücksicht auf genannte Punkte ist deshalb mit großer Wahrscheinlichkeit die Diagnose auf Dermatitis herpetiformis zu stellen, obwohl bis jetzt nur bullöse und vesikulöse Formen zur Beobachtung kamen, also trotz des fehlenden Symptoms ausgesprochener „Polymorphie" während $1^1/_4$ jährigen Bestehens der Erkrankung. In Analogie mit dem von K. Herxheimer vorgestellten Fall von Dermatitis herpetiformis bei einem 21 jährigen poliklinischen Patienten (s. S. 324), bei dem trotz ebenfalls fehlender „Polymorphie" die sofortige Diagnose auf Dermatitis herpetiformis nahe lag, können in unserem Falle schon jetzt die vorhandenen Symptome zu unserer Diagnose genügen, die bei weiterer längerer Fortdauer der Dermatose durch das eventuelle Auftreten mehr „polymorpher" Erscheinungen wahrscheinlich bestätigt werden wird.

---

60. Herr **Herxheimer**-Frankfurt a. M.: **Fall von Raynaudscher Krankheit mit Bierscher Stauung geheilt.**

58 jährige Frau. Die Krankheit begann vor etwa 5 Jahren gleichzeitig an allen Fingern beider Hände. Im Anfang waren die Finger nur zeitweise „tot", dann aber wurden sie blau.

Als ich die Patientin 2 Monate später sah, waren alle Finger schwarzblau und fast alle Fingerspitzen nekrotisch, und zwar so, daß die Fingerspitzen erheblich verkleinert erschienen. Die Nägel waren leidlich erhalten. Während Prickeln, Jucken und Stechen die Erkrankung eingeleitet hatten, traten jetzt zum Teil fürchterliche Schmerzen auf, so daß zeitweise von einer Berührung der erkrankten Finger keine Rede sein konnte. Dabei Herabsetzung der Sensibilität. Dazu kam psychische Depression, Schlaflosigkeit, Ohnmachtsanfälle, ohne daß sich

am Herzen ein besonderer pathologischer Befund ergeben hätte. Schlimm für die Patientin war auch, daß sie durch ein Kataraktleiden nur auf ganz geringe Entfernungen sehen konnte und daher ganz hilflos war. Zehen, Ohren, Nase, Wangen fühlten sich zeitweise kalt an, waren wohl auch etwas anämischer, zeigten aber nicht die hochgradigen Erscheinungen.

Die Patientin wurde nun damals mit Bierscher Stauung behandelt, worauf die Nekrosen heilten. Der im Anfang des Jahres 1908 aufgenommene Knochenbefund im Röntgenbild ergab normale Verhältnisse. Es sind zwar an allen Fingern Subluxationen zurückgeblieben, aber die Finger sind jetzt leidlich gebrauchsfähig. Die Heilung, d. h. der jetzige Zustand, wurde in 8 Monaten herbeigeführt.

Interessant war hier die Ausführung der Stauung. Zuerst war dieselbe so schmerzhaft, daß wir nur wenige Sekunden stauen konnten. Allmählich vertrug die Patientin das Verfahren besser, niemals aber konnten 5 Minuten überschritten werden, selbst als die Patientin, da sie die Heilung Schritt vor Schritt beobachtete und dieselbe, gleich mir, auf die Behandlung zurückführte, sich psychisch gehoben fühlte.

Eine zweite Patientin, die ich zur gleichen Zeit sah und die ich ebenfalls mit Stauung behandelte, entzog sich wegen der Schmerzen nach der ersten Sitzung der Behandlung.

Auch Arning hat in neuester Zeit (1907) zur Behandlung der Raynaudschen Krankheit die Biersche Stauung empfohlen.

Diskussion.

Herr **Veiel sen.**-Cannstatt fragt, warum Herxheimer den Fall für geheilt erklärt, während die Zirkulationsstörungen fortdauern.

Die Ulzerationen und Nekrosen sind allerdings abgeheilt, können aber besonders bei Wiederauftreten kalter Witterung wieder auftreten.

Herr **Ehrmann**-Wien fragt, ob Veränderungen an den peripheren Arterien der Gliedmaßen zu finden sind.

Herr **Arning**-Hamburg führt in bezug auf den Erfolg der Stauungsbehandlung an, daß die in der Festschrift für Neisser von Arning angekündigte Weiterausdehnung dieser Therapie auf Pernionen und cyanotische Zustände der Hände sehr gute Erfolge gebracht hat. Arning läßt die disponierten Patienten vom Ende des Sommers an eine fast beständig durchgeführte Stauung mit ganz leicht angelegter Bierscher Binde machen.

Herr **Herxheimer**-Frankfurt a. M. Die Heilung bestand in diesem Fall zunächst im Verschwinden der Nekrosen, die auch nicht wieder erschienen sind. Ferner aber in der Gebrauchsfähigkeit der Finger und dem vollständigen Fehlen des Schmerzes, der früher eine Berührung der Finger nicht zuließ. Auch hat sich das Allgemeinbefinden merklich gehoben, Patient hat keine Ohnmachten mehr und fühlt sich kräftiger. Alles dieses hat vier Jahre angehalten, während welcher Zeit kein Rückfall eintrat. Übrigens sind die Attacken bei Raynaud nicht an die Winterzeit gebunden.

---

61. Herr **Herxheimer**-Frankfurt a. M.: **Vorstellung eines Falles von Xeroderma pigmentosum.**

Meine Herren! Der Kranke, den ich Ihnen demonstriere, ist einer der Fälle, die in einer gemeinsamen Arbeit mit Hildebrand (Münch. Mediz. Wochenschr. 1900, Nr. 32) erwähnt sind. Es handelt sich um Atrophie der Haut mit Pigmentverschiebungen und Telangiektasien, die in frühester Kindheit entstanden, wozu sich zur Pubertätszeit Karzinome gesellten. Alle Erscheinungen waren auf Gesicht und beiden Handrücken lokalisiert. Die Diagnose Karzinom war durch die histologische Untersuchung sichergestellt. Ich habe den Patienten zuerst 1887 gesehen. Seitdem sind die multiplen Karzinome geheilt, und der Patient befindet sich heute, nach 19 Jahren, bei bester Gesundheit. Es ist dies ausdrücklich zu erwähnen, da E. Lesser die spontane Heilung von 4 Fällen Zeferino Falcaos in Lissabon nicht anerkennen wollte, bzw. vermutete, daß es sich in diesen „geheilten" Fällen gar nicht um Xeroderma pigmentosum gehandelt habe. Es ist weiter festzustellen, daß der Patient, der inzwischen geheiratet hat, zwei gesunde Kinder erzeugt hat, und daß seine Schwester, die in der erwähnten Arbeit ebenfalls zitiert ist, auch Xeroderm-Karzinome aufwies, die jetzt ebenfalls nach 19 Jahren spontan verheilt sind. Auch die Schwester hat geheiratet und gesunde Kinder geboren. Der ebenfalls in der Arbeit erwähnte Taglöhner, der sein Xeroderm mindestens 4 Jahrzehnte trug, ist mit 71 Jahren an den Folgen eines Schenkelhalsbruches gestorben. Der vierte Fall der damals publizierten Serie, ein 5jähriges Kind, ist mit 13 Jahren an seinen Gesichtskarzinomen zugrunde gegangen. Von den 4 Fällen sind somit drei am Leben geblieben und einer gestorben.

Diskussion.

Herr **Kreibich**-Prag. Die Geschwülste des Xeroderma pigmentosum sind Karzinome vom Typus des Ulcus rodens; ich sah nur in einem Fall daraus ein meduläres Karzinom entstehen, hier bestand auch Lymphdrüseninfektion, die man sonst fast nie oder nur sehr selten beobachtet. Die Karzinome werden maligner, wenn sie beim Auge, Nase, also präformierten Öffnungen in die Tiefe gehen, weil sie sich dadurch der Kontrolle entziehen. Achtet man speziell auf diese, so kann eine sorgsame Behandlung viel leisten.

---

62. Herr **Herxheimer**-Frankfurt a. M.: **Zwei Fälle von Dermatitis papillaris capillitii.**

1. Patient, ein 25jähriger Sekretär, gibt an, bis vor 5 Jahren ganz gesund gewesen zu sein. Zu dieser Zeit bildeten sich im Nacken Knötchen, die „aufgingen" und eine eitrige Flüssigkeit entleerten. Der Zustand verschlimmerte sich allmählich immer mehr. Im Jahre 1906 wurde Patient mehrmals mit Röntgenstrahlen behandelt, worauf wesentliche Besserung eintrat, doch setzte Patient bald mit dieser Behandlung aus, worauf sich die Hautaffektion wieder verschlimmerte.

Der jetzige Status ergibt folgendes: In der Nackenhaargrenze finden sich zahlreiche, stecknadelkopf- bis linsengroße, rote, derbe Knötchen, die zum Teil auf ihrer Spitze eine Pustel tragen, aus welchen manchmal Haare büschelförmig hervorragen. Sie lassen sich nur schwer ausziehen. Teilweise sind die Effloreszenzen zu knotenartigen, das Hautniveau erheblich, aber ganz unregelmäßig überragenden Gebilden konfluiert. Einzelne Knötchen sind mehr weißglänzend, keloidartig hart. Die Affektion zieht sich an der Nackenhaargrenze in einer Breite von 2—3 cm um den ganzen Nacken herum. Die Haare sind teilweise infolge der seit etwa 14 Tagen wiederum eingeleiteten Röntgenbehandlung ausgefallen.

2. Der zweite Patient ist ein 35jähriger Fabrikant, dessen Hautaffektion seit $1^1/_2$ Jahren besteht. Die Nackenaffektion war Weihnachten 1907, als Patient zum erstenmal sich mir vorstellte, von derselben Beschaffenheit und Ausdehnung wie die im Falle 1. Auch hier wie in diesem Falle bestanden keine subjektiven Beschwerden. Aber im Verlauf der Beobachtung traten vor wenigen Monaten auf der Vorderseite der rechten Axilla Knötchen in der Ausdehnung von 3 cm auf,

die eine Längsplatte bildeten. Diese Affektion unterschied sich weder bez. der Farbe noch der Anordnung noch der Konsistenz von der Nackenaffektion. Auch hier konnten die Haare nur schwer ausgezogen werden.

Dieser Fall ist nach zwei Richtungen bemerkenswert. Kaposi, der die Krankheit erstmalig beschrieb, erwähnt als gewöhnliche Lokalisation die Nackenhaargrenze, hat sie aber schon auf dem Hinterhaupt allein gesehen. Außerdem ist sie auf den Wangen beschrieben. Aber noch niemals an den Achselhöhlen. Dort aber waren dieselben derben Knötchen, dieselben entzündeten Platten mit unregelmäßiger Oberfläche, dasselbe Verhalten der Haare. Wenngleich nicht mit dem Messer eingeschnitten wurde und also das charakteristische Symptom des „Kreischens" des Messers fehlt, und wenngleich eine histologische Untersuchung nicht vorliegt, stehe ich nicht an, auch diese Affektion zur Dermatitis papillaris zu rechnen. Dazu kommt nun noch folgender Umstand. Sie bemerken heute, daß nur noch stecknadelkopfgroße Knötchen an einigen Stellen vorhanden sind. Die „Platten" fehlen gänzlich. Auch diesbezüglich stimmen die Nackenpartien mit der rechten Axilla überein. Das ist der Erfolg von 20 Röntgenbestrahlungen, die seit Weihnachten 1907 vorgenommen wurden. Der Fall ist somit durch Röntgenbehandlung nahezu geheilt, ganz ähnlich wie 4 Fälle, die in neuester Zeit Kienböck veröffentlicht hat (Arch. für Dermatol. u. Syph., XC. Bd., 3. Heft). Die Resultate sind um so bemerkenswerter, als die Erkrankung bis jetzt allen therapeutischen Eingriffen hartnäckig trotzte.

---

63. Herr **Salomon**-Coblenz: **Fall zur Diagnose.**

Patient stammt aus gesunder Familie. Allgemeiner Organbefund ohne Besonderheiten. Patient leidet seit etwa 3 Jahren an einer auffallenden Vulnerabilität der Haut an der Dorsalfläche der beiden Hände und an beiden Ellenbogen: auf Stoß erfolgt innerhalb 6—8—10 Stunden Blasenbildung. Sensibilitätsstörungen fehlen. Artefakte sind ausgeschlossen. Es konnte sich um Epidermolysis bullosa handeln, doch scheint dagegen das späte Auftreten (vor 3 Jahren), sowie die lokale Beschränkung zu sprechen, da dieselben Erscheinungen an den Füßen,

Beinen, Rumpf etc. nicht hervorzurufen sind. Vielleicht handelt es sich um Acrodermatitis chronica atrophicans, wofür die livide Färbung und leichte Atrophie der Handrücken und der Haut an den Ellenbogen spricht und man müßte die leichte Vulnerabilität auf Gefäßstörungen zurückführen. Therapeutisch wurden Arsen, Eisen, Ichthyol, Uviollicht versucht, aber ohne Erfolg.

Diskussion.

Herr **Eschweiler**-Düsseldorf. Seit 3 Jahren habe ich einen gleichen Fall in Behandlung. Es handelt sich um eine Frau in mittleren Jahren, welche im Anschluß an ihre letzte Entbindung an einem figurierten Erythem erkrankte, nach dessen Verschwinden eine auffallende Empfindlichkeit der Haut gegen Stöße zurückblieb. Es treten besonders an den Streckseiten der Glieder auf leichten Stoß Blasen auf, die zuweilen hämorrhagischen Inhalt hatten. — Therapie As und Eisen erfolglos.

Herr **Blaschko**-Berlin. Ich halte den Fall für eine Epidermolysis bullosa, die, wie das ja nicht selten vorkommt, nicht die ganze Hautoberfläche betrifft, sondern nur gewisse Körperstellen, insbesondere die stark dem Druck und Stoß ausgesetzten Streckseiten der Gelenke (Phalangen, Handgelenke, Ellbogen). Daß die Behandlungsversuche des Kollegen Salomon nicht von Erfolg begleitet waren, ist begreiflich, denn die Epidermolysis ist eben keine Krankheit, sondern eine angeborene Keimesanomalie, die überhaupt nicht zu beseitigen ist. Aufgabe des Arztes kann bei solchen Fällen nur sein, die empfindlichen Stellen zu schonen, die verletzten Stellen zur Heilung zu bringen und Mischinfektionen zu verhüten.

---

64. Herr **Westberg**-Hamburg **(Demonstration von „Antipusmull")** läßt Muster eines kleinen Schurzes aus Mull- und Holzwollwatte herumgehen; derselbe — „Antipus" genannt — wird von der Firma Paul Hartmann in Heidenheim hergestellt und dient dazu, das z. B. Hemd bei frischer Gonorrhoe vor Beschmutzung durch Eiter zu schützen; der niedrige Preis dieses „Antipus" ermöglicht einen mehrmals täglich vorzunehmenden Wechsel.

---

65. Herr **Bettmann**-Heidelberg: **Über die Orientbeule.**

Bei einem Kollegen, der längere Zeit in Zentralasien ärztlich tätig gewesen und dort mit vielen Fällen von Orientbeule in Berührung gekommen war, hatte sich mehrere Monate nach

der Rückkehr nach Europa an der Streckseite des rechten Handgelenks langsam eine Effloreszenz entwickelt, die den Verdacht der Orientbeule erweckte. Sie präsentierte sich zur Zeit der Untersuchung als ein geschlossener, nicht sezernierender Herd von Zehnpfennigstückgröße, rundlicher Form, rötlicher Farbe, ziemlich weicher Konsistenz. Eine sichere Diagnose war nach den klinischen Erscheinungen nicht möglich. Dagegen ergab die mikroskopische Untersuchung von Ausstrichpräparaten, die durch Einstich aus der Effloreszenz gewonnen wurden, bei Färbung nach Giemsa wie mit anderen Methoden einen vollkommen charakteristischen Befund.

Es fanden sich in sehr großer Zahl Körperchen von meist ovalärer, seltener von kugelförmiger Gestalt (Längsdurchmesser durchschnittlich 2—$2^1/_2$ μ, Querdurchmesser 1—1,3 μ,) an denen sich ein mit Protoplasma-Farbstoffen tingibler Außenkörper, eine Vakuole und eine Chromatinmasse differenzieren ließ. Letztere besteht aus zwei ungleichen Teilen, einer Hauptmasse und einem besonders intensiv färbbaren Körnchen (Blepharoblasten). Größere derartige Gebilde enthalten zum Teil auch 2 Blepharoblasten, zum Teil auch Lappungen des Hauptkerns. Solche Bilder lassen sich wenigstens teilweise als Einleitung eines Teilungsvorgangs, teilweise auch als beginnende Zerfallserscheinung deuten.

Die Gebilde liegen in großen Massen in eigenartigen, großen Zellen mit exzentrisch gelegenem, kugeligem Kerne, zum Teil auch in sehr wechselnden Mengen in typischen polymorphkernigen Leukocyten. Wo sie frei in den Präparaten liegen, handelt es sich augenscheinlich um die Läsion zelliger Elemente beim Ausstriche der Präparate. Auch eine Beziehung zu Erythrocyten wird auf diese Weise vorgetäuscht.

Die geschilderten Elemente entsprechen dem zuerst von Weight (1904) beschriebenen Erreger der Orientbeule (Leishmania tropica, Helcosoma tropicum).

Zu betonen ist für den vorliegenden Fall:

1. daß die Untersuchung der Ausstrichpräparate der frischen noch nicht ulzerierten Effloreszenz ein sehr bequemes Studium jener Parasiten und die Feststellung gewisser neuer Details ermöglichte;

2. in praktischer Beziehung: daß jene Untersuchungs-

methode in einfachster Weise die exakte Diagnose des Krankheitsbildes gestattete.

(Demonstration von mikroskopischen Präparaten, Mikrophotogrammen und Diapositiven.)

---

66. Herr **Salomon**-Coblenz: **Über Linoval.**

Meine Herren! Als mir vor etwa 4 Monaten ein Probequantum einer neuen Salbengrundlage zu Versuchszwecken zugesandt wurde, interessierte mich dasselbe sehr wenig: schien mir doch die Auswahl unter den bekannten Salbengrundlagen gerade genügend groß! Erst eine zufällige Beobachtung erweckte mein Interesse für das neue Präparat: da mir Vaselin gerade fehlte, bedeckte ich mit Linoval das ausgedehnte und schmerzhafte exulzerierte Wangenkarzinom eines Patienten, der mir von einem Kollegen zur Röntgenbestrahlung überwiesen war; zugleich gab ich dem Patienten etwas von dem Präparat mit, um zu Hause den Verband damit erneuern zu können. Zeigte sich nun bei dem nächsten Besuche bei mir, d. h. nach 8 Tagen, zum ersten Male eine auffallende Reinigung der ganzen Geschwürsfläche, so gab auch der Patient ganz spontan an, daß die Schmerzen schon am ersten Tage nach Auflegen der neuen Salbe sich sehr gebessert hätten, zum Teil ganz verschwunden seien. Das bewog mich denn, Linoval — so heißt das neue Präparat — in einer ganzen Reihe von verschiedensten Hautfällen anzuwenden und seine Wirkung zu erproben, und wenn meine Versuche auch keineswegs abgeschlossen sind, so waren die bisherigen Erfahrungen doch so, daß ich es für gut halte, das Linoval weiteren Kreisen bekannt zu geben und zu Versuchen mit ihm anzuregen.

Wie mir der Fabrikant, Herr Richard Schmidt, Altona, Bleicherstraße 31/39, mitteilt, ist das wirksame Prinzip des Linovals eine flüchtige Fettsäure, die bei der Raffinerie des Leinöls gewonnen wird. Aus dem dunkelbraunen, dicken Leinöl gelang es dem Fabrikanten, ein wasserklares, helles, leichtflüssiges Öl zu gewinnen, und als Nebenprodukt erhielt er dabei ein dickes braunes Mucillagium, aus dem er eine flüchtige Leinölfettsäure isolieren konnte, deren chemische Qualität noch nicht näher bestimmt ist. Diese Fettsäure wurde in Vaselin aufgefangen und

mit Ammoniak fixiert, so zwar, daß in 100 Teilen Salbe 93 Teile Vaselin, 5 Teile flüchtige Leinölfettsäure und 1 Teil Ammoniak ist; als Geruchskorrigens wurde diesen 99 Teilen noch 1 Teil Lavendelöl zugesetzt. So stellt das Linoval eine weiße Salbe von der Konsistenz etwa des Vaselins dar und von eigenartigem, aber nicht unangenehmem Geruche; es ist nicht körnig und es verreibt sich leicht. Linoval ist absolut ungiftig, nicht reizend, von unbegrenzter Haltbarkeit, solange es nicht erwärmt wird, sein Schmelzpunkt liegt ziemlich niedrig, bei 31° C., so daß alle Zusätze zum Linoval kalt, durch Verreiben, gemacht werden müssen, die Wasseraufnahmefähigkeit beträgt 15 Proz. Als Zusätze eignen sich Salizylsäure, Schwefel, Ichthyol, alle Teerpräparate, Chrysarobin und Lenirobin, Metalloxyde usw., dagegen keine Metallsäuren und Alkalien. Natürlich ist die Wertbeurteilung des Linovals bei solchen Kompositionen sehr erschwert, doch hatte ich in manchen Fällen den bestimmten Eindruck, daß die Tiefenwirkung eine bessere war und die Affektionen schneller heilten als unter denselben Gemischen mit den bisherigen Grundlagen. Besonders trat das bei chronischen Handexzemen hervor, die ich mit Lassarscher Zinkpaste oder Blaschkoscher Essigsäure-Tonerde-Zinkpaste unter Ersatz des Vaselins durch Linoval, behandelte. Immerhin scheint mir die Resorptionsfähigkeit des Lanolins größer als die des Linovals, so daß es sich für den Fabrikanten vielleicht empföhle, statt des Linovals ein Linolan herzustellen. Beweisender für die Wirkung des Linovals waren die Versuche mit dem puren Präparat, denn da zeigte sich gerade das, was dieses Präparat von den anderen Salbengrundlagen auszeichnet und seinen Wert hauptsächlich ausmacht, eine offenbare bakterizide Wirkung, speziell den Staphylokokken und Streptokokken gegenüber. Ich wandte Linoval pur häufiger gegen die hartnäckige Follikultitis nuchae an, bei Furunkulose, Hordeolum, um Rezidive zu vermeiden, bei Sykosis non parasitaria: bei all diesen Erkrankungen scheint es mir indiziert, denn es ermöglicht eine bequeme und zugleich wirksame Behandlung, ohne zu reizen. Auch bei Acne vulgaris war ich mit dem Erfolg oft zufrieden und ebenso — das scheint mir sogar eine Hauptdomäne — bei Ulcus cruris; hier sah ich auffallende Besserung sowohl unter Linoval pur als besonders unter Zusatz von 10 Proz. Euphorin. Endlich sind die impetiginösen Kopf-

ekzeme, sowie die Impetigo vulgaris und contagiosa sehr dankbare Fälle für die Linovalbehandlung, während bei Herpes tonsurans, Psoriasis, Scabies sie sich weniger eignet. Jedenfalls haben wir in dem Linoval ein Mittel, das ohne zu reizen eine treffliche bakterizide Wirkung gerade auf die Strepto- und Staphylokokken auszuüben scheint, deren Anwesenheit so manche Hautkrankheit verursacht oder kompliziert, und so wird es sich einen festen Platz in unserm Heilschatz sichern.

---

67. Herr **Veiel** sen.-Cannstatt: **Zur Therapie des Eczema ani.**

Die Therapie der Hautkrankheiten wurde bei der Gründung der Deutschen Dermatologischen Gesellschaft in Prag als eines der Hauptziele aufgestellt, und dementsprechend wurden auch bei der Wahl von Referaten neben anderen immer auch therapeutische Themata gewählt.

Dies ermutigt mich heute mit einem therapeutischen Thema: „der Therapie des Eczema ani" vor Sie zu treten.

Meine Herren! Keine Form des Ekzems hat mir in meinem Leben so viel zu schaffen gemacht, bei keiner habe ich so wenig Dauererfolge erzielt, als beim Eczema ani.

Vermutlich wird es Ihnen allen auch so gegangen sein und das empfindet man um so schwerer, je mehr man sieht, wie das Nervensystem der damit behafteten Patienten unter dem unerträglichen schlafraubenden Jucken und Brennen und bei gleichzeitiger Schrundenbildung am After unter der großen Schmerzhaftigkeit des Stuhlgangs leidet.

In den meisten Lehrbüchern der Dermatologie findet man auf die allgemeine Therapie des Ekzems verwiesen, welche im allgemeinen darin gipfelt, zuerst mit trocknenden adstringierenden Mitteln das Ekzem zu trocknen und dann mit antiparasitären, juckwidrigen, die Verhornung befördernden Mitteln die Heilung herbeizuführen und die Infiltration und Entzündung zum Schwinden zu bringen, zu welch letzterem Zweck die Teerpräparate vor allem Verwendung fanden.

Dies war auch meine Behandlungsmethode, doch schwanden dabei sehr oft Jucken und Schrundenbildung nicht, und wählte man zur Heilung teerhaltige Salben, so bekam man häufig Follikulitis und Furunkelbildung am After und in dessen Umgebung, wodurch die Heilung sehr erschwert wurde.

Besser war dies, wenn man zur Wilkinsonschen Salbe (Rp. Flor. sulfur, Ol. rusci āā 30,0, Sapon domestic. Adipis benzoat. āā. 60,0, Cretae laevig. 20,0) griff oder noch besser zu einer Modifikation derselben, bei welcher man die Hausseife durch Schmierseife ersetzt und die Kreide wegließ. (Rp. Lact. sulf, Ol. rusci āā 12,5, Sap. virid. Adip. benzoat. āā 50,0.)

Die darin enthaltene Schmierseife heilte die Schrunden, der Schwefel verhütete die Follikulitis, das Ol. rusci verminderte das Jucken und brachte die Infiltration der Haut zum Schwinden.

Die letztere Salbe bildete auch die Lieblingsbehandlungsweise des uns allen viel zu früh entrissenen Kollegen Lassar, wie ich mich aus zahlreichen Verordnungen von seiner Hand überzeugen konnte.

Noch besser erweichend auf die infiltrierten Stellen wirkte die von mir in die Ekzemtherapie eingeführte Behandlung mit niedrig prozentuierten ($^1/_5$—2 proz.) Chrysarobin- und Pyrogallolsalben.[1])

Diese sind aber ein zweischneidiges Schwert, man muß ihre Wirkung täglich kontrollieren und sofort beim Auftreten der geringsten Reizwirkung mit derselben aufhören, da sonst der Zustand verschlimmert statt verbessert wird.

Die für besonders hartnäckige Fälle von Hebra und seinen Nachfolgern empfohlenen Abreibungen mit Liquor Kal. caustic und nachheriger Einpinselung von Höllensteinlösungen habe ich als zu schmerzhaft verlassen.

Recht günstige Resultate sah ich von einer von Barlow geübten, mir privatim mitgeteilten aus der Neisserschen Klinik stammenden Behandlungsmethode mit Sublimat.

(Schutz der Afterschleimhaut mit kleinem mit 10 proz. Kokainsalbe beschmierten Wattebäuschchen, Reinigung der ekzematösen Stelle mit Benzin und Bepinselung der kranken Stellen mit 20—30 proz. Sublimatbenzoetinktur und Einlegung folgender schmerzstillender Salbe: Rp. Zinc. oxydat. Bism subuitr., Anaesthesin āā 10,0 Ungt. lenient. Ungt. simpl. āā ad 100.)

Zu Unnas Paquelinbehandlung habe ich nur sehr selten, zu den von französischer Seite empfohlenen Scarifications linéaires habe ich nie gegriffen.

---

[1]) Verhandl. d. Dtsch. Dermatolog. Ges., III. Kongreß, S. 165.

Über die Behandlung des Eczem ani mit Röntgenstrahlen habe ich eine Erfahrung nur insofern, als ich manche mit Eczema ani behafteten Patienten in Behandlung bekam, die vergeblich mit Röntgenstrahlen behandelt wurden.

Bei allen Ekzemen, nicht nur beim Eczema ani, habe ich die Erfahrung gemacht, daß dieselben nach vorausgegangener erfolgloser Röntgenbehandlung viel schwerer zu heilen waren, daß vor allem das Nässen viel schwieriger zu beseitigen war.

Meine Herren! Dies war der Stand meines therapeutischen Inventars, als ich vor drei Jahren in einem Fortbildungskursus für Ärzte in Stuttgart neben der Therapie anderer lokalisierter Ekzeme noch diejenigen des Eczema ani besprach.

Nach dem Vortrag trat ein Kollege, dessen Name mir entfallen ist, auf mich zu und teilte mir mit, daß er bei sich selbst gegen ein äußerst quälendes Eczema ani alle möglichen Heilmittel vergebens versucht habe, aber schließlich durch eine 10proz. Kalomelsalbe geheilt worden sei.

Ich hatte eben damals einen Geistlichen mit einem infiltrierten, mit Rhagaden verbundenen Ekzem seit acht Wochen ohne jeglichen Erfolg in klinischer Behandlung. Patient war durch die schlaflosen Nächte der Schwermut nahe, magerte immer mehr ab und verzweifelte an weiterer Dienstfähigkeit.

Ich griff sofort zur 10proz. Kalomel-Cold-cream. In 14 Tagen war er geheilt und blieb seit drei Jahren rezidivfrei. Seit dieser Zeit bin ich beim Eczema ani ein großer Verehrer des Kalomel geworden. Ob dasselbe schon anderweitig empfohlen wurde, konnte ich nicht in Erfahrung bringen. Vielleicht kann einer der Anwesenden darüber Auskunft geben.

Bekomme ich jetzt ein nässendes Eczema ani in Behandlung, so suche ich dasselbe durch Einlegen von mit Boraxsalizylwasser (Rp. Boracis 10,0, Ac. salicyl. 1,0 : Aq. dest. ad 1000,0) getränkten Kompressen, oder wo dies nicht durchführbar, mit Zinkbenzoësalbenmull, mit Borzinkamylumpaste (Rp. Acidi borici subtil. pulv. 2,0, Zinc. oxydat. 24,0, Amyli 24,0, Vasel. amer. alb. 50,0) oder Ungt. diachyli zum Trocknen zu bringen. Ist dies erreicht, so nehme ich, wenn nur geringe Infiltration und keine Schrunden vorhanden sind, eine wässerige Aufschwemmung aus Borsäure, Zinkoxyd und Talk (Rp. Acidi borici subtil. pulv. 2,0, Zinc. oxyd. 5,0, Talci pulv. ad 100,0 S.

Einen Kaffeelöffel Pulver mit einem Eßlöffel Wasser anzurühren), der ich später noch etwas Kalomel ($^1/_2$ bis 3 Proz.) zufüge. Dabei pflegen leichte Ekzeme meist glatt zu heilen. Follikulitis und Furunkelbildung kommt bei dieser Behandlungsweise niemals vor.

Ist aber starke Infiltration und Schrundenbildung vorhanden, so trocknet obige Methode zu sehr aus und ich greife sofort zur Kalomelsalbe und zwar je nach dem Entzündungszustand der Haut zu schwächeren mit Zinkoxyd verdünnten Salben (Rp. Hydr. chlor. mit 0,2—5,0 Zinc. oxyd., Talc. pulv. āā 15,0 Vasel amer. alb. ad 100,0) oder bei torpiden Fällen gleich zu 5—10proz. Kolomelvaselin- oder Cold-cream ohne jegliche Beimischung. Nur sehr selten treten bei vorsichtiger Anfangsdosierung und langsamer Steigerung des Kalomelgehaltes Reizerscheinungen auf, besonders bei Leuten mit Idiosynkrasie gegen alle Quecksilbersalben. Daß natürlich auch bei dieser Behandlungsweise Kotstauungen, chronische Dickdarmkatarrhe, Stauungen im Pfortadersystem, Prostataentzündungen, das Vorhandensein von Oxyuris vermicularis die größte Aufmerksamkeit verlangen, daß den Patienten reichlicher Alkoholgenuß und scharfe Gewürze, besonders die Pfefferarten, die den Mastdarm reizen, zu verbieten sind, versteht sich von selbst.

Meine Erfolge sind bei dieser externen Kalomelbehandlung so viel besser als früher, daß ich es nicht unterlassen wollte, diese Behandlungsweise zur allgemeinen Kenntnis meiner Fachkollegen zu bringen.

Diskussion.

Herr **Schiff**-Wien. Meine Herren! Wir müssen Herrn **Veiel** ganz besonders danken für die wertvollen Mitteilungen aus seiner reichen Erfahrung. Ich möchte aber dennoch speziell bei dem Eczema ad anum darauf aufmerksam machen, daß das ätiologische Moment von größter Wichtigkeit ist und in jedem Falle individuell berücksichtigt werden muß. Bezüglich der Lokalbehandlung lassen sich auch keine allgemeinen Regeln aufstellen, sondern es hängt immer von der Ursache und dem Stadium der Affektion ab, welcher therapeutische Eingriff vorgenommen werden soll. Im allgemeinen werden Salben nicht gut vertragen, hingegen leisten im Reizungsstadium essigsaure Tonerde und Alsol sehr gute Dienste. Besonders hervorheben möchte ich, daß bei Ekzemen, welche auf variköse Venen zurückzuführen sind, Hochfrequenzströme sehr günstig wirken. Von der Anwendung von Röntgenstrahlen bei dieser Affektion habe ich niemals einen Erfolg gesehen.

Herr **Saalfeld**-Berlin betont die Wichtigkeit der Berücksichtigung der Diät bei der Behandlung des Eczema ani, außerdem die Notwendigkeit der Prostatauntersuchung. Saalfeld hat bei Eczema ani sehr häufig chronische Prostatitis gefunden; als Linderungsmittel haben sich S. Bromocoll- und Anästhesinsuppositorien bewährt. Eine 10proz. Kalomelsalbe verdient eine weitere Anwendung in der Dermatologie als nur beim Analekzem. Saalfeld empfiehlt diese Komposition unter anderem auch zur Behandlung der Acne varioliformis.

Herr **Touton**-Wiesbaden. Ich möchte die Aufmerksamkeit der Herren überhaupt wieder mehr auf die Merkurpräparate in der Ekzemtherapie lenken. Neisser hat in seinem Lehrbuch z. B. das Präzipitat meines Erachtens zu schlecht kritisiert. Ich kenne Fälle sehr stark nässender Ekzeme, z. B. am Ohr, wo die milde Zinkwismutsalbe nie Austrocknung bewirkte, dies aber immer tat, wenn 5 Proz. Hydr. praec. alb. zugesetzt wurde. Bei Auftreten von sekundären Eiterbakterieninfektionen braucht man — falls keine Idiosynkrasie vorliegt — auch vor kräftigen Desinfektionen mit ½—1 promill. Sublimatätheralkohol und Präzipitatsalbe keineswegs zurückzuschrecken. Ist die sekundäre Eiterbakterieninfektion erledigt, so wird die in dem speziellen Fall gewählte Ekzemtherapie wieder fortgesetzt. Es ist auffallend, wie gut im allgemeinen bei Ekzematikern ohne Idiosynkrasie Merkurpräparate vertragen werden.

Herr **v. Petersen**-Petersburg. Meine Herren! Ich kann mich nur den Ausführungen des Kollegen Schiff anschließen; mit der lokalen Behandlung kommt man bei dem für den Patienten wie Arzt gleich quälenden Eczema ani nicht aus. Desinfektion und Regulierung der Darmaktion und beruhigende Behandlung des Nervensystems, namentlich Hydrotherapie (temperierte Duschen). Gleichzeitig vermeide man jegliche lokalen Reizmittel, namentlich auch Zink, weil es zu stark trocknet und Hautrisse hervorruft.

Herr **Kohn**-Frankfurt a. M. Ich möchte die Aufmerksamkeit der Herren Fachkollegen auf eine Behandlung lenken, die mir in den letzten Jahren günstige Resultate gezeigt hat; das ist die Behandlung mit dem Teerpräparat Solutio Lithantracis acetonica (Sack), das ich als das mildeste aller Teerpräparate bezeichnen möchte. Auch auf nässende Flächen und Rhagaden streicht man zweimal täglich mit einem Pinsel die Solutio auf und legt zwischen die Rhagaden kleinste Wattebäuschchen. Die Schmerzhaftigkeit ist ganz kurz dauernd; Wasser und Salben jeder Art sind möglichst zu vermeiden.

Herr **Nagelschmidt**-Berlin. Meine Herren! Auch ich möchte eine Lanze für die Behandlung mit Hochfrequenzströmen brechen. Es gelingt zweifellos, Fälle von intensivem Pruritus ani mit einer oder wenigen Sitzungen von Hochfrequenzströmen dauernd zu heilen. Oft aber rezidivieren die Beschwerden und es ist notwendig, eine Lokalbehandlung der Haut zu kombinieren, resp. ätiologische Momente zu beseitigen. Immerhin sind die

Wirkungen besonders bei Neurosen mit geringen Hauterscheinungen mitunter überraschend günstige. Ich habe aber wiederholt gesehen, daß Fälle, die anfangs glänzend auf die Behandlung mit Hochfrequenzströmen reagierten, späterhin nicht mehr beeinflußt wurden. Es ist daher notwendig, zu individualisieren und zu kombinieren. Symptomatisch wirken die Ströme oft vorzüglich, auch als alleiniges therapeutisches Agens bei reinen Neurosen.

Herr **Veiel sen.**-Cannstatt. Ich teile vollständig die Ansicht des Kollegen von Petersen, daß bei der Therapie des Eczema ani die Behandlung etwa vorhandener Kotstauungen, von Dickdarm- und Mastdarmkatarrh, von Stauungen im Pfortadersystem, von Prostataerkrankungen und Bekämpfung von Oxyuris vermicularis eine sehr wichtige Rolle spielt, und Sie werden dies auch in dem zum Druck übergebenen Manuskript finden. Ich habe meinen Vortrag bei der Kostbarkeit Ihrer Zeit gekürzt und das weggelassen, bei welchem ich nichts Neues beizubringen hatte.

---

68. Herr **O. Kohnstamm**-Königstein i. T. und Herr **Pinner**-Frankfurt a. O.: **Blasenbildung durch hypnotische Suggestion und Gesichtspunkte zu ihrer Erklärung.** (Zentrifugale Leitung im sensiblen Endneuron.)

I. Herr **Kohnstamm.**

Ich würde nicht auf den Gedanken gekommen sein, dieser hochansehnlichen Versammlung über eine Sache vorzutragen, die ich für völlig bewiesen halte, wenn ich nicht durch Herrn Pinner, der sich gerade zur Erholung in unserem Sanatorium aufhielt, darauf hingewiesen worden wäre, welch weitgehender Skeptizismus diesen Dingen von dermatologischer Seite entgegengebracht wird. Gerade für den Dermatologen aber muß es von größter Wichtigkeit sein, sich davon zu überzeugen, welch tiefgreifende Veränderung rein durch die Wirkung einer (suggerierten) Vorstellung auf der Haut hervorgerufen werden kann. Außerdem glaubte ich, aus meinen neurophysiologischen Vorstellungen heraus einen Wegweiser zum Verständnis des Phänomens und seiner Tragweite beitragen zu können. Ich benutzte das Zusammensein mit Herrn Kollegen Pinner, um ihm die Erscheinung zu demonstrieren und ihn von der Unangreifbarkeit des Versuchs zu überzeugen. Er hat die Sache sehr genau beobachtet und wird Ihnen nachher über die Details berichten. Die zuerst beabsichtigte Wiederholung des Versuches vor diesem Forum scheiterte an äußeren Schwierigkeiten und

vor allem an der Unannehmlichkeit der monatelang zurückbleibenden Narben.

Der nachher von Herrn Pinner zu schildernde Versuch bestand, kurz gesagt darin, daß der Versuchsperson abends in tiefer Hypnose suggeriert wurde, daß bis zum nächsten Morgen an einem genau bestimmten Körperteil Brandblasen entstehen sollten, was denn auch wirklich wie in vorausgegangenen Fällen eintraf.

Analysieren wir dies Ereignis, so müssen wir unpräjudizierlich zugeben, daß hier die Vorstellung einer Blase vom Gehirn auf die Haut projiziert wurde. Vielleicht entspricht es mehr dem wirklichen psychischen Tatbestand, wenn wir als das, was nach außen projiziert wurde, das Gefühl bezeichnen, das nach der Erfahrung der Versuchsperson durch Verbrennung hervorgerufen wird. Wenigstens entspricht es meiner psychobiologischen Auffassung (der Nervenleitung, Assoziation und Suggestion), in den Gefühlen die auf den Nervenwegen fortpflanzbare psychische Realität zu erblicken.

Dieser Satz mag den meisten fremdartig klingen. Kehren wir zu der geläufigen Terminologie zurück, so wäre die nächstliegende Vorstellung, daß trophisch-vasomotorische Nervenerregung so lange auf die Haut Reizwirkungen ausübt, bis unter dem regulierenden Einfluß der betreffenden Vorstellung eine Brandblase zustande gekommen ist. Als Organ der betreffenden Nervenleitung möchte ich mit großer Wahrscheinlichkeit die sensiblen Nerven ansprechen, in denen nach meiner im Jahre 1900 aufgestellten Theorie zentrifugale Strömungen fließen (vgl. bes. Kongreß f. innere Med. 1905). Diese Theorie wurde bald darauf von Bayliß durch neue Experimente bestätigt und später u. a. von G. Köster und dem Anatomen Froriep anerkannt.

Sie gibt uns ein einfaches Verständnis für die durch das entzündlich gereizte Spinalganglion ausgelöste Zoster-Erkrankung des sensiblen Endneuron, für die Reizungszustände im Endgebiet entzündeter Nerven (Herpes, Hauthyperämien, Hämorrhagien, Keratitis neuroparalytica bei Trigeminusentzündungen und Neuralgien). Diese Erregungszustände des sensiblen Endneuron können (theoretisch) sehr wohl vom Zentralorgan her angeregt werden, — in welche Kategorie auch die hypnotische Stigmati-

sation gehört, — sie können reflektorisch von beliebigen Körperstellen auf gewisse Prädilektionsganglien reflektiert werden, besonders wenn dieselben durch ein im Körper kreisendes infektiöses oder toxisches Agens zum Locus minoris resistentiae bestimmt sind (Gesichtsherpes bei Fieber, Menstruation, Katheterisierung). Interessant ist in diesem Zusammenhang der Fall von Rauschke, in welchem Reizung desselben Ganglion oder Spinalmetamers eines Tabikers in der viszeral-sensiblen Projektion zur gastrischen Krise, in der somatischen Projektion zu Zoster des sechsten Dorsalsegmentes führte. In demselben Falle verband sich mit einer Blasenkrise ein Zoster des elften und zwölften Dorsalsegmentes (Zentralbl. für Nervenheilk. u. Psychiatrie, 28. Jahrg., 1905).

Ich habe mich wiederholt durch unausgesetzten Augenschein überzeugt, daß unter den suggerierten Hautphänomenen die Urtikariaquaddeln zuerst hervorzurufen sind. Auf ihrer Kuppe folgen dann — bei Suggestion einer Blase — kleine mit heller Flüssigkeit gefüllte Bläschen. Gegen eine ähnliche Angabe Kreibichs hat man angeführt, daß Urtikaria toxischen Ursprungs sei.

Das ist zweifellos richtig, schließt aber nicht aus, daß dieses toxogene Phänomen auch von dem Nervenwege her erzeugt werden kann. Für den toxogenen Ursprung und die entgiftende Behandlung der Urtikaria bin ich selbst eingetreten, indem ich zeigte, daß diese selbst und verwandte juckende Affektionen, besonders wenn sie sich mit Obstipation verbinden, durch die in unserem Sanatorium ausgebildete Methode der fleischlosen Ernährung, mit Sicherheit geheilt werden (Kongreß f. innere Med. 1907). Nun erlebt man aber gerade bei Patienten, die zu Urtikaria neigen, daß sie durch Darandenken neue Quaddeln auslösen können, und ich sah einen Patienten, der unter meinen Augen in wenigen Minuten, während deren ich ihn bequem unausgesetzt beobachten und Artefakte ausschließen konnte, an einer von mir ohne Berührung bezeichneten Stelle des Gesichtes eine Quaddel entstehen ließ. Wir sehen bei der Urticaria, daß derselbe Effekt einerseits durch substantiellen Transport, andererseits durch Nervenleitung erzeugt wird, gleichnisweise durch Rohrpost oder durch Telephon, welche Dualität übrigens nicht nur für pathologische Beziehungen, sondern auch

für physiologische in täglich steigendem Maße anerkannt wird (vgl. z. B. den Parallelismus zwischen Adrenalinwirkung und Sympathikusreizung). — Jedenfalls kann die meist toxische Ätiologie der Urtikaria nicht mehr gegen deren suggestive Genese angeführt werden.

Die Blasenbildung auf der Haut steht nicht einzig da unter den suggestiven Lenkungen der Körperorgane. Ich erinnere z. B. an meine Schilderung von hypnotischer Auslösung und Stillung der Menstrualblutung (Therapie der Gegenwart 1907).

Ohne auf die große biologische Bedeutung dieser Dinge, z. B. für die Schutz- und Schmuckfärbung der Tiere und Pflanzen (vgl. Zeitschr. f. Entwicklungslehre 1908) hier eingehen zu wollen, möchte ich für den Menschen nachdrücklich fordern, die Haut als Erfolgsorgan innerer Nervenströmungen in Betracht zu ziehen.

II. Herr **Pinner**-Frankfurt a. O.

Den Ausführungen des Herrn Kohnstamm möchte ich meinen Bericht kurz folgen lassen:

Neben interessanten Phänomenen bei der Menstruation konnte Herr Kohnstamm durch suggestive Einwirkung bei einer 29jährigen Dame auch Hauterscheinungen hervorrufen, und zwar einmal eine Quaddel und bei einem zweiten Versuch eine nässende Stelle mit anschließender Blasenbildung, die später langsam mit einer Narbe heilte. Die gerötete Narbe ist noch jetzt (nach drei Jahren) sichtbar.

Dem an sich berechtigten Skepticismus, der in dieser Frage nur zu oft sich in prinzipielles Mißtrauen wandelt, wurde bei der Wiederholung des Experimentes vor einigen Monaten dadurch Rechnung getragen, daß alle Kautelen angewandt wurden, die eine Täuschung unmöglich machten.

Am linken Vorderarm wurde ein Uhrschälchen ausgiebig mit Leukoplaststreifen befestigt und diese in ihrer Lage zueinander und zur Haut durch Farbstift angezeichnet. Der Verband wurde im hypnotischen Schlafzustande angelegt und erst nach 20 Stunden wieder entfernt, ohne daß eine Änderung zu bemerken war.

Am späten Abend wurde Frau X. der hypnotische Auftrag erteilt, daß während des Schlafes eine Brandblase unter der Glasschale entstehen solle. Sie erwachte am nächsten Morgen mit Klagen über brennende Schmerzen im Arm, und es zeigte sich auf erythematösem Grund eine Blase von Linsengröße mit serösem Inhalt, daneben noch eine zweite größere, die bereits ausgeflossen war. Die anhaltend starken Beschwerden wurden durch eine erneute Hypnose schnell beseitigt, während das in dieser Hypnose gestellte Verlangen, die Blasen schnell vertrocknen zu lassen, ohne Einfluß auf den Prozeß blieb. Vielmehr trat in der Mittagsstunde unter

Steigerung der Röte eine lebhaftere Absonderung ein unter der geplatzten Blasendecke, und auch die unverehrte Blase nahm an Volumen zu. Doch währte dieser hyperämische Zustand nur etwa eine Stunde, dann versiegte die Sekretion fast ganz und die Blase schrumpfte ein. Trotz sorgfältiger Behandlung heilten auch diese Stellen erst in etwa 10 Tagen und wieder mit narbiger Atrophie.

Die Annahme von Kohnstamm, daß in den sensiblen Nerven auch eine zentrifugale Leitung vorhanden ist, erscheint auch mir sehr plausibel; sie wird für die Aufklärung mancher Hautveränderungen uns neue Gesichtspunkte bieten.

Daß die Blasen bei der Heilung Narben hinterließen, darf als klinischer Beweis angesehen werden, daß es sich um wirklich entzündliche Veränderungen in der Haut gehandelt hat; schon Kreibich hat auf dem vorigen Kongreß (Bericht § 508) den histologischen Nachweis hierfür erbracht. Ich möchte das besonders hervorheben, weil man bisher meist der Ansicht zuneigte, daß wir durch Suggestion nur Erytheme und höchstens Urtikaria hervorzurufen vermögen.

Diskussion.

Herr **Kreibich**-Prag hebt die Wichtigkeit des Experiments für die Frage der angioneurotischen Entzündung hervor.

Herr **Arning**-Hamburg fragt den Vortragenden, ob er meine, daß auch eine Autosuggestion imstande sei, eine Blasenbildung auf der Haut zu erzeugen.

Herr **Veiel sen.**-Cannstatt möchte als Autosuggestion der Urticaria den von Ferdinand Hebra oft erzählten Fall anführen, daß eine Dame immer Urticaria bekam, wenn sie Gäste erwartete.

Herr **Hammer**-Berlin. Manche Laienheilkundige glauben, die Warzen der Jugendlichen durch Mesmerstriche günstig zu beeinflussen. Ein junger Theosoph ließ sich von mir mesmerisieren, ohne daß ich mich erinnere, die Absicht gehabt zu haben, durch die „magnetischen" Striche seine seit Jahren bestehenden Handwarzen zu beseitigen. Trotzdem verschwanden die Warzen nach kurzer Zeit (Autosuggestion ?). Die Aufhebbarkeit mancher „hysterischen" Kontrakturen und Lähmungen durch Mesmerstriche dürfte allgemein bekannt sein.

Das Auftreten von Jesu Wundmalen und Wunden bei Nonnen und Heiligen (Fall Girard-Cadière) gehört wohl auch hierher (Autosuggestion ?). Das Gebiet bedarf wissenschaftlicher Nachprüfung.

Herr **Touton**-Wiesbaden. Schon rein theoretisch ist meines Erachtens nicht daran zu zweifeln, daß auch durch Autosuggestion derartige Effekte

erzielt werden können; denn die Autosuggestion bedeutet ja nur einen höheren Grad der Suggestibilität überhaupt. Manche Fälle von sog. Pemphigus hystericus, in denen nach langer und genauer Überwachung Artefakte der Patientinnen durch äußere Maßnahmen auszuschließen sind, mögen wohl hierher gehören.

Herr **Plaut**-Frankfurt a. O. Auf die Frage des Herrn Arning möchte ich erwidern, daß ich es nicht für möglich halte, in jedem Einzelfall den Einfluß der Auto(Wach-)suggestion von der hypnotischen Suggestion zu trennen. Die Patientin, der wir eine Urticariaquaddel suggerieren können, wird auch bei genügend leichter Erregbarkeit des Nervensystems in der Lage sein, sich selbst (durch eigene Vorstellung und Beeinflussung) diesen Zustand zu erzeugen.

---

69. Herr **Oppenheim**-Wien: **Über Endausgänge der Dermatitis atrophicans.**

Meine Herren! Bisher war man der Ansicht, daß jener Zustand der Haut, den man gemeiniglich als Atrophia cutis bezeichnet und der sich dadurch charakterisiert, daß die Haut sehr verdünnt, blaurot gefärbt, zigarettenpapierähnlich zerknittert erscheint, daß deren Gefäße deutlich vorspringen und aufgehobene Falten sich nur schwer ausgleichen, ein Endstadium von Krankheitsprozessen ist, die entweder als primäre atrophisierende Prozesse von vornherein auftreten, oder als zu bestimmten klinischen Krankheitsbildern gehörig auch Atrophie im Gefolge haben können, wie z. B. Lepra und Syphilis. Diese atrophische Haut zeigt im histologischen Bilde im großen und ganzen dieselben Veränderungen. Verdünnung der Epidermis, Abflachung der Papillen, Verschmälerung der Cutis, zum Teil Schwund des Fettgewebes und der Drüsen. Am konstantesten ist dabei der Elastinschwund und die Erweiterung der Gefäße mit Rundzelleninfiltration. Dieses klinische und histologische Bild scheint aber nicht der letzte Ausgang der Atrophie zu sein, und zwar auf Grund folgender Beobachtungen:

Ich habe auf der Naturforscherversammlung in Meran 1905 einen Fall von Atrophia maculosa cutis demonstriert, bei dem als Endstadium der einzelnen makulösen Effloreszenz eine lockere, sackartige Vorstülpung der atrophischen Hautpartie zu beobachten war. Diese lockere Wulstbildung kann man gelegentlich auch bei Striae distensae beobachten. Sie beruht nicht darauf, daß

das Unterhautfettgewebe die verdünnte Cutis vor sich her stülpt, sondern, wie die histologischen Präparate lehren, in der Entwicklung, d. h. Neubildung von Fettgewebe in höheren Cutisschichten. Das Bindegewebe und die elastischen Fasern der Cutis zeigen in der Umgebung dieser oberflächlich gelegenen Fettinseln alle Zeichen des Zerfalls, wie Gequollensein, undeutliche Färbbarkeit, Lockerung usw.

Diese Fettinseln sind vom subkutanen Fettgewebe völlig getrennt und es ist die Annahme berechtigt, daß nach Schwund der Bindegewebsfasern die Bindegewebszellen zu Fettzellen werden.

Wir sind also zu dem Schlusse berechtigt, daß bei der Atrophia maculosa cutis, die sich histologisch nicht von der idiopathischen Hautatrophie unterscheidet, zerfallendes und degenerierendes Bindegewebe durch Fettgewebe ersetzt wird.

Eine andere Folge der Hautatrophie zeigte sich mir in Gestalt von eigentümlichen blaßroten bis erbsengroßen derben Knoten, die in der atrophischen Haut saßen und sich mit ihr leicht verschieben ließen; über einen derartigen Fall habe ich auf der Naturforscherversammlung in Dresden 1907 berichtet. Es handelte sich um eine typische Acrodermatitis atrophicans im Sinne Herxheimers, lokalisiert in höchster Intensität an den Streckseiten der Ellbogen und der Kniegelenke bei einem älteren Arbeiter. Im Bereiche dieser atrophischen, zerknitterten, blauroten Hautpartien saßen jene oben beschriebenen Knoten, die den Eindruck von Neurofibromen oder Fremdkörpertuberkulosen machten. Der histologische Befund ergab neben den typischen Veränderungen der entwickelten Dermatitis atrophicans eine reichliche Zunahme der Gefäße im Stratum papillare und subpapillare. Dieselben sind zum größten Teil erweitert, ihre Wandung durch Adventitiawucherung verdickt, in ihrer Umgebung findet sich reichlich Hämosiderin und stellenweise Rundzelleninfiltrate. Das histologische Bild hat Ähnlichkeit mit einem Angiokavernom, wie man es manchmal auch bei Varixknoten beobachtet. Als solche sind die Knoten aufzufassen, nur ist es in der Umgebung und in ihnen auch zu stärkerer Bindegewebsneubildung gekommen, wodurch die derbe fibröse Konsistenz der Knoten entstand. Stellenweise sieht man auch Intimawucherung bis zum Verschluß der Gefäße und Thrombenbildung. Die ela-

stische Faserfärbung zeigt dort, wo die Gefäßentwicklung und Erweiterung am mächtigsten ist, Fehlen des Elastin, dort, wo diese geringer ist oder fehlt, vorhandenes Elastin. In den Gefäßwänden selbst, namentlich bei den erweiterten Gefäßen, lassen sich ebenfalls elastische Fasern nur in geringer Menge oder überhaupt nicht nachweisen. Wir können also diese Knotenbildung über resp. in atrophischen Hautpartien auffassen als Varixbildung, indem die Hautgefäße, ihrer Stütze des umgebenden elastischen Bindegewebes beraubt, dem Druck der Blutsäule nachgeben, sich erweitern, in ihren Wandungen sich verändern und auch vielfach schlängeln.

Ein dritter Ausgang der idiopathischen Hautatrophie besteht in der Bildung eines eigentümlichen sklerodermie- oder narbenähnlichen blassen und pergamentähnlichen Haut, die schon von Rusch im Zusammenhang mit Atrophie beschrieben wurde und zu deren Illustrierung folgender, an der Klinik Prof. Finger, beobachteter und histologisch untersuchter Fall diene:

Krankengeschichte. Marie Förster, 27 Jahre alt, verheiratet, Taglöhnersgattin; aufgenommen am 11. Juni 1906 sub J. No. 15 941 in das Zimmer Nr. 74.

Anamnese: Die Affektion der unteren Extremitäten besteht seit 7 Jahren und ist allmählich ohne subjektive Symptome aufgetreten. Seit einem Jahre bestehen Schmerzen in der Knöchelgegend.

Status praesens: Die Haut der unteren Extremitäten, unterhalb einer Linie die parallel zur Horizontalen über die obere Grenze der Nates geht, ist livide verfärbt; die Intensität der Rötung nimmt nach abwärts zu und ist am stärksten über der Streckseite der Unterschenkel und über den Knien, wo die Haut fein gefältet ist und kleienförmig abschilfert. An den Oberschenkeln sieht die Haut einer Cutis marmorata ähnlich. Die rückwärtigen Partien der Oberschenkel sind diffus bläulichrot gefärbt; die Gefäße der verdünnten Haut deutlich sichtbar. Das Dorsum beider Füße, von oberhalb der Malleolen bis nahe an die Grundphalangen der Zehen ist von einer starren, nicht faltbaren, gelblich weißen, sklerodermieähnlichen Haut bedeckt, die allmählich in die rotgefärbte Haut der Unterschenkel übergeht. Stellenweise ist sie auf dem Fußrücken in starre, strahlige, nach der Peripherie auslaufende Falten gelegt, so daß man den Ein-

druck einer strahligen Narbe bekommt. Die Streckung des Sprunggelenkes ist erschwert.

An manchen Stellen des Unterschenkels ist die Haut glänzend, gelbrot und stärker gespannt, ohne Spur einer Fältelung, jedoch eher verdünnt.

Die übrige Haut des Körpers ist frei. Die Exzision einer Partie des rechten Fußrückens am Übergange der starren gelben in die rote gefältete Haut wird vorgenommen.

Die histologische Untersuchung, die sich auf eine Grenzpartie zwischen atrophischer und verdickter Haut bezog, ergab: Fehlen der Papillen; über den atrophischen Partien Verdünnung des Epithels, über den verdickten fast normales Epithel. Das Bindegewebe der Cutis ziemlich dicht in den oberen Partien, die Blutgefäße in den atrophischen Partien erweitert, nur wenig infiltriert und in ihren Wandungen wenig verändert, in den verdickten Partien viel stärker infiltriert und nicht erweitert.

Die Hauptveränderungen betrafen die elastischen Fasern. In den atrophischen Partien fehlen dieselben in den oberen Cutisschichten vollständig, nur an manchen Stellen sind dieselben zu kleinen Inseln angesammelt, die strukturell verändert sind; sie sind verdickt, klobig und klumpig, zeigen keine Elacinfärbung, in den tieferen Cutisschichten sind sie normal. In den verdickten Cutisschichten sind die elastischen Fasern bis an die Cutisepithelgrenze erhalten, zart, geschlängelt und gewellt von normaler Färbbarkeit; die Grenze zwischen fehlenden und vorhandenen elastischen Fasern ist scharf.

Die Deutung der histologischen Befunde geht wohl dahin, daß wir es hier mit einem narbenähnlichen Gewebe zu tun haben, das sich aus dem atrophischen später vielleicht durch sekundäre Einflüsse entwickelt. Als Sklerodermie dürfen wir dieses Gewebe nicht ansehen wegen des Fehlens der Kollagenzunahme, der Papillen und des Mangels an Gefäßveränderungen; als deren atrophisches Stadium deshalb nicht, weil die elastischen Fasern wohl erhalten sind und das klinische Bild entschieden dagegen spricht.

Diskussion.

Herr **Ledermann**-Berlin. Ich glaube, daß das vom Vortragenden beschriebene keloide Endstadium in Wirklichkeit nicht immer das Endstadium ist, sondern sich zuweilen noch nach Jahren in ein atrophisches Stadium

umwandelt. Ich verfüge über einen Fall, der 35 Jahre lang an der Krankheit litt und bei dem die sklerodermatischen Veränderungen an den Füßen allmählich zu atrophisieren begannen.

Herr **Arndt**-Berlin. Zu dem Vortrage von Herrn Oppenheim möchte ich bemerken, daß die geschilderten sklerodermieartigen Veränderungen bei Akrodermatitis chronica atrophicans nicht so selten sind. Am häufigsten finden sich dieselben an der Streckseite der Unterschenkel und über dem Dorsum pedis, wo sie, wie ich das mehrfach beobachten konnte, zur Bildung schwer zu beeinflussen. der Dekubitalgeschwüre führen können. Aber auch andere Lokalisationen kommen vor, ich erinnere an den von Heuck in der Iconographia dermatologica veröffentlichten Fall, bei dem sich über beiden Kniegelenken im Bereich deutlich atrophischer bläulichrot verfärbter Haut bandartige annähernd parallelverlaufende gelblichweiße, sehr derbe Einlagerungen mit glatter gespannter Oberfläche fanden, die an eine Sklerodermie en bandes erinnerten. Ich selbst habe einen Fall von Akrodermatitis chronica atrophicans vorgestellt, bei dem sich die von Herrn Oppenheim beschriebenen Veränderungen über der Streckseite der Vorderarme fanden.

Herr **Arning**-Hamburg führt zur Statistik an, daß er augenblicklich eine Frau in Behandlung hat, die neben einer über alle 4 Extremitäten verbreiteten Akrodermatitis atrophicans streifenförmige Sklerodermie auf den Oberschenkeln zeigt,

Herr **Herxheimer**-Frankfurt a. M. Kombinationen von Akrodermatitis chronica atrophicans und Sklerodermie sind auch hier mehrmals beobachtet worden.

---

70. Herr **Kreibich** - Prag: **Über Hautveränderungen bei Hodgkinscher Krankheit (Lymphogranuloma pruriginosum).**

In der dermatologischen Literatur findet sich unter der Bezeichnung „Pseudoleukämie" wiederholt ein Krankheitsbild beschrieben, das im wesentlichen aus einer tumorartigen Lymphdrüsenschwellung und einer prurigoartigen Hautaffektion besteht. Zweck der folgenden Auseinandersetzungen ist, zu zeigen, daß die Bezeichnung „Pseudoleukämie" für dieses Krankheitsbild nicht mehr anwendbar ist, indem demselben ganz andere Veränderungen zugrunde liegen, als der Pseudoleukämie im Sinne von Ehrlich und Pinkus, der reinen Hyperplasie des lymphatischen Apparates mit absoluter oder relativer Lymphocytose im Blute. Die pathologischen Anatomen sind uns hierin bereits vorausgegangen und bezeichnen nach dem Vorschlage Chiaris die Erkrankung als „Hodgkinsche Krankheit" gleichsam im engeren Sinne, indem sie von den Fällen Hodgkins nur zwei

hierherrechnen. Die Krankheit könnte ebenso gut oder vielleicht richtiger „Morbus Sternberg" heißen, denn von ihm stammt ihr anatomisches Substrat; aber dieser Autor hat sich die Gelegenheit, den Veränderungen eine präzise Bezeichnung zu geben, entgehen lassen, und sein Material hat ihn dazu gebracht, dieselben ätiologisch vielleicht zu einseitig aufzufassen. Nach Sternberg bestehen die Veränderungen in einem chronisch entzündlichen Granulom mit Ausbildung charakteristischer großer mehrkerniger, vielleicht von den Endothelien stammenden Fibroblasten und regressiven Veränderungen, als deren Grund er in einigen Fällen den Tuberkelbazillus nachweisen konnte. Die Folgezeit bestätigte seither vielfach sein Krankheitsbild, nicht aber seine ätiologische Auffassung, insofern zahlreiche Beobachter keinen Anhaltspunkt für Tuberkulose fanden. Da nun aber die ätiologischen Befunde Sternbergs nicht wegzuleugnen waren, so wurde die Tuberkulose von Butlin und Andrews, Simons und Yamasaki als eine später hinzutretende Komplikation aufgefaßt, die Veränderungen selbst aber auf ein noch unbekanntes infektiöses Agens zurückgeführt. Auch die Ansicht, daß abgeschwächte oder modifizierte Toxine des Tuberkelbazillus die Veränderungen verursachen können, wurde ausgesprochen (Benda).

Yamasaki zeigte übrigens, daß die Lymphdrüsenveränderung auch die Kapsel durchbrechen kann, aggressiv auf die Umgebung überwuchern kann, eine Tatsache, die sich schon in einem, allerdings mikroskopisch nicht untersuchten Fall von E. Wagner angedeutet findet. Endlich zeigt eine Beobachtung aus der letzten Zeit von Hirschfeld und Jsaac, daß die Erkrankung in der kurzen Zeit von 6 Wochen zum Tode führen kann. Von dermatologischer Seite haben anscheinend wir zuerst auf die Kombination von „Sternberg-Tuberkulose" der Lymphdrüsen und Prurigo nach anatomischer Untersuchung eines Falles aufmerksam gemacht, nachdem bereits Buschke 1902 diese Möglichkeit bei einem Fall von „Prurigo lypmphatica" ausgesprochen, zur anatomischen Untersuchung aber keine Gelegenheit hatte, und Dubrenilh 1905 in einem Fall von „Prurigo lymphadénique" in den Lymphdrüsen die Veränderungen richtig beschreibt, wobei ihm aber die Identität mit der Sternberg-Tuberkulose entging. Eine weitere Beobachtung gibt uns Gelegenheit zu der Frage noch einmal Stellung zu nehmen:

Ch. Anton. 14 Jahre. Vor 5—6 Monaten Auftreten von Geschwülsten am Halse, die nach 3 Monaten die größte Ausdehnung zeigten, später sich etwas rückbildeten, um dann wieder anzuschwellen. Für Tuberkulose kein Anhaltspunkt, weder beim Patienten, noch bei seiner Familie. Angeblich nach einem Fußbad trat der Hautausschlag auf.

Status praesens: Patient entsprechend groß, blaß, mäßig gut genährt. An den Streckseiten der Extremitäten, am Gesäß, in der Flankengegend — Gesicht und Hals sind vollkommen frei — ein Hautausschlag, der sich zusammensetzt aus kleinsten, stecknadelkopfgroßen Knötchen, die rasch zerkratzt werden und sich mit einem blutigen Börkchen bedecken und nach Abheilung kleinste Pigmentationen, ab und zu auch feinste Narben zurücklassen. Unmittelbar nach ihrem Auftreten sind dieselben von urtikariellem Charakter, in Form und Ansehen identisch mit Knötchen der Prurigo Hebrae; damit stimmt auch die Histologie eines exzidierten Knötchens überein, die banale Entzündung mäßigen Grades zeigt; fast keine diffuse Verdickung der Haut, keine Lichenifikation an den Unterschenkeln, vielleicht geringe diffuse Pigmentierung; Tubera frontalia frei von Ausschlag.

Die Haut der rechten Halsseite und der rechten Achselhöhle durch unter ihr gelegene Tumoren vorgewölbt. Die Tumoren entsprechen vergrößerten Lymphdrüsen, sind derb elastisch, nach allen Seiten beweglich, untereinander verschieblich und schwanken im Volumen von Haselnuß- bis Mannsfaustgröße. Sie füllen besonders die rechte Supraklavikulargrube aus, ziehen in drei rosenkranzartigen Reihen gegen den Kopf hinauf und sind auch noch in der Nackengegend zu treffen. In beiden Achselhöhlen erreichen sie, wie erwähnt, Mannsfaustgröße und lösen sich bei der Palpation in viele einzelne Tumoren auf, die vielleicht an manchen Stellen durch eine veränderte Kapsel etwas stärker miteinander verbunden sind, gegen Haut und Unterlage gut beweglich. In der linken Halsseite nur einige kleinere Drüsen, Kubitaldrüsen beiderseits nachweisbar, inguinale und femorale Drüsen nicht vergrößert.

Lungenbefund: Links hinten über der Spitze etwas verschärftes Atmen, sonst überall vesikulöses Atmen. Leber und Milz nicht vergrößert.

2. November. Blutbefund: Rote Blutkörperchen = 4 800 000. Weiß = 27 700.

Polynukl. Leukocyten	=	88,0 Proz.
Lymphocyten	=	8,0 „
Übergangsformen	=	3,7 „

4. November. Exzision einer größeren Lymphdrüse vom Hals.

6.—12. November. 0,002 alt. Tuberkul. ohne jede Reaktion. Pirquet- und Ophthalmoreaktion negativ.

17. November.

Polynukl. neutroph. Leukocyten	=	88,0 Proz.
Übergangsformen	=	6,5 „
Pol. eosinoph.	=	1,0 „
Lymphocyten	=	4,0 „

20. November. 0,005 Alt. Tuberkul. weder lokale noch Allgemeinreaktion; höchste Temp. 37,0.

25. und 26. November. Röntgenisierung der Tumoren.

30. November, 5., 7., 9., 10. Dezember. Röntgenisierung der verschiedenen Tumoren.

6. Dezember. Leukocyten 32 000.

Polynukl. neutroph.	=	82,0 Proz.
Polynukl. eosinoph.	=	6,0 „
Polynukl. basoph.	=	2
Übergangsformen	=	2,0 Proz.
Lymphocyten	=	9,0 „
Neutroph. Myeloc.	=	2

Jucken und Prurigo anhaltend.

9. Dezember. Nachweis von Antituberkulin negativ, Wassermannsche Reaktion auf Lues negativ.

12. Dezember. Graues Pflaster auf die Tumoren. Jodkali 1 g. Inunktionen mit 1 g grauer Salbe.

28. Dezember. Die Drüsen sind kleiner, weicher. Inunktionen werden fortgesetzt.

5. Januar. Weiße Blutkörperchen = 8000.

15. Januar. Die Drüsen verkleinern sich nicht weiter, Inunctionen ausgesetzt. Jodkali. Weiße Blutkörperchen = 18 000.

P. neutr. L.	=	80,0 Proz.
P. eosinoph.	=	2,4 „
P. basoph.	=	1,0 „
Lymphocyten	=	11,0 „
Übergangsformen	=	4,9 „

27. Januar. Drüsen wieder im Wachsen begriffen. Patient verläßt die Klinik.

Die histologische Untersuchung der exzidierten Lymphdrüse ergibt das typische Bild der von Sternberg beschriebenen eigenartigen Tuberkulose, die Veränderungen sind die gleichen wie in dem oben erwähnten von uns in Bd. 89 des Archiv f. Dermatol. publizierten Falle, wo wir die Veränderungen wegen eventueller Röntgenbeeinflussung der Drüsen mit einer gewissen Reserve als solche ansprachen; hier wurde die Drüse vor der Röntgenisierung exzidiert. Dieser Fall stützt somit den früher beschriebenen. Auch hier ist das hervorstechendste Symptom die bindegewebige Schwiele, die von der enorm verdickten Kapsel in breiten Strängen die Drüse durchzieht, daselbst sichtlich das Parenchym zum Schwunde bringt, so daß man nur vereinzelte und versprengte Herde desselben antrifft, die von allen Seiten von jungen Bindegewebszellen umgeben, anscheinend auch von neuen Kapillaren durchsetzt sind, zwischen welchen die charakteristischen großen geblähten zwei- und mehrkernigen Zellen auftauchen; Methylgrünpyroninfärbung zeigt die intensive Rotfärbung der Kernkörperchen und die schwächere Rotfärbung des Protoplasmas dieser Zellen; weiter zahlreiche Plasmazellen in den Herden, aber

auch in der Schwiele, neben reichlichen Fibroblasten daselbst. Den Rest der Zellen in den Herden machen dann wohl Lymphocyten aus, die aber vollständig aus der Lage des ursprünglichen Parenchyms verdrängt, größtenteils entzündlichen Ursprungs sind und in das Bindegewebe neuer Formation zu liegen kommen.

Die regressiven Erscheinungen im Zentrum der Herde unseres oben erwähnten ersten Falles, demzufolge die Färbbarkeit in manchen Herden stark herabgesetzt war und es zu Zelldegeneration kam, so daß nur vereinzelte Zellen in einem feinen Reticulum übrig blieben, war in diesem Falle nur durch Degeneration vereinzelter Zellen angedeutet. Verkäsung, echte Riesenzellen von tuberkulösem Typus fanden sich nirgends; Tuberkelbazillen wurden weder durch Karbolfuchsin noch durch protrahierte Gramfärbung nachgewiesen. Die Übertragung des Tumors auf zwei Meerschweinchen ergab offenbar wegen Sekundärinfektion keine verwertbaren Resultate. Spirochätennachweis im Schnitt und Ausstrich der Drüse negativ.

Nach den beschriebenen Veränderungen handelt es sich somit im obigen Falle um die Kombination der von Sternberg als eigenartige Tuberkulose beschriebenen Veränderung der Lymphdrüsen mit einem chronisch urtikariellen Zustand, der klinisch Ähnlichkeit mit Prurigo zeigt. Lymphdrüsen- und Hautveränderungen sind nicht von der gleichen Art, erstere sind ein entzündliches Granulom, letztere rezidivierende Quaddeln mit folgender banaler Entzündung. Und doch besteht ein Zusammenhang zwischen beiden Erkrankungen, entweder in der Art, daß die gleiche Ursache Lymphdrüsenerkrankung und Urtikaria verursacht, oder daß erst die Lymphdrüsenerkrankung die Urtikaria zur Folge hat. Letztere Annahme wird durch die Tatsache nahegelegt, daß nach Rückbildung der Tumoren unter grauem Pflaster oder Röntgenstrahlen die Prurigo sich besserte, ähnlich wie sie in dem Falle von Blaschko nach operativer Entfernung des Tumors vollständig schwand und mit seinem Rezidiv zurückkehrte. Dies spricht nach Blaschko für die toxische Natur der Prurigo, und als Abwehrerscheinung gegen resorbierte toxische Schädlichkeiten aus den Tumoren ist wohl auch die Leukocytose aufzufassen, die im obigen Falle bei Rückbildung der Tumoren von 30 000 auf 8000 sank, später aber mit dem Tumor wieder zurückkehrte. Gegen die Auffassung, daß der Grund der Urtikaria in der Leukocytose gelegen ist, spricht die Seltenheit von Urtikaria bei Leukocytosen anderer Ätiologie und das Fehlen von Leukocytose in anscheinend hierher gehörigen Fällen. Die Leuko-

cytose fand sich außer in unseren beiden Fällen auch in dem Fall Dubreuilhs.

Daß die Prurigo nicht identisch ist mit Prurigo Hebrae, geht aus den klinischen Daten deutlich hervor, aber auch die Lymphdrüsenveränderung ist eine andere als in letzterer. Zwei zur histologischen Untersuchung von uns exzidierte Drüsen von Prurigo Hebrae zeigten zwar ebenfalls eine hochgradige Destruktion und Umordnung des Parenchyms, auch hier durch enorme Mengen von Plasmazellen bedingt, aber es entstehen dabei nicht, wie oben, die umschriebenen eigenartigen Herde, und vor allem fehlen, wenn man von etwas Kapselverdickung absieht, die Reizerscheinungen am Bindegewebe in den Drüsen, es fehlen die geblähten und mehrkernigen Fibroblasten. Gerade letztere Veränderungen lassen in ihrer regelmäßigen Wiederkehr eine einheitliche Ursache vermuten, und die Vermutung kommt immer wieder auf Tuberkulose zurück, obwohl z. B. auch in obigem Falle sämtliche diagnostische Hilfsmittel im Stiche ließen, der Nachweis von Antituberkulin durch die Komplementbindungsreaktion nicht gelang, die Tumoren sich unter grauem Pflaster teilweise rückbildeten, wobei aber gegen Lues wieder die Rückkehr der Drüsen trotz Hg, der negative Ausfall der Wassermannschen Reaktion, und das Fehlen von Spirochäten im Schnitt und Ausstrich der Drüse sprach. (Bei dieser Gelegenheit sei auf das Spirochäten vortäuschende Retikulum aufmerksam gemacht.) Es läßt sich somit über die Ätiologie der Erkrankung auch nach obigem Falle nichts aussagen.

Größerer Gewinn resultiert aus obiger Beobachtung für die klinische Stellung des ganzen Krankheitsbildes, trotz des Umstandes, daß die Identifizierung früherer Beobachtungen meist nur nach klinischen Symptomen und nicht nach den anatomischen Veränderungen der Lymphdrüsen vorgenommen werden kann. Anatomisch untersucht und identisch ist, wie schon erwähnt, nur ein Fall von Dubreuilh, als Prurigo lymphadénique beschrieben. — Dubreuilh (Annales de Dermatol. 1905): 26jähriger Mann, keine Lues, keine Tuberkulose. Beginn der Erkrankung mit Jucken und Kratzveränderungen. 2 Jahre später rascher Kräfteverfall, papulöse Prurigo, infizierte Kratzeffekte, in Form von Furunkeln, Pigmentationen, Narben, ganz geringe Lichenifikation (wie oben). Am Hals über der Parotis große Massen von

vergrößerten, beweglichen, schmerzlosen, derb elastischen Lymphdrüsentumoren, Tumor hinter dem Sternum, Kompression des Bronchus, übrige Lymphdrüsen normal, Leber, Milz normal. 28 300 weiße Blutkörperchen, 90 Proz. polyn. Leuk. Exitus. Histologie ergibt Veränderungen wie im obigen Falle, angeblich ohne Plasmazellen, was bei der sonstigen Übereinstimmung sehr unwahrscheinlich erscheint. Ein zweiter Fall: 27jähriger Mann, keine Tuberkulose, Prurigo, ohne Lichenifikation, Lymphdrüsentumoren am Hals, 91 Proz. polyn.; konnte anatomisch nicht untersucht werden. In dem ersten Falle fand sich ebenfalls der eigenartige Reizzustand am Bindegewebe mit Bildung mehrkerniger Fibroblasten, wie sie auch in unserer ersten Beobachtung vorhanden waren. Kreibich (Arch. f. Dermatol. Bd. 89). 29jähriger Mann, Lymphdrüsentumoren seit 1½ Jahren, am Hals, in beiden Achselhöhlen; Prurigo. Weiße Blutkörperchen 30 000, polyn. Leuc. 88 Proz. — Tuberkulose nach Klinik nicht ganz auszuschließen, obwohl keinerlei Reaktion auf Tuberkulin und kein Bazillennachweis. Histologie: Sternbergtuberkulose. Zu diesen drei Beobachtungen kommt weiter der interessante Fall von S. Groß (Beiträge zur pathol. Anat. u. zur Allgem. Pathol., Bd. 39, 1906). Durch diesen Fall wird der Beweis erbracht, daß auch in der Haut die gleichen Veränderungen wie in der Lymphdrüse auftreten können.

Sie stellen sich als linsen- bis wallnußgroße, dicke, bräunlichrote Geschwülste der Sternalhaut dar, mit gleicher Anatomie, i. e. entzündlichem Granulom mit vielkernigen Fibroblasten und reichlichen Plasmazellen, wie die Veränderungen der Lymphdrüse, der Pleura, der Leber und Milz; toxische Prurigo bestand nebenbei nicht. Weiße Blutkörperchen 12—18 000 ausschließlich polynukleäre; für Tuberkulose kein Anhaltspunkt.

Damit scheinen die Beobachtungen erschöpft, welche die Lymphdrüsenveränderungen, als Sternberg-Tuberkulose gedeutet, in Beziehung zur gleichzeitigen Prurigo bringen, nicht aber frühere Beobachtungen klinisch ähnlicher Art, bei welchen die Anatomie nicht vorliegt, anders gedeutet wird oder die Publikation aus der Zeit vor dem Sternbergschen Befunde stammt; die gleiche Anatomie kann natürlich aus der gleichen Klinik nur vermutet werden. Die Fälle sind folgende: E. Wagner. 1. Fall: 22jähriger Mann, Drüsentumoren am Hals und beiden Achselhöhlen, Dämp-

fung im Mediastinum, plötzliche Verschlimmerung mit Auftreten von neuen Tumoren, an der Haut typische Prurigo.

2. Fall: 16jähriges Mädchen. Halslymphdrüsen vergrößert bis Ganseigröße, Tonsille wallnußgroß, Bulbi prominent. Sektion ergibt Lymphome sämtlicher Lymphdrüsen, die mediastinale Wucherung aggressiv auf den Bronchus übergreifend. Da Yamasaki ebenfalls ein Durchbrechen der Lymphdrüsenkapsel beschreibt, so ist trotz dieses Befundes Sternberg-Tuberkulose nicht ausgeschlossen. In den schlecht beschriebenen Hautveränderungen sind vielleicht in den purpuraähnlichen Knötchen zerkratzte Prurigoknötchen, in den farblosen und blaßrötlichen Knoten die disseminierte Form wie bei Groß verborgen, Anatomie fehlt, und dies macht den Fall wenig verwertbar. Hingegen scheint der 3. Fall sicher hierher zu gehören, weil neben Lymphdrüsentumoren am Hals, Achsel, Mediastinum, auch Knoten in Lungen, Leber und Milz sich fanden. Die Hautveränderungen entsprechen wohl am besten der Prurigo. Der 4. Fall ist ein Pankreaskarzinom mit Pruritus. Gehört der nächste Fall, den M. Joseph beschreibt, hierher, was wegen fehlender Anatomie der Drüsen nur vermutet werden kann, so wäre er als Kombination mit Prurigo und mit gleichwertigen, sagen wir der Einfachheit halber „metastatischen" Hautveränderungen aufzufassen, wenigstens scheint es gerechtfertigt, die blaßrötlichen Knoten mit unverletzter Epidermis und breite plattenförmige tiefere Einlagerungen in diesem letzteren Sinne so aufzufassen; auffallend ist der normale Blutbefund ohne Leukocytose. Der Fall ist folgender: M. Joseph (Deutsche med. Wochenschr. 1889, S. 946). 66jähriger Mann, keine Tuberkulose. Beginn 3 Jahre vorher mit Drüsenschwellungen am Hals; 1 Jahr später Prurigo an den Armen, dann plötzlich einsetzendes, intensives Juckgefühl über dem ganzen Körper. Neben der Prurigo und durch Kratzen zu provozierenden Quaddeln hanfkorngroße, blaßrötliche Knötchen mit unzerkratzter Epidermis und etwa zehn erbsengroße, tiefer sitzende Platten. Sektion ergab Schwellung fast sämtlicher Lymphdrüsen, Hautschnitte gewöhnliche Entzündung. Buschke beschreibt (Deutsche med. Wochenschr. 1902, S. 837) einen 58jährigen Mann, seit $1^1/_2$ Jahren Jucken, seit $^1/_4$ Jahr Drüsenschwellung in der Inguinalgegend. Keine Tuberkulose. Prurigo mit deutlich urtikariellen Knötchen, daneben breitere Quaddeln,

vereinzelte Bläschen, diffuse Pigmentation; Milztumor, Blut normal. Er erwähnt die Möglichkeit einer Sternberg-Tuberkulose, anatomische Untersuchung war ihm aber nicht möglich. Nicht hierher gehören würde der oft zitierte Fall von Blaschko, vorausgesetzt, daß der exstirpierte Tumor ein „hartes Lymphosarkom" war. Der Fall ist wichtig, weil nach seiner Exstirpation die Prurigo verschwand und mit ihm rezidivierte. Blaschko (Dermatol. Zeitschr. 1900, S. 250 u. 820): 22jähriger Mann, seit 3 Jahren in der Schlüsselbeingrube ein faustgroßer Tumor. Seit 8 Wochen Verschlechterung des Allgemeinbefindens; Jucken, Prurigo zugleich mit raschem Wachstum des Tumors. Im Tumor überwiegt der bindegewebige Anteil über den zelligen, in einem Präparat wurden nekrotische Partien gefunden, zwischen den Zellen retikuläres Bindegewebe mit eingesprengten Stromazellen. Blut normal. — 14 Tage nach der Operation Prurigo geheilt, ist aber wieder vorhanden beim Rezidiv des Tumors. Blaschko schließt daraus auf Resorption toxischer Substanzen aus dem Tumor. Vielleicht könnte heute nach der Sternbergschen Publikation der Tumor in seinem Sinne gedeutet werden. Leider fehlt die Anatomie auch im Falle Pinkus, der nach klinischen Symptomen wohl sicher hierhergehört. Pinkus (Dermatol. Zeitschr. 1899). 42jähriger Mann; seit $2^1/_2$ Jahren Jucken, seit $^1/_2$ Jahr Drüsenschwellung in der Achselgegend. Auf der Haut Quaddeln und Prurigo. Exstirpation der Drüsen, dann explosionsartiges Rezidiv und Auftreten neuer Tumoren, Milztumor, Blut normal, keine Lymphocytenvermehrung, keine Tuberkelbazillen im Sputum. Die normale Blutbeschaffenheit in diesen und anderen Fällen würde vielleicht darauf hindeuten, daß trotz gleicher Voraussetzungen die Leukocytose nicht immer eintritt oder vorhanden ist, ähnlich wie in obigem Fall von uns nach Beeinflussung der Tumoren die Leukocyten von 30 000 auf 8000 zurückgingen. Ähnlich ist endlich der Fall Kaposis (Arch. of Dermatol. 57, S. 449). 46jähriger Mann, seit 3 Monaten Tumoren am Hals und in den Achselhöhlen, seit 8 Wochen Abmagerung und intensives Hautjucken, keine Leber- und Milzvergrößerung, Blut normal. Keine anatomische Untersuchung.

Ist die zur Lymphdrüsenerkrankung hinzutretende Prurigo, wie Blaschko wohl richtig annimmt, toxischer Natur, dann ist die Annahme berechtigt, daß zur Lymphdrüsenerkrankung

auch einmal erythematöse Hautentzündung hinzutreten kann; ist dieselbe durch Toxine bedingt, dann wird sie banale Entzündung sein; aber auch die Möglichkeit, daß eine der Lymphdrüsenerkrankung identische Hautveränderung, die im Falle Groß in Knötchenform vorhanden war, in Form einer diffusen Hautentzündung verläuft, ist nicht ausgeschlossen. Entscheidend für die Hierhergehörigkeit des Falles wird immer die anatomische Untersuchung der Lymphdrüsentumoren sein, mit dem Ergebnis der oben beschriebenen genugsam charakteristischen Veränderungen.

Vielleicht werden danach dann manche Fälle, in denen zu echter „Drüsentuberkulose" Prurigo hinzutrat, einer Korrektur bedürfen, womit aber die Möglichkeit auch dieser Tatsache nicht geleugnet werden soll. Jedenfalls erweist man der ganzen schwierigen Frage einen besseren Dienst, wenn man von obigem Postulat nicht abgeht und vorderhand nur eine kleinere Gruppe, diese aber nach anatomischer Untersuchung und Übereinstimmung schärfer heraushebt. So können wir z. B. einen Fall, den Wechselmann als Pseudoleukämie mit diffusem Erythem beschreibt, nicht hierher rechnen, obwohl Anhaltspunkte vorhanden wären; denn auch in diesem Falle fanden sich in Haut und Lymphdrüsen große Zellen, aber Wechselmann deutet dieselben als Lymphoblasten, hebt das Fehlen von Riesenzellen hervor, identifiziert weiter seinen Fall mit dem von Nicolau beschriebenen, bei welchem Lymphocytenvermehrung, also echte Pseudoleukämie, vorhanden war. Ist diese Abhebung scharf begrenzt, dann kann sie dafür auch radikal und energisch sein, und muß, anlangend obiges Krankheitsbild, schon bei der Bezeichnung einsetzen. Bisher sind die meisten derartigen Fälle als Pseudoleukämie beschrieben; bleibt diese Bezeichnung, wie bereits eingangs erwähnt, im Sinne von Ehrlich-Pinkus für die relative Lymphocytose für die sublymphämische Leukämie reserviert, dann ist sie für obige Fälle nicht am Platz, denn die Veränderungen der Lymphdrüsen sind keine Hyperplasien, sondern chronisch entzündliche Granulome. Es würde sich eher empfehlen, von einem Morbus Sternberg und Prurigo, von einer Lympmphogranulomatosis cutis (Groß), oder sagen wir handlicher: von einem Lymphogranulom zu sprechen, welches sich als Lymphogranuloma cutis multiplex mit dem Fall Groß, als Lympho-

granuloma pruriginosum mit obigen Fällen decken würde. Dieses Lymphogranuloma pruriginosum wäre dann nur eine Form der Prurigo lymphatica Buschke, der Prurigo lymphadénique Dubreuilh als Sammelnamen für einen pruriginösen Hautausschlag, der zu irgend einer Lymphdrüsenerkrankung — echte pseudoleukämische Hyperplasie, Sarkom, Tuberkulose, und so auch Sternberg-Tuberkulose — hinzutritt.

---

71. Herr **Kreibich-Prag: Zur Ätiologie des Erythema perstans faciei.**

Unsere Anschauungen über die Ätiologie des Lupus erythematodes sind bislang Arbeitshypothesen. Als solche sind auch die folgenden Ausführungen, die sich ausschließlich auf die Ätiologie des Erythema perstans faciei beziehen, aufzufassen. Anläßlich der Beschreibung eines derartigen Falles (Unnas Monatshefte 1906, Bd. 42) haben wir uns der Meinung jener angeschlossen, welche in dem Lupus erythematodes ein durch Reizung vasomotorischer Zentren entstandenes atrophisierendes Erythem sehen. Die Annahme, daß verschiedene Toxine die gleiche vasomotorische Erregung auslösen können, ermöglicht uns die Tatsache, daß man Lupus erythematodes mit und ohne Tuberkulose findet, im Hinblick z. B. auf den Herpes zoster, der einmal unter dem Bilde einer Infektionskrankheit, das anderemal nach Arsenik entsteht, gut zu erklären. Die Frage nach der Art der Toxine drängt sich uns besonders gegenüber den akuten fieberhaften Formen des Lupus erythematodes, und unter ihnen gegenüber dem Erythema perstans faciei auf. Liegt hier eine eigenartige „Lupus erythematodes-Erkrankung" vor, oder ist die Erkrankung eine unserer Untersuchung zugängliche Infektion oder Intoxikation? Obige Hypothese würde uns gestatten, diese Infektion als Toxinquelle für das Erythem anzusehen, mit um so größerem Recht, je öfter sie in dem Krankheitsbild wiederkehrt. Frühere Beobachtungen deuten nun ganz entschieden auf eine derartige Infektion hin. Von den 21 Fällen des Lupus erythematodes acutus, die Jadassohn in Mrazeks Handbuch zusammengestellt hat, sind 13 Fälle an Pneumonie resp. Pleuropneumonie gestorben, 2 Fälle sind als akute Lungenerkrankung ohne Sektion angegeben, auch der von uns beschriebene Fall litt an Pleuropneumonie, desgl.

ein Fall von akutem Lupus erythematodes disseminatus des Gesichtes, der sich derzeit noch an der Klinik befindet und bei welchem sich die Erkrankung nach einer Entbindung zugleich mit einer 4 Wochen dauernden Pneumonie, 4 Monate vor dem Spitalseintritt entwickelte. Dies wären insgesamt 17 Fälle von Pneumonie oder akuter Lungenkrankheit.

Aber auch von den übrigen 6 Fällen, die Jadassohn anführt, litten noch zwei an Lungenkrankheiten, 1 Fall an Lungen- und Darmtuberkulose, 1 Fall an multiplen Abszessen der Lunge, in einem Falle war die Sektion negativ. Die übrigen blieben ohne Sektion. Danach wäre man wohl berechtigt, in der Lungenerkrankung eher etwas zum Krankheitsbild Gehöriges, vielleicht ätiologisch in Betracht Kommendes, als eine bloß terminale Erscheinung zu erblicken. Prüft man die beschriebenen Pneumonien näher, so fällt vor allem der häufige letale Ausgang auf. Weiter fanden sich in einem Falle von Kaposi und in dem Falle von Sequeira-Baleau neben der Pneumonie noch Morbus Brightii, Fettleber, Nierenabszesse, chronisches Ödem der Meningen, in anderen Fällen wurden verkäste Lymphdrüsen ohne Tuberkulose gefunden; auch in dem von uns beschriebenen Falle fand sich während der ganzen Krankheit Eiweiß im Urin, und es sei vorweg genommen, daß, ähnlich wie im Falle Kaposi, in dem später zu beschreibenden Falle sich Fettleber, Morbus Brightii und chronisches Ödem der Meningen sich fand. Aus allen diesen Symptomen könnte vermutet werden, daß in den Fällen keine Bronchopneumonien im Sinne einer Diplokokkenerkrankung vorlagen, sondern Erkrankungen, bei welchen in irgend einem Stadium der Influenzabazillus mit beteiligt war. Diese Vermutung tauchte zum erstenmal anläßlich des schon zitierten, von uns beschriebenen Falles auf, weil auch in diesem eine Pneumonie und Pleuritis mit wochenlangem Fieber vorhanden war und die Erkrankung in eine Zeit fiel, wo Influenza vorkam. Die Vermutung kam allerdings verspätet, weil Patientin mittlerweile geheilt entlassen war, das Übersehen war aber zu entschuldigen, weil Patientin während der Erkrankung gravid war, und vor allem diesem Zustande eine ätiologische Bedeutung beigelegt wurde. Im Rahmen obiger Hypothese käme diesem Zustand, der auch in dem obigen zweiten Falle zugleich mit Pneumonie und Lupus erythematodes disseminatus vorhanden war, nur ein

präparatorischer disponierender Einfluß im Sinne der Eröffnung und Sensibilisierung der vasomotorischen Bahnen zu. Auf jeden Fall ergab sich aus den beiden Beobachtungen die Anregung, kommende Fälle daraufhin zu prüfen, inwieweit die Lungenerkrankung oder eine andere Infektion die toxische Quelle für das Erythema perstans abgeben kann, und ob nicht in manchen Fällen dem Influenzabazillus dabei eine Rolle zukommt. Der folgende Fall spricht dafür:

K. J., 29jähriger Tagelöhner, seit 5 Jahren chronischer Lupus erythematodes fast der gesamten Gesichtshaut; wiederholte Behandlung desselben an der Wiener Dermatologischen Klinik. Vor 5 Wochen rötete sich das Gesicht von neuem, keine Schmerzen, kein Schüttelfrost, innerhalb 7 Tagen breitete sich die Erkrankung von der Nase bis zu beiden Ohren aus. Der Status praesens ergibt den typischen Befund eines Erythema perstans faciei auf der Höhe seiner Entwicklung mit reichlichen disseminierten Erythemen an den oberen Extremitäten, an der Brust und Rückenhaut, und Beteiligung der Schleimhaut. Von der Nase flügelförmig bis weit hinter beide Ohren reichend eine bis 1 cm hohe impetiginöse, fest mit der Unterlage verklebte Kruste, die am Rand allenthalben Reste eines Blasenwalles von kolliquativem Charakter erkennen läßt; über den Blasenwall hinaus Spuren des alten Lupus erythematodes in Form einer pigmentierten atrophischen Narbe von typischer Beschaffenheit; auf der Stirne mehrere blaßrote zentral atrophische Flecke, Ohren trotz der auflagernden Kruste deutlich atrophisch. Auf der Schleimhaut der Lippen festhaftende, blutige, fibrinöse Auflagerungen, desgleichen auf der Schleimhaut der Wangen, woselbst sich auch fleckenförmige dunkle Pigmentationen finden. Am Stamme die Erkrankung mehr fleckenförmig erythematös, in den kleinsten Effloreszenzen follikulär stippchenförmig, in den größeren Flecken unscharf zackig begrenzt, zentral deprimiert, oder an gedrückten Stellen, so am Rücken entsprechend dem Kleiderbund ähnlich wie die Gesichtsaffektion blasenartig, krustös und impetiginös. Hohlhand mit zahlreichen bräunlichblauen, zentral eingesunkenen Flecken besetzt; nach abwärts die letzten Effloreszenzen bis zum Oberschenkel reichend. Temperatur 39,4. $^3/_4$ Proz. Eiweiß. Über beiden Lungen mittelblasiges Rasseln, rechts unten etwas Dämpfung, Expirium rauher, blutige Sputa, reichlich Influenzabazillen enthaltend.

Verlauf: Bronchitis fortbestehend; Temperaturen etwa 2 Wochen zwischen 37,8—38,5 schwankend. Gesichtsaffektion im Abheilen begriffen. Am 11. Febr. mit 39,0°, Schmerzen in der rechten Brustseite, vermehrter quälender Husten, vermehrtes Rasseln, Dämpfung etwas zugenommen. Auftreten einiger neuer blutig verfärbter Flecke an den Händen. 12. Febr. Temperatur 37,4—39,0, 13. Febr. 37,2—40,1, 14. Febr. 40,1—38,6. Seitenstechen, 12 Uhr nachts Atemnot, 15. Febr. 39,0—38,6, 16. Febr. Exitus letalis.

Die Sektion ergab: Rechtsseitige eitrig fibrinöse Pleuritis, lobuläre Pneumonie im rechten Unterlappen in gelblichgrauer, eitriger Einschmelzung. Rote Schwellung der Halslymphdrüse ohne Verkäsung. Fettleber, subakuter M. Brightii, subakuter Hydrocephalus internus. Keinerlei Spuren frischer Tuberkulose, in der rechten Lungenspitze eine alte verkreidete Narbe.

Bakteriologische Untersuchung: Die Kulturen aus der Lunge ergeben neben spärlicheren Kolonien eines Diplokokkus zahlreiche Kolonien des Influenzabazillus. Schnitte durch das Gewebe zeigen eine Bronchopneumonie mit durchaus eitrigem Exsudat, gramfeste Diplokokken und kurze Ketten, die den Eindruck plasmolisierter Stäbchen machen; ob noch nebenbei echte gramfeste Stäbchen vorhanden, konnte mit Sicherheit nicht konstatiert werden. Diese gramfesten Bakterien treten an Zahl aber stark zurück gegenüber einem kleinen, gramnegativen Bazillus, der massenhaft sämtliche Leukocyten und das peribronchiale Gewebe durchsetzt, und der in Form und Aussehen mit dem Influenzabazillus übereinstimmt. Derselbe findet sich auch in den Schnitten durch das pleuritische Exsudat zusammen mit obigen eigentümlichen Kokkenketten, was auch mit den Kulturen übereinstimmt. Die gesamte weiche Rückenmarkhaut ist dicht von grampositiven Diplokokken durchsetzt, die das Rückenmark und die Spinalganglien umgeben und daselbst sowohl im Gewebe als auch in den Gefäßlumina sich finden. Die gleichen Kokken, aber auch kleinste Stäbchen finden sich in den tiefen Gefäßen einer exulzerierten Lupus erythematodes-Effloreszenz der Rückenhaut, während die Oberfläche einen dichten Kokkenrasen anderer Beschaffenheit aufweist. Die Leiche kam im Winter 20 Stunden nach dem Tode zur Sektion, die Massenhaftigkeit der Kokken in den Gefäßen und im Gewebe spricht entschieden gegen eine postmortale Einwanderung, andererseits deutet der Mangel einer entzündlichen Reaktion eine septische Überschwemmung des Organismus zu einer Zeit an, wo letztere nicht mehr dagegen reagieren konnte. Sofort nach dem Spitalseintritt vorgenommene Kulturen aus dem Blute blieben in zweimaliger Untersuchung steril; vor dem Tode wurde das Blut nicht mehr unterscuht.

Im Sinne obiger Hypothese wäre der Fall mit einiger Wahrscheinlichkeit in folgender Weise aufzufassen. Ein Patient mit einem akuten Lupus erythematodes erkrankt an Influenza, die aus dieser Infektion stammenden Toxine bewirken durch Erregung vasomotorischer Zentren das Erythema perstans und die akute Dissemination des Erythems auf dem Körper; später erliegt der Patient einer Pleuropneumonie, bei welcher Diplokokken und Influenzabazillen zu gleicher Zeit beteiligt sind; nicht zu lange Zeit vor dem Tode kommt es zu einer septischen Überschwemmung des gesamten Organismus mit Bakterien. Letztere haben sicher das Erythem nicht verschuldet, da dasselbe zu dieser

Zeit größtenteils abgeheilt war. Nicht ganz ohne Einfluß mögen die Toxine aus der Pneumonie gewesen sein, weil zu dieser Zeit noch neue Effloreszenzen auftraten; vom entscheidenden Einfluß für das Erythem war wohl hauptsächlich die Infektion gleichsam mit dem ersten Bakterium, und da wird man, wenn man den Gang derartiger Infektionen überblickt, auf den Influenzabazillus gewiesen. Dieser Vorgang spielte sich bei dem Patienten ab, als er noch zu Hause war, und es müßten erst künftige Beobachtungen lehren, wie derselbe abläuft; ob erst nach einem kurzen fieberhaften Initialstadium die Toxine des Influenzabazillus, wie wir dies bei der Einwirkung auf andere Nerven sahen, auf die Gefäßnerven wirkten, ob der Patient als fieberloser Bazillenträger für das Erythem genügend Toxinmengen resorbierte und erst zu fiebern begann, als die Bronchitis sich ausbreitete und zur Pneumonie sich entwickelte. Letztere Möglichkeit muß nach Untersuchungen von Wohlwill, der zu Zeiten einer Influenzaepidemie z. B. bei 22 Proz. von verstorbenen Tuberkulosen in den Lungen Influenzabazillen nachwies, zugegeben werden. Ja man könnte, würde es sich bis jetzt nicht erst um einen Fall handeln, bei welchem der Influenzabazillus zur Erklärung von Hautveränderungen herangezogen wird, sogar weiter gehen und in demselben den Erreger des akuten Lupus erythematodes auch in Fällen erblicken, wo nebenbei die Sektion noch Tuberkulose ergab. So ist z. B. nicht uninteressant, daß in der Zusammenstellung von Jadassohn ein Fall von Petrini angeführt ist, bei welchem die klinische Diagnose „Influenza?“ lautet und die Sektion eine hämorrhagische Pneumonie ergab. Daß wir den Bazillus nicht aus dem Blute züchten konnten, spricht nicht unbedingt dagegen; denn einmal ist der Nachweis daselbst doch schwieriger als vielfach angenommen wird, andererseits kann jemand von einem Herd aus toxisch erkranken, ohne die Bazillen im Blute zu führen. Wir glauben auch nicht unbedingt, daß es in allen Fällen der Influenzabazillus sein muß, der das toxische Erythem erzeugt, vielleicht gibt in anderen Fällen eine Angina, eine Pneumonie anderer Ätiologie, oder ein infektiöser Herd anderer Art, die Toxinquelle ab, jedenfalls scheint uns obige Beobachtung geeignet, die Aufmerksamkeit auf eine primäre infektiöse Erkrankung nachweisbaren Charakters zu lenken. Kraus und Bohac haben es unternommen, das noch nicht publizierte

Material der Klinik daraufhin zu prüfen, die Schwierigkeit einer derartigen Untersuchung liegt, wie bei allen toxischen Einflüssen, auf der Hand, und es wird daher hauptsächlich kommenden Beobachtungen zukommen, zu zeigen, ob an obiger Hypothese etwas Brauchbares ist.

Diskussion.

Herr **Delbanco**-Hamburg knüpft für den ersten Fall an seinen Dresdner Vortrag an über ausgebreiteten Lupus erythematodes des Gesichts mit tuberkulösen Lymphdrüsen des Halses. Operation. Aufblühen des Patienten. Spontanes Schwinden des Lupus erythematodes. Neue Drüsen, Rezidiv des Lupus erythematodes. Operation gelingt nicht vollkommen. Lupus erythematodes bleibt. Tierversuche mit den Drüsen positiv, mit dem Lupus erythematodes (Probeexzision) negativ.

Herr **Müller**-Mainz berichtet über zwei Fälle von Lupus erythematodes disseminatus, bei denen zweifelloser Zusammenhang mit florider Phthisis nachzuweisen war.

---

72. Herr **Kreibich**-Prag: **Über Cystenbildung im Spinalganglion bei Pemphigus malignus.**

In einer Arbeit „Zur Pathologie der Spinalganglien" berichtet O. Marburg[1]) über pathologische Befunde am Spinalganglion von Pemphiguskranken. Er fand in drei Pemphigusfällen schwächer und stärker ausgebildet primäre Neuronophagie, id est primäre Wucherung des Kapselendothels mit sekundärer Degeneration der Zelle, ein Befund, der auf sklerosierende Entzündung hindeutet, er fand weiter in einem Fall Blutungen in der Peripherie des Ganglions, und endlich in einem dritten Fall Cystenbildung in der überwiegenden Mehrzahl der Ganglien. Da seine Arbeit für Dermatologen schwerer zugänglich ist, so folgt der letztere Befund in seinen eigenen Worten:

„Die Spinalganglien zeigten mikroskopisch die mannigfachsten Form- und Größenverhältnisse; die sonst relativ kleinen Dorsalganglien erreichten zum Teil die Größe von mittelgroßen Bohnen, die sie auch in der Form nachahmten, oder waren nach einer Seite vorgebuckelt. Man konnte hier und da eine nachgiebigere Stelle tasten, die auch deutlich verfärbt war und leicht grau erschien. An Längs- und Querschnitten

[1]) O. Marburg, Arbeiten aus dem neurologischen Institute. Wien, Deuticke, 1902.

zeigte es sich, daß die Form und Größenunterschiede ausgiebigen Hohlraumbildungen entsprachen, die dort, wo sie solitär zur Beobachtung kamen, stets zentral, d. h. der Gegend des Abganges der hinteren Wurzel, gelegen waren, während multiple sich an keine bestimmte Lokalisation anschlossen. Inhalt war scheinbar nicht vorhanden. Die Größenunterschiede waren oft beträchtlich, doch zeigten die kleinsten Cysten völlig gleiche Verhältnisse wie die großen. Die Wand bestand in gleicher Weise wie die der übrigen Fälle aus derbem Bindegewebe, von dem sich ein Innenhäutchen deutlich, oft ziemlich tief, in das Lumen der Höhle vorspringend abhob. Das Innere, meist leer, selten von unkenntlichem Detritus spärlich erfüllt, zeigte, allerdings nur ganz vereinzelt, Reste von Nervenfasern, die ziemlich gut erhalten waren, sowie Bindegewebsbalken und kleine Gefäße, ferner ganz homogen gebläht erscheinende, kaum erkennbare Ganglienzellen, und dies besonders in den kleinen Cysten; auch Fettkörnchenzellen waren zu bemerken, mitunter allerdings wieder nur in einzelnen Cysten gehäuft. Die Wand ist reichlich vaskularisiert, und auch die ganze Umgebung stark hyperämisch. Die Zellen ringsherum finden sich in allen Arten der Degeneration, besonders jedoch tritt fettig-pigmentöse mit wabig-vakuolärer auf; eine so starke Änderung im Kontur derselben, wie sie in den ersten Fällen beschrieben ist, fiel hier nicht ins Auge. Die Nervenfasern, die, wie bereits erwähnt, oft völlig intakt in die Cyste hineinragen, sind an anderer Stelle wiederum verdrängt, so zwar, daß sie wie ein Rahmen um den Hohlraum gelegt erscheinen, ohne daß wesentliche Veränderungen ihrer Struktur weder an Marchi- noch an Weigert-Präparaten hervortreten, wobei leichte Aufhellungen bei letzteren wohl vorkommen, aber objektiv schwer zu beurteilen sind. Sobald eine Cyste einmal sich ausgebildet hat, ist man, mag ihre bindegewebige Wand noch so dünn sein, kaum imstande, irgend etwas zu erkennen, was die Genese derselben zu erklären imstande wäre. Mit schwerster Mühe und langem Suchen nur konnte in der Umgebung einer solchen — die auch reichlich Fettkörnchen zeigte und so sich als relativ frisch erwies — wahres Blutpigment frei und in Zellen erkannt werden, sonst war die Umgebung, mit Ausnahme der Gefäßinjektion und Zellveränderungen, ganz ohne Reaktion geblieben. Die Untersuchung anscheinend noch normaler Ganglien derselben Zellen wirft jedoch einiges Licht auf diese Umstände. Es finden sich hier z. B. ganz bedeutende Kapselblutungen, deren eine sich an einer Stelle etablierte, wo an den hinteren Wurzeln die hier besonders mächtigen Arachnoidalbalken wie eine Geschwulstmasse bis über die Kapsel des Ganglions hinaus sich vordrängen. Man kann hier schon aus den Quellungs- und Ablassungsphänomenen auf den im Gange befindlichen nekrotischen Prozeß schließen, den das gewucherte, wenig resistente Arachnoidalgewebe wohl beschleunigen kann. An anderen Stellen sieht man wieder lediglich Erweichung, ohne jedoch irgend einen thrombotischen Prozeß in der Nähe wahrnehmen zu können. Die Gefäße, und das gilt für alle Ganglien, zeigen neben starken Wandverdickungen hyaline Degeneration und Verkalkung. Neuronophagie, und zwar primäre, war wohl vorhanden, keineswegs aber derart wie im Falle XXXII."

Wenn dieser an sich interessante Befund seither keine besondere Beachtung gefunden hat, so hat dies seinen Grund in dem hohen Alter des Patienten — 75 Jahre — und in der Tatsache, daß Marburg die gleichen Cysten bei einem Mann von 69 Jahren, mit Car. ventriculi bei einem dritten im Alter von 75 Jahren, der an Marasmus starb, und bei einem vierten von 77 Jahren mit chronischer Endokarditis fand. Die Deutung als bloße Alterserscheinung war dadurch naheliegend. Als Pemphigus senilis ist wohl auch der Blasenausschlag zu deuten, da er angeblich erst wenige Wochen vor dem Tode auftrat; hohes Alter und spätes Auftreten sprechen gegen Pemphigus malignus; der Pemphigus ist als „vulgaris" geführt, womit reines Blasenstadium gemeint ist. Wenn aus den angeführten Gründen aus diesem Ganglienbefund sich ätiologisch für den Pemphigus malignus nichts ableiten läßt, so könnten aus dem Befund wenigstens Beziehungen zwischen Ganglien- und Hauterkrankung, pathogenetische Aufschlüsse für den Pruritus senilis, als dessen urtikariell erythematöse Variante uns immer der Pemphigus pruriginosus senilis erschienen ist, gewonnen werden. Jedenfalls ergab sich aus diesem Befund Marburgs zusammen mit der heute feststehenden Tatsache, daß Erkrankung des Ganglions Hauterkrankungen bewirkt, die Anregung, in 2 zur Sektion gelangten Fällen von typischem Pemphigus malignus foliaceus die Spinalganglien schon aus dem Grunde zu untersuchen, weil beide Patienten in dem mittleren Alter von 42 und 37 Jahren standen, somit bei positivem Befund der Einwand der Altersveränderung wegfallen mußte.

1. Fall: K., Berta — 42 Jahre alt. Beginn der Erkrankung vor 11 Monaten mit Blasen im Mund. Vor 14 Tagen Auftreten von zahlreichen Blasen am Körper. Patientin stand durch 7 Wochen in Behandlung der Klinik; während dieser Zeit traten fortgesetzt blasse Erytheme auf, über welchen sich die Epidermis rasch zu erbsen- bis nußgroßen Blasen erhob. Anfangs überhäuteten dieselben rascher, später trat die Überhäutung entweder nicht oder nur äußerst langsam ein; durch periphere Unterwühlung kam es dann zu großen exfoliierten Herden, so daß zuletzt fast die gesamte Körperhaut mit offenen Stellen, Krusten, blutigen Borken besetzt war. Dazu kamen Blasen am Lippenrot, an der Zunge, der Wangenschleimhaut, Blasen in der

Nase und Pemphigus an den Konjunktiven beider Augen. Etwa 5 Wochen vor dem Exitus trat Fieber auf, das sich zwischen 37,5—38,3—38,7 bewegte und fast konstant bis zum Exitus anhielt. Es dürfte sich wohl um ein Resorptionsfieber gehandelt haben, da die Patientin nicht im Wasserbett behandelt wurde, und die Untersuchung der inneren Organe keinen weiteren Grund auffand — Blut, Urin ohne Besonderheiten. Die Sektion ergab außer etwas hypostatischer Pneumonie in der rechten Lunge nichts Besonderes, Hypophysis klein, Nebenniere ziemlich groß, die Randpartie vielleicht etwas verbreitert, Pankreas normal. — Fixation des Rückenmarkes durch Injektion von Formalin in den Duralsack bald nach dem Exitus. Von 12 mit dem Rückenmark herausgenommenen Spinalganglien zeigten etwa 8 pathologische Veränderungen. Letztere Ganglien waren bedeutend vergrößert, bohnengroß, waren vielfach nach den Seiten buckelig ausgestülpt, die Wand nachgiebig, fluktuierend, der flüssige Inhalt der Cyste grau durchscheinend, beim Anstechen fällt das ganze Ganglion zusammen. Auf dem Durchschnitt fand sich entweder eine zentrale Cyste von verschiedener Größe, oder es war die Ganglionsubstanz durch mehrere kleinere Cysten ersetzt und verdrängt. Eine bindegewebige Innenmembran der Cyste konnte mit Sicherheit nicht nachgewiesen werden; es fanden sich zwar hintereinander gereihte lange Bindegewebszellen, aber Collagen ließ sich daneben nirgends in größerer Menge nachweisen, es fanden sich auch unmittelbar neben der Innenbegrenzung schon wieder Achsenzylinder, und die flach getroffene Cystenwand löst sich in ein Konvolut verschlungener Nervenfasern auf, zwischen welchen als Fortsetzung der großen Cyste mikroskopische Hohlräume angetroffen werden, die von gewuchertem Beleg und Bindegewebszellen begrenzt sind.

Manchmal sieht man auch dickere Nervenbündel durch die Cyste ziehen, gegen das Cysteninnere vordringen und dann wieder zur Wand zurückkehren, so daß aus allem auf keine solide Cystenwand geschlossen werden kann. Inhalt war im Präparat anscheinend keiner vorhanden, an der Wand saßen einige rote Blutkörperchen, mononukleäre Zellen mit großen Kernen; in der Wand ausgedehnte Gefäße, aber nirgends Blutungen oder Spuren von alten Hämorrhagien. Die pathologischen Veränderungen sind viel ausgesprochener am zentralen Pol des Ganglions, hier

finden sich zahlreiche narbige Lücken an Stelle zugrunde gegangener Ganglienzellen, von feinsten Bindegewebsfibrillen ausgefüllt. In der Wand solcher Stellen deutliche Wucherung der fixen Kerne, teils Bindegewebs-, teils Belegzellen zugehörig; dazwischen in nicht zu geringer Anzahl runde, stark lichtbrechende, einfach oder doppelt konzentrische Körperchen, in allen Stadien der mit basischen Farben erkennbaren Verkalkung, an die Pelagatischen Körperchen bei Lupus erinnernd. Da sich an den größeren Gefäßen keine Spur von Arteriosklerose zeigte, die Körperchen kein Lumen aufwiesen, so waren es gewiß nicht verkalkte Gefäße, sondern viel wahrscheinlicher Ganglienzellen. An den übrigen Ganglienzellen finden sich alle regressiven Veränderungen, die als vakuoläre, als fettig-pigmentöse, als wabige usw. bei anderen Prozessen beschrieben werden; auf diese Befunde wurde wegen der heute noch schwierigen Deutung kein weiterer Wert gelegt. Nirgends fanden sich Spuren einer exsudativen Entzündung. In der Entscheidung der Frage, ob primäre oder sekundäre Neuronophagie, ist man mit Rücksicht darauf, daß die Veränderungen zentral stärker ausgebildet waren, als im peripheren Teil des Ganglions, eher geneigt, letzteres anzunehmen, etwa in der Vorstellung, daß zentral aus- oder eintretende Fasern mit ihren Ganglienzellen degenerieren und das Bindegewebe erst sekundär wuchert, und daß es dort, wo ein Ersatz durch dasselbe nicht mehr möglich war, zur Cystenbildung kommt. Gegen das Rückenmark zu wurden die Veränderungen nicht verfolgt, an den erhaltenen Achsenzylindern wurden keine Veränderungen (auch nicht mit der Silbermethode) nachgewiesen.

Daß hier ein pathologischer Befund vorliegt, ist zweifellos; schwieriger ist die Deutung seiner Dignität. Altersveränderung ist mit Sicherheit auszuschließen, und wäre, da die Frau nur 42 Jahre alt war, ebenfalls pathologisch; die Sektion ergab keine anderweitigen derartigen Spuren. Auch sonst scheint sich dieser Befund nicht öfters zu finden; so untersuchten wir die Ganglien von 5 Taboparalytikern daraufhin mit negativem Erfolg. Auch das lange dauernde Fieber führt nicht immer zu den Veränderungen, die vielleicht vielfach entgehen könnten, weil man nicht danach sucht; wenigstens fanden wir in allerdings nur zwei Fällen, bei welchem Fieber vor dem Tode ebenfalls durch Wochen bestand, sie nicht; auch Marburg fand sie nur in den erwähnten

Fällen von alten Leuten, von 47 Untersuchten, trotzdem sich darunter genug vorher Fiebernde finden. Man kann also irgend einen Zusammenhang mit Pemphigus annehmen. Soll dieser Zusammenhang ein ätiologischer sein, die Ganglienveränderung den Pemphigus auslösen, so muß sich die Veränderung in allen Fällen finden. Daß dies nicht der Fall ist, beweist ein 3 Wochen später zur Sektion gelangter, klinisch fast kongruenter Fall, bei welchem die Veränderungen nicht vorhanden waren. Es handelte sich um einen 37jährigen Mann, bei welchem die Erkrankung 7 Wochen vor dem Spitalseintritt begann und nach dreimonatigem Spitalsaufenthalt zum Exitus führte, ebenfalls wie im obigen Fall unter dem typischen Bilde eines Pemphigus malignus foliaceus. In den untersuchten Ganglien fanden sich weder makroskopisch noch mikroskopisch ähnliche Cysten wie im ersten Fall. Veränderungen geringerer Art an den Ganglienzellen selbst waren zwar ebenfalls vorhanden, doch sind dieselben heute noch nicht verwertbar. Man kann also in dem ersten Fall nur von Cystenbildung im Spinalganglion bei Pemphigus sprechen, und es sei der Vollständigkeit halber nur erwähnt, daß an einigen mit herausgenommenen Sympathikusganglien außer einer hochgradigen Blutfülle schwere Veränderungen in keinem der beiden Fälle gefunden wurden.

Nur der regelmäßige Befund von Veränderungen am Nervensystem, einmal vielleicht peripher, das anderemal am Ganglion oder zentral, würde uns die Annahme gestatten, daß die unbekannte Schädlichkeit des Pemphigus zunächst am Nervensystem angreift und durch seine Vermittlung die Hautveränderungen hervorbringt, eine Ansicht, zu welcher mit gleicher Einschränkung auch Eppinger gelangt, und demzufolge auch Jamieson und Welsh die Hautveränderung auf die schweren Nervenzellenveränderungen, die sie gefunden haben wollen, zurückführen. Vielleicht könnten zunächst aus den Veränderungen des Nervensystems nur die verschiedenen Verlaufsformen des malignen Pemphigus, Pemphigus foliaceus, Pemphigus vegetans, Übergang in die chronisch desquamative Form, oder Ausgang in Heilung (Eppinger fand die peripheren Veränderungen unter der Blase) zu erklären versucht werden, eine Entscheidung, die natürlich wieder durch das verschiedene Alter, durch die verschiedene Dauer usw. erschwert wird. Wir erwähnen deshalb nur mit aller

Reserve die Unterschiede, die sich in obigen beiden Fällen ergaben. Bei beiden Kranken setzte die Erkrankung stürmisch ein und ging rasch in Pemphigus foliaceus über; im ersten Fall bestand, den Schleimhautpemphigus dazugerechnet, die Erkrankung gegen 13 Monate, im zweiten gegen 5 Monate; beide Patienten fieberten lange Zeit. Bei dem Manne, bei welchem lange Zeit Arsenik gegeben werden konnte, traten die letzten Blasen 9 Wochen vor dem Tode auf; vor dem Tode war die ganze Haut überhäutet und zeigte in den Handtellern usw. die Wirkung des Arseniks; bei der Frau, das wäre also der Fall mit dem positiven Ganglienbefund, traten die letzten Blasen noch 8 Tage vor dem Tode auf, und beim Tode waren große Stellen der Haut nicht überhäutet. Weitere Schlüsse daraus zu ziehen, verbietet uns die Bescheidenheit unserer Kenntnisse vom Phemphigus.

---

73. Herr Prof. **O. v. Petersen**-St. Petersburg: **Über Behandlung des Lupus vulgaris mit Stauungshyperämie nach Bier.**

Meine Herren! Seit den bahnbrechenden Arbeiten des dänischen Forschers Niels R. Finsen über die heilbringende Wirkung der chemischen Strahlen des Lichtes hat eine neue Ära in der Lupustherapie begonnen, und können wir mit Stolz es aussprechen, daß jetzt der Lupus nunmehr keine unheilbare Krankheit ist. Wohl die meisten der Kollegen haben sich schon selbst von den vorzüglichen Wirkungen der Lichtbehandlungen überzeugen können.

Doch nicht nur diesen Erfolg haben wir dem leider so früh dahingeschiedenen Kollegen Finsen zu verdanken, dessen Namen stets einen hervorragenden Platz in der Wissenschaft einnehmen wird, dem ich auch heute nochmals tiefgefühlte Worte des Dankes für alles dasjenige, was er uns gegeben, nachrufen will. Es ist das weitere große Verdienst Finsens, daß durch seine großartigen Leistungen aufs neue das Interesse für die tuberkulösen Erkrankungen der Haut, die zu so schrecklichen Verwüstungen führen, erweckt worden und das Studium der Frühformen des Lupus und deren Diagnostik in allen Ländern die Kollegen beschäftigt. Ohne Frage ist jeder Lupus, solange er durch die konzentrierten Lichtstrahlen zu erreichen, heilbar, die Dauer der Behandlung aber ist proportinal der Ausbreitung der Erkrankung.

Indem ich mich also ganz und voll als ein begeisterter Anhänger der Phototherapie Finsens bekenne, muß ich jedoch vom praktischen Standpunkte darauf hinweisen, daß auch diese Therapie ihre Grenzen hat. Abgesehen davon, daß man bisher die tiefer gelegenen Lupusherde der Schleimhäute damit nicht erreichen kann, gibt es zwei Momente, welche dieser Methode Hindernisse bieten, die praktisch bisher unüberwindbar.

Erstens ist die Methode immer noch sehr kostspielig und daher den meisten praktischen Ärzten unzugänglich, namentlich den Landärzten, zweitens aber gibt es eine Reihe von Fällen, wo der Lupus derartig große Flächen der Haut ergriffen hat, daß selbst bei beständiger Anwendung der Phototherapie viele Jahre nötig wären, bis man einen Erfolg erzielen kann. So z. B. liegt seit 6 Jahren eine Patientin mit Lupus in meiner Klinik, bei der das ganze Gesicht, der Hals, die ganze Brust, drei Viertel des Rückens und die ganze rechte obere Extremität affiziert ist, zu deren erfolgreicher Lichtbehandlung nach ungefährer Berechnung ca. 15 Jahre nötig wären.

Wie schon erwähnt, hat die Phototherapie den Anstoß gegeben, auch andere Methoden wieder auszuarbeiten und zu vervollkommnen, und gerade der oben zitierte Fall veranlaßte mich, nach einer Methode zu suchen, die größere Partien zugleich zu behandeln ermöglicht. So habe ich unter anderem seit 2 Jahren Versuche mit einer Serumbehandlung angestellt. Es handelt sich hierbei um Injektionen mit einem von Dr. Neporoshny im Kaiserlichen Institut für Experimental-Medizin zu St. Petersburg hergestellten Serum, welches die Zahl der mononukleären Leukocyten im Körper vermehrt. Über diese gemeinsam mit Dr. A. Wladimirow, dem Abteilungsvorstande am genannten Institute angestellten Versuche hoffe ich bald Näheres berichten zu können. Vorläufig muß ich aber sagen, daß der Erfolg doch nicht den Erwartungen entsprochen hat und die Methode für die Praxis noch nicht reif ist.

Als ich nun vor 2 Jahren das interessante und so wertvolle Buch des unermüdlichen Vorkämpfers der Stauungshyperämie, Prof. Bier, eingehend studierte, faßte ich den Entschluß, die Stauungshyperämie systematisch beim Lupus vulgaris zu verwenden, da ja auch die Phototherapie lokale Hyperämie hervorruft und wohl auch durch dieselbe wirkt. Bier gibt ja wohl in

seinem Buche einige Daten über Versuche bei Lupus, aber ich gewann den Eindruck, daß seine Methode nicht genügend fortgesetzt und systematisch verwendet worden und die Apparate zu groß gewesen.

Zuerst wandte ich an den Extremitäten die Stauungsbinde an, doch vertrugen die Patienten sie subjektiv nicht gut, und ist die Dosierung äußerst schwierig. Da griff ich den zu den Saugapparaten, und konnte mich bald von ihrer ganz vorzüglichen Wirkung überzeugen, gerade bei den verzweifelten Fällen mit großen Flächenherden. Freilich mußte ich sehr bald zu einigen Modifikationen greifen und die Zeit der Applikation bedeutend abkürzen, denn kaum war die Luft im Saugnapf verdünnt, so schwollen die Lupusknoten an, wurden livid und es traten durch die unverletzte Haut Tröpfchen klaren Serums, aber schon nach $^1/_4$—$^1/_2$ Minute trat Blut aus oder es bildeten sich kutane Hämorrhagien, so daß ich den Apparat absetzen mußte. Ich verwende je nach der Körperregion Saugnäpfe von 3—8 cm Durchmesser, größere Apparate machen den Patienten unangenehme subjektive Beschwerden. Somit konnte ich nun in ganz kurzer Zeit große Flächen der Haut der Behandlung unterziehen. Nach Abnahme der Näpfe rötete sich die Haut lebhaft und stieg deren Temperatur um 0,5—1,5° C, ganz ähnlich wie nach Anwendung des Gefrierens der Haut mit Äthylenchlorid. Die Temperatursteigerung hielt sich $^1/_2$—2 Stunden, allmählich abfallend. Nach einigen Tagen sah man die Knoten flacher werden und bei Wiederholung des Ansaugens konnte man nun den Saugnapf schon etwas länger liegen lassen.

Noch eine andere interessante Beobachtung habe ich machen können, die meine schon seit lange gebildete Ansicht, daß es zwei verschiedene Arten von Lupus vulgaris gibt, vollkommen bestätigt. Bei der einen Form sind die Knoten derartig locker, daß sofort Blutung eintritt, während bei der anderen, viel selteneren Form die Saugnäpfe 10—15 Minuten liegen können, ohne daß es zur Blutung kommt, diese Form gibt auch wenig Ulzeration, ist aber äußerst hartnäckig. Meist freilich findet man diese Form nur in kleineren Herden, die somit der Finsenbehandlung gut zugänglich. Bei der Saugbehandlung geben sie weniger schnell Erfolge. Im Verlaufe der 2 Jahre habe ich im ganzen 15 Fälle nach Bier behandelt und bin mit den Resultaten derartig zufrieden, daß

ich sie als stehende Methode neben der Lichtbehandlung in meiner Klinik und Poliklinik ausführen lasse. Sehr wertvolle Kritiker sind die armen Lupuskranken selbst, die meist schon die verschiedensten Methoden, meist erfolglos, an sich selbst geprüft haben. Man kann mit Freude konstatieren, daß die Patienten durchweg sehr zufrieden mit der Bier-Methode sind.

Das Endresultat ist eine Atrophie der affizierten Haut. Doch hat das in einem Falle zur Folge gehabt, daß sich eine starke Schuppung der Haut einstellt, so daß alle 2—3 Tage die Haut mit Vaseline abgerieben werden muß; doch ist die Patientin äußerst zufrieden, denn in 2 Jahren ist der Lupus des ganzen Gesichts, der Brust, des Halses und drei Viertel des Rückens völlig resorbiert. Am Rücken ist die Haut so dünn, daß sie sich in ganz feine Fältchen legt, sobald man sie zwischen die Finger nimmt.

Am Arm wird die Behandlung noch fortgesetzt, doch sind die Knoten bedeutend flacher geworden und hoffe ich die Patientin in spätestens einem Jahre geheilt zu entlassen.

Wenn ich nun den Wert der Bierschen Saugnapfmethode kurz zusammengefaßt darlege, komme ich zu folgenden Schlüssen:

1. Die Saugebehandlung bringt die Knoten zur Resorption, nach wiederholter Applikation, ohne Verunstaltung resp. Narbenbildung und ohne subjektive unangenehme Nebenwirkungen für die Kranken.

2. Die Methode hat den großen Vorzug, daß sie äußerst billig und von jedem Landarzt ausgeführt werden kann, dem kostspielige Apparate nicht zugänglich.

3. Bei ausgebreiteten Herden führt sie schneller zur Heilung als Lichtbehandlung, weil große Flächen in kurzer Zeit in jeder Sitzung zur Behandlung gelangen.

4. Wenn einige Zeit nach Bier behandelt worden, schwinden bei nachfolgender Phototherapie resp. Resorzinsalbenbehandlung die Herde schneller, so daß es sich vielleicht auch als praktisch erweisen wird, zur Abkürzung der Behandlungsdauer, vor der Phototherapie die Patienten mit der Bierschen Saugemethode einer Vorbehandlung zu unterziehen.

5. Ulzerierte Partien dürfen nicht der Saugebehandlung unterworfen werden, da sofort Blutung eintritt.

Sechste Sitzung.

Mittwoch, den 10. Juni 1908, nachmittags 2 Uhr.

Vorsitzende: Herr v. Petersen-Petersburg und Herr Merk-Innsbruck.

---

74. Herr **Bender**-Wiesbaden: **Fälle von Lupus erythematosus.**

Die 3 Kranken, die ich Ihnen mit Lupus erythematosus vorgestellt, sind schon durch den Verlauf ihrer Krankheit charakterisiert.

Die 44 Jahre alte Frau hat ihr Leiden 25 Jahre lang. Die Krankheit blieb auf das Gesicht beschränkt, machte nie energische Eingriffe erforderlich, verschlimmerte sich nur wenig während der Menses, gar nicht während zweier Graviditäten. — An Händen und Füßen fing die Affektion vor etwa 3 Jahren an, verschlimmerte sich aber erst im letzten Winter. In der letzten Zeit ist Patientin viel schwächer geworden, als Ursache wurde ein Karzinom der Portio gefunden.

Die jetzt 24 Jahre alte zweite Patientin hat ihre Krankheit seit dem 17. Lebensjahre. Das erste Auftreten auf der linken Wange wurde geheilt, nachdem sicher tuberkulöse Drüsen aus der linken Achselhöhle entfernt worden. 1903 (1 Jahr später) wurden beide Ohren befallen, die Affektion heilte nach Exstirpation der Halsdrüsen. Ein Rezidiv 2½ Jahre später heilte nach abermaliger Entfernung der Drüsen in beiden Armhöhlen. Erneute Rückfälle, die im letzten Jahre auftraten, waren wieder von Halsdrüsenanschwellungen begleitet. Da weitere operative Eingriffe abgelehnt wurden, mußte die Drüsenbehandlung mit Röntgenstrahlen erfolgen, was auch zeitweiligen günstigen Erfolg hatte.

Die letzte, jetzt 22 Jahre alte Kranke hat ihr Leiden seit 8 Jahren. Bei ihr ist ätiologisch nichts zu eruieren. Therapeutisch ist zu bemerken, daß eine Heilung bzw. Besserung nur durch Röntgenbehandlung zu erzielen war, während alle erdenklichen anderen Behandlungsarten, die vorausgegangen, ohne jeden Erfolg geblieben sind.

---

75. Herr **Bettmann**-Heidelberg: **Demonstration eines Falles von Lichen ruber planus der Handflächen** (aus der Heidelberger Dermatologischen Klinik), der ein gewisses differential-diagnostisches Interesse darbietet.

---

76. Herr **Bettmann**-Heidelberg: **Dystrophische Form der Epidermolysis bullosa.**

Vorstellung des Patienten Ludwig B. (publiziert im Arch. f. Dermatol. u. Syphilis, Bd. LV).

Dem dort niedergelegten Befunde ist nur nachzutragen, daß bei dem nunmehr 25jährigen Kranken die Blasenbildung an der Haut immer seltener geworden ist, während die Schübe an der Mundschleimhaut eher zugenommen haben. Die Hyperhidrosis der Handteller hat aufgehört; an ihre Stelle ist eine sehr starke Hyperkeratose getreten.

---

77. Herr **Bettmann**-Heidelberg: **Fall von Angioma keratosum** (aus der Heidelberger dermatologischen Klinik).

Bei der 50jährigen Patientin besteht am rechten Arme eine Hautveränderung, die distal bis zum mittleren Drittel des Vorderarmes herabreicht, proximal auf die benachbarten Teile der Brust und des Rückens übergreift. Die Verteilung der Affektion macht durchaus den Eindruck der „Systematisation". Es handelt sich um ziemlich dichtstehende Gruppen und Grüppchen, die sich aus sehr kleinen roten und braunroten Knötchen und Stippchen zusammensetzen; diese blassen unter Druck vorübergehend ab. Die Oberfläche der Herdchen läßt eine leichte Rauhigkeit erkennen.

Die Affektion begann bei der Patientin im 42. Lebensjahre am Oberarm und breitete sich zunächst sehr langsam aus; im letzten Jahre gewann sie schnell an Umfang. An einzelnen Stellen, die mit der Quarzlampe bestrahlt worden sind, kam es zur deutlichen Abblassung, während die Verhornungsanomalie um so deutlicher erkennbar wurde.

Das Aussehen der vorgestellten Affektion zeigt eine vollkommene Übereinstimmung mit der Erkrankung, die von Grouven auf dem Berner Dermatologischen Kongreß als Fall von Angiokeratoma Mibelli vorgestellt wurde (cf. Verhandlungen

dieses Kongresses, S. 327). Baum und Kreibich wendeten sich gegen die Diagnose Grouvens, indem sie den Fall für einen Nävus erklärten. Auch unser Fall ist von der typischen Mibellischen Krankheit abzusondern; es fehlt: deren typische Lokalisation, das Auftreten in frühem Alter, die Beziehung zur Tuberkulose, das Hereinspielen lokaler Erfrierungen usw. Wir würden die Erkrankung ohne Reserve als Nävus ansprechen, wenn nicht das späte Auftreten (im Klimakterium!) stutzig machen müßte.

Diskussion.

Herr **Grouven**-Bonn. Meine Herren! Auch ich kann nur die klinische Übereinstimmung des vorgestellten Falles mit dem von mir in Bern demonstrierten konstatieren. Wenn ich denselben dem Angiokeratoma (Mibelli) zugerechnet habe, so geschah das hauptsächlich wegen des Auftretens der Affektion im 15. Lebensjahr, nicht in früher Kindheit, und ihrer progredienten Entwicklung. Kongelationen waren in meinem Falle vorausgegangen. An der atypischen Lokalisation nahm ich deshalb keinen Anstoß, weil beispielsweise von Fabry in Straßburg ein Fall von universell-disseminierter Anordnung gleichfalls als Angiokeratom demonstriert wurde.

Im übrigen bin ich ebensosehr damit einverstanden, derartige Fälle gesondert zu rubrizieren; am wenigsten aber möchte ich dieselben trotz der halbseitigen Lokalisation den Naevi zurechnen und zwar aus den oben angeführten Gründen.

---

78. Herr **Bettmann**-Heidelberg: **Fall von Pachyonychia congenita** (aus der Heidelberger dermatologischen Klinik).

Der achtjährige Knabe zeigt eine Summe von Erscheinungen, die in der merkwürdigsten Weise mit dem von Jadassohn und Lewandowsky in der Ikonographia dermatologica publizierten und von Lewandowsky auf dem Berner Kongreß (Verhandlungen S. 333) demonstriertem Krankheitsbilde übereinstimmen.

Außer einer identischen Veränderung sämtlicher Nägel findet sich: Neigung zur Blasenbildung an verschiedenen Körperstellen, die eine Beziehung des Krankheitsbildes zur Epidermolysis bullosa nahezulegen scheint; ferner Leukokeratose der Zunge, disseminierte follikuläre Keratosen von wechselnder Intensität, Hyperhidrosis und Granulosis rubra nasi.

Der Knabe leidet an einer tuberkulösen Spitzenaffektion. Soweit sich ermitteln ließ, sind irgend welche Hauterkrankungen,

die eine Beziehung zu dem Leiden des Patienten haben könnten, in der Familie nicht vorgekommen. Er hat vier vollkommen gesunde Geschwister.

---

79. Herr **Bettmann**-Heidelberg: **Fall von Xanthoma striatum volae manus.**

26jähriger Kunsthistoriker, dessen Hautaffektion vor 2 Jahren an den Handflächen begann, sich daselbst progressiv weiterentwickelte.

Die gröberen Furchen an den Handtellern und die Gelenkbeugen der Finger erscheinen jetzt ausgefüllt von schmalen, prominenten Streifen, denen eine derbe Konsistenz, ein „gestricktes", zum Teil „monileformes" Aussehen und die typische Gelbfärbung des Xanthoms zukommt. In der letzten Zeit greift die Affektion in den Interdigitalfalten auch auf den Handrücken über. Andeutung der Gelbfärbung auch in den Falten über den Streckseiten der Fingergelenke. Ferner sind zuletzt multiple typische Xanthomknötchen an den Ellbogen und Knien entstanden.

Auffällig sind die starken subjektiven Beschwerden, die Patient von seinem Leiden hat (spontane Schmerzempfindungen an den beteiligten Stellen und besondere Empfindlichkeit gegen Berührung und mechanische Insulte.)

Patient ist im übrigen hochgradig nervös; leidet sonst an keiner zu berücksichtigenden Krankheit. Kein Zucker, keine Lebererkrankung. In der Familie kein Diabetes.

---

80. Herr **Müller**-Mainz: **Fall von Dermatitis papillaris capillitii.**

Der 34jährige Patient zeigt das typische Endstadium von Kaposis Krankheitsbild. An der Nackenhaargrenze besteht neben papillären Exkreszenzen eine bandförmige, elevierte, am Rande gelappte Sklerosierung. In diesen knorpelharten Partien sitzen die charakteristischen, die „Papillen" durchbohrenden, festhaftenden Büschelhaare. In der Umgebung finden sich vereinzelte von einem Haare durchbohrte Eiterpusteln. Hier lassen sich zum Teil die Haare leicht epilieren.

Der Patient, Lehrer, hat sich seit dem Beginn der Erkrankung, vor 12 Jahren, genau beobachtet. In den ersten 5 bis 6 Jahren herrschte die Eiterbildung vor. Größere Eiterherde brauchten angeblich viele Monate zur Rückbildung. Überall, wo Patient länger dauernde Eiterung bemerkte, entwickelte sich nachher die derbe knotige Haut. Im vorliegenden Fall, wie auch bei anderen ähnlichen Beobachtungen, besteht Neigung zu Narbenkeloidbildung. Es ergab sich dies bei Gelegenheit der Exzision einer sklerosierten Partie.

Neisser bezeichnet noch im Jahre 1901 Ehrmanns Folliculitis nuchae sclerotisans als „grundverschieden" von Kaposis Dermatitis papillaris. Ehrmann und andere Autoren identifizieren in neuester Zeit wieder beide Krankheitsbilder. Diese Auffassung wird durch unseren Fall nach seiner genauer Selbstbeobachtung, soweit es ohne histologische Untersuchung möglich ist, bestätigt:

5—6 Jahre haben die Eiterungen das Bild beherrscht. Dann erst sind in demselben Maße, wie die Eiterungen zurücktraten, die Verhärtungen in den Vordergrund getreten.

Abgesehen von der historischen Berechtigung der Bezeichnung Dermatitis papillaris capillitii wäre zweifellos die Bezeichnung Ehrmanns, Folliculitis nuchae sclerotisans, die präziseste: sie gibt genau Entstehung und charakteristischen Verlauf, schaltet aber als nebensächlich das früher überschätzte papilläre Aussehen aus.

Was die Therapie betrifft, so wurde die Hälfte der bandförmigen Sklerosierung unseres Falles durch Elektrolyse (5 M. A.) in wenigen Sitzungen, und zwar viel schneller und erfolgreicher als man bei wirklichen Narbenkeloiden es gewöhnt ist, zum Schwinden gebracht. Die restierenden Partien werden nunmehr radiotherapeutisch behandelt.

---

81. Herr **Baer**-Frankfurt a. M.: **Fall von Atrophia cutis nach Lichen ruber acuminatus.**

42 Jahre, Hausierer. Hautkrankheit besteht seit dem 25. Lebensjahre. Sie begann mit starkem Jucken auf dem Kopfe und Rücken und steigerte sich allmählich derart, daß heftige Juckattacken sich einstellten, welche fast die ganze Haut be-

fielen. Im Jahre 1893 wurde er im Hospital wegen Scabiesverdacht behandelt, doch ohne Erfolg. Es fiel dem Kranken auf, daß jedesmal beim Aufenthalt an der See das Jucken sich besserte, um sofort sich zu verschlimmern, sobald er Wohnung im Binnenland nahm.

Bei Beginn der Behandlung, 1904, bestand intensivstes Jucken am ganzen Körper, das besonders morgens und abends, sowie bei Witterungsänderung sich steigerte.

Eine Diagnose wurde damals nicht gemacht.

Es bestanden nur auf der Kopfhaut leicht narbige, atrophische Zustände, die im Laufe der Zeit, mit Haarausfall vergesellschaftet, an Größe zunahmen.

Da äußere Medikation (Teer usw.) nichts nutzte, wurden im Mai 1905 Atoxyl (200 Pillen à 0,1) innerlich gegeben. Hierauf Besserung des Juckens.

Im November 1905 traten an den unteren Teilen des Rückens, auf dem Gesäß, sowie an den Seitenteilen der Brust deutliche Lichen ruber acuminatus-Effloreszenzen auf. (Demonstration auf der Südwestdeutschen Dermatologischen Gesellschaft).

Ordination: acid. arsen. à 0,005, 500 Pillen.

Hierauf verschwanden diese, auch besserte sich das Jucken, um allmählich in verstärktem Maße wieder aufzutreten.

Der fleckförmige Haarausfall auf dem Kopfe nahm zu, und die Körperhaare fielen besonders an Brust und Rücken größtenteils aus.

Zurzeit bestehen neben anscheinend völlig normalen Hautpartien (Vorderarme) teils mehr, teils weniger deutliche atrophische Veränderungen (Kopf, crena ani, Rücken, Unterschenkel, Brust), die sich charakterisieren durch teils völlige, fleckförmige Haarlosigkeit, teils durch Verstrichensein der Papillen und teilweisen Haarverlust.

---

82. Herr **Baer**-Frankfurt a. M.: **Akutes Auftreten von Lichen ruber planus nach Arsendarreichung.**

Kaufmann, 24 Jahre. Seit Oktober 1906 bemerkte Patient starkes, allmählich zunehmendes Jucken, das tags- und nachtsüber gleichmäßig anhielt.

Patient trat am 12. Juni 1902 in Behandlung.

Damals bestanden außer einfachen Kratzeffloreszenzen an Brust, Rücken und Armen keine Veränderungen. Da nach äußerer Medikation, Tumenal, Liquor carbon. usw. keine Besserung eintrat, wurde vom 5. August 1907 ab acid. arsen. à 0,003 in Pillen zur Linderung des quälenden Juckens verabreicht. Etwa 14 Tage nach Beginn der Arsenmedikation trat eine universelle Eruption von kleinsten, höchstens stecknadelkopfgroßen, in Gruppen zusammenstehenden, gedellten papulösen Effloreszenzen auf, die als Lichen ruber planus (in akuter Eruption) diagnostiziert wurden. Befallen waren Arme, Brust und Rücken, Schleimhäute frei. Da nach interner Arsendarreichung die Erscheinungen nur langsam zurückgingen, wurden im September, Oktober 1907, Dezember 1907, Januar 1908 im ganzen 30 Arseninjektionen à 0,001 verabreicht.

Das Jucken verschwand danach fast völlig, die Lichen-Effloreszenzen blaßten ab.

Zurzeit bestehen noch bräunlich bis gelb gefärbte, wenig scharf begrenzte, über die Haut erhabene Effloreszenzen hauptsächlich am Stamm, an denen außer einem matten Glanz von dem früheren Bestehen des Lichen ruber planus nichts zu sehen ist.

---

83. Herr **Baer** - Frankfurt a. M.: **Fall von Pseudopelade Brocq.**

Beamter, 42 Jahre. War immer gesund. Vor 6 Jahren bemerkte er, daß sich eine „Glatze" bei ihm auszubilden begann. Dieser Haarausfall nahm allmählich zu, und auch an anderen Stellen des behaarten Kopfes stellte sich Haarverlust ein.

Der mittlere Teil des behaarten Kopfes ist eingenommen von einer ca. hohlhandgroßen, völlig haarlosen Partie. Die Follikel gänzlich geschwunden.

An einzelnen Stellen stehen noch vereinzelte Haare. Ebensolche, aber kleinere Partien auf dem übrigen Kopf (besonders Scheitelgegend) verteilt.

Hautfarbe blaß, keine Rötung am Rande. Die noch erhaltenen Haare völlig normal.

---

84. Herr **Baer-Frankfurt a. M.: Fall von Naevus pigmentosus mit nachträglich aufgetretener Depigmentierung.**

Verkäuferin, 17 Jahre. Seit ihrem 3. Lebensjahre bestand an der rechten Seite des Halses ein brauner Fleck, an zwei Stellen desselben war die Haut gerötet (Teleangiektasien).

Erst seit einem halben Jahre bemerkt Patientin nach ihrer sicheren Angabe das Auftreten von völlig pigmentlosen Stellen.

Diagnose: Naevus pigmentosus mit nachträglich aufgetretener Depigmentierung.

---

85. Herren **E. Hoffmann**- und **A. Halle**-Berlin: **Demonstration der Behandlung eines Naevus vasculosus mit Kohlensäureschnee-Erfrierung.**

Die Autoren demonstrieren die Methode des Prof. Pusey-Chicago, die als Kohlensäureschnee-Erfrierung sich besonders zur Beseitigung von Nävis empfiehlt. Auf näheren Bericht verzichten sie hier, da die Methode auf Veranlassung von Hoffmann von dem amerikanischen Kollegen Pusey in der Berliner klinischen Wochenschrift und von Prof. Zeisler-Chicago in der Dermatologischen Zeitschrift in kurzer Zeit geschildert werden wird. Die Herstellung kleinerer Schneestäbchen und quadratischer, viereckiger Würfel, wie sie bei großen Nävis nötig sind, mittels besonderer Holzformen wird genau demonstriert, und die Anwendung bei einem Naevus vasculosus des Gesichts gezeigt. Geeignet ist die Methode für Naevi vasculosi, pigmentosi und pilares, für senile Warzen, Warzen überhaupt, Epitheliome und, wie Hoffmann vermuten möchte, vielleicht auch für Keloide. Die Erfahrungen der Vortragenden erstrecken sich erst über kurze Zeit, so daß sie daraufhin noch nichts über den endgültigen Effekt sagen können; aber die Photographien Puseys (Demonstration), die in der Dermatologischen Zeitschrift abgebildet werden, zeigen sehr schöne Resultate. Auch die Effekte, die Hoffmann in Amerika sehen konnte, sind sehr gut.

Diskussion.

Herr **Nageischmidt**-Berlin. Trotz der anscheinend sehr schönen Resultate der eben vorgetragenen Behandlung möchte ich doch auf die Behandlung der Naevi mit Radiumbestrahlung hinweisen. Es gelingt bei geeigneter Dosierung, Naevi jeder Form praktisch narbenlos und voll-

kommen schmerzlos zu beseitigen. Allerdings dauert die Behandlung lange. Was den Einwand der späteren Teleangiektasien betrifft, so möchte ich versichern, daß das Auftreten derselben ganz von der Bestrahlungsintensität abhängig ist. Bei vorsichtiger Dosierung lassen sich dieselben vollkommen vermeiden und ich glaube, daß kosmetisch die Resultate der Radiumbehandlung dem hier demonstrierten Fall weit überlegen sind. Bei der Radiumbehandlung läßt sich das Endresultat dem Farbton der umgebenden Haut ziemlich genau anpassen.

Herr **Veiel sen.**-Cannstatt erkennt diese Behandlungsweise als einen großen Fortschritt an gegenüber der flüssigen Luft, die viel schwerer zu beschaffen ist.

Er macht aber darauf aufmerksam, daß D a d e auf dem internationalen Kongreß in New York ausdrücklich vor der Anwendung der flüssigen Luft bei tuberkulösen Prozessen gewarnt hat.

Herr **Axmann**-Erfurt. Die nach Radium- und Röntgenbestrahlung häufig auftretenden, den Erfolg in Frage stellenden Naevibildungen in der Umgebung der schön weißen Narbe werden beseitigt durch Bestrahlung mittelst ultravioletter Wellen. (Demonstration von Radiumnarben.) Es besteht eine Art A n t a g o n i s m u s zwischen k o r p u s k u l ä r e n und k u r z w e l l i g e n Strahlen.

---

86. Herr **Delbanco**-Hamburg: **Kraurosis glandis et präputii penis.**

Delbanco hat an 3 Fällen eine chronische Schrumpfung des inneren Präputialblattes und der Glans beobachtet, welche makroskopisch und mikroskopisch ganz dem atrophisierenden Prozeß der Kraurosis vulvae entspricht. In 2 Fällen war es zu einer eine Operation benötigenden Phimose gekommen. Jucken und andere sehr belästigende Parästhesien begleiten die Schrumpfung und rufen in den hochgradigen Neurasthenikern deprimirende Vorstellungen über die Art des Leidens wach. Die Nomenklatur bereitet hier Schwierigkeiten, weil die anatomische und klinische Definition der Kraurosis vulvae, welche Delbanco an 4 Fällen studiert hat, zu einer Verwirrung geführt hat. Für Delbanco ist die Kraurosis vulvae ein morbus sui generis. Für die Genese kommt ein langdauernder voraufgegangener Katarrh nicht in Betracht, ebensowenig wie für die männliche Kraurosis glandis präputii eine Dermatitis präputialis anzuschuldigen ist. Delbanco äußert sich eingehend

über die Histologie. Die von Kraus beschriebene Leukoplakie der Vorhaut hat mit Delbancos Fällen keine direkte Beziehung.

Delbanco demonstriert an der Hand zahlreicher Projektionen mikroskopischer und makroskopischer Präparate:

1. Ein 140 g schweres Fibroma pendulum der Vulva, welches an einem 10 cm langen Stiel sechs Jahre getragen wurde. Die Genese der Stielbildung wird erörtert;

2. einen Fall von Lichen ruber planus verrucosus perifollicularis;

3. einen Fall von Gilchristscher Dermatose bei einem einjährigen Kinde. Die Follikel sind enorm erweitert und mit Eiter angefüllt, das Follikelepithel in riesiger Wucherung begriffen. In dem Follikeleiter liegen die vermeintlichen Blastomyceten. Die gegen Säure und Lauge resistenten eigenartigen Gebilde erweisen sich analog der Krauseschen Arbeit als degenerierte elastische Faserreste, deren Lage von besonderem Interesse ist;

4. ein kleinapfelgroßes Krompechersches Karzinom der behaarten Kopfhaut, welches 10 Jahre getragen wurde und trotz ungenügender Operation nicht rezidivierte. Delbanco möchte einen Teil der Krompecherschen Basalzellenkrebse einreihen in die Klasse der Nävi, deshalb, weil das Acanthoma adenoides cysticum von Brooke sicher zu den Nävi zählt, wie der Dorst-Delbancosche Fall beweist, welcher

5. makroskopisch und mikroskopisch noch einmal vorgeführt wird. An ihm waren neben- und durcheinander das Adenoma sebaceum, das Acanthoma adenoides cysticum, weiche Nävi, Pigmentnävi, harte Nävi. Alle diese Formen sind Mißbildungen der Epitheldecke und ihrer Anhängsel.

---

87. Herr **Hartmann**-Hannover: **Ein eigenartiger Fall von Urticaria perstans.**

Ich möchte die Versammlung mit einem eigenartigen Falle von Urticaria perstans bekannt machen. In den letzten Jahren sind verschiedene Fälle dieser Erkrankung veröffentlicht, zuletzt namentlich in der Ikonographie, aber das Wesen dieser Erkrankung ist doch noch nicht genügend aufgeklärt, so daß

besondere Fälle immer von Interesse sind. Es scheinen sich allerdings verschiedene Arten oder Variationen allmählich herauszugliedern. Von besonderem Interesse in solchen Fällen sind immer Grenzfälle, einmal um den Typus der Krankheit von anderen nahestehenden abzusondern, andererseits um uns mit den verschiedenen Krankheitsvariationen bekannt zu machen. Einen solchen Fall möchte ich Ihnen mitteilen.

Es handelt sich um eine 42jährige Witwe aus dem Eichsfelde. Vor 17 Jahren Nierenentzündung, seit 4 Jahren leidet sie an periodischem Jucken, mit Kribbeln verbunden, namentwährend der Menses, seit 2 Jahren tritt während der Juckperiode das zu schildernde Exanthem auf.

Es fand sich ein knötchenförmiger Ausschlag an der Stirn, Nase, Wangen und Lippen, ferner an den Handrücken, den Ober- und Unterarmen — hier namentlich an den Streckseiten —, auf der linken Brust, teilweise am Rücken und an den Ober- und Unterschenkeln, auch hier namentlich an den Streckseiten. Die Knötchen waren isoliert, nicht in Gruppen, waren linsen- bis kirschkerngroß, fühlten sich sehr derb an und hatten eine lividrötliche Farbe. Die frischen Papeln waren die kleineren, sahen mehr hellrot und glänzend aus und waren meist mit einer Borke bedeckt. Die älteren waren die größeren von ½—1 cm Durchmesser und trugen ab und zu eine kleine Delle und sahen meist verrukös aus. Die größeren hatten außerdem die Frische der Farbe verloren, und die ältesten waren schließlich ganz blaß und glanzlos geworden. Außer diesem knötchenförmigen Exanthem fanden sich an den Unterschenkeln und an der Kleinfingerseite der einen Hand auch einzelne Blasen und Blasenreste von der Größe eines Kirschkerns. Der Bestand der einzelnen Knötchen wurde auf 2 bis etwa 4 Wochen angegeben.

2 Tage später hatten sich außer dem schon geschilderten noch bestehendem Exanthem auf der Oberlippe 8 neue Knötchen gebildet und dazwischen ein kleines wasserhelles Bläschen. Ein 3 mm im Durchmesser messendes Bläschen fand sich außerdem an der Innenseite des linken Unterarmes in der Nähe der Handwurzel. Die ganz frischen Knötchen auf der Oberlippe waren leuchtend rot und glänzend, zeigten oft eine Delle und hatten einen Durchmesser von 2—3 mm. Die etwas älteren Knötchen auf der Lippe und sonst am Körper, welche einen

blaßroten Farbenton hatten, maßen 3—4 mm, die ältesten verrukösen Knoten, die sich meist an den Oberschenkeln befanden, 5—10 mm im Durchmesser. Letztere waren meist blaß, warzig und ohne Glanz, mitunter oval, meist rundlich. Mitunter schien in der Mitte der warzigen Knoten in der Epidermis ein kleines, kaum sichtbares Bläschen zu sitzen. Ein Bläschen wurde angestochen, aus dem sich ein wasserhelles Tröpfchen entleerte.

Reizphänomen war nicht vorhanden.

Angeblich haben sich die Vesikeln weder in größerer Zahl, noch in größerem Durchmesser eingestellt.

Wir haben hier also eine chronische, in Schüben und unter Jucken kommende Hauterkrankung, bei der sich ohne besondere Anordnung Knötchen von frischroter Farbe einstellen, die sich vergrößern, ihre Farbe und ihren Glanz verlieren, und von denen die größeren und ältesten warzig werden. Außerdem können auch sehr vereinzelt Blasen mit hellem Inhalt aufschießen, und es können sich schließlich auch in den schon bestehenden Knoten kleinste Vesikeln auf der Kuppe bilden.

Die Diagnose machte Schwierigkeiten. Betrachtete man den knotenförmigen Ausschlag für sich allein, so handelte es sich zweifellos um eine Urticaria perstans. Nun aber die Blasen dazu. War das noch eine Urticaria perstaus oder lag eine Dermatitis herpetiformis vor? Ich entschied mich für Urticaria perstans, weil die Erscheinungen dieser Erkrankung das Krankheitsbild beherrschten, und ich nicht glaubte, daß die geringe Polymorphie genügte, die Krankheit zur Dermatitis herpetiformis zu rechnen. Können doch auch einmal bei der gewöhnlichen Urticaria Blasen auftreten, eine andere Bedeutung als die einer größeren, allerdings etwas ungewöhnlichen Exsudation brauchte man dieser Erscheinung nicht beizulegen. Aber besonders ließ mich bei der Diagnosenstellung dadurch bestimmen, eine Urticaria perstans anzunehmen, daß ein Teil der Knoten warzig wurde. Dieses Symptom findet man doch wohl nur bei der Urticaria perstans. Außerdem fehlten für eine Dermatitis herpetiformis die herpetiforme Anordnung und die mit dem Jucken verbundenen Schmerzen. Es geht allerdings aus diesem Falle wohl hervor, daß die Dermatitis herpetiformis und die Urticaria perstans zwei verwandte Krankheiten sind, die zusammen in eine gemeinsame größere Gruppe einzureihen sind.

Es liegt allerdings eine Variation der Urticaria perstans vor. Dieses Krankheitsbild unterscheidet sich doch von dem, wie ich es bei den im Jahre 1903 von mir veröffentlichten Fällen, und wie es auch die meisten anderen Autoren gefunden haben. Es unterscheidet sich durch das Auftreten der Vesikeln und durch die Anzeichen einer frischeren Entzündung beim Auftreten der Knoten. Durch Kratzen sind diese Knoten jedenfalls nicht entstanden, wie ich es bei meinen früheren Fällen annahm.

Dieser Fall nähert sich überhaupt sehr dem von Willy Schmidt in der Ikonographie veröffentlichten, bei dem es sich um wirklich organisierte Quaddeln handelt, obwohl hier ja keine Quaddeln, sondern Papeln vorliegen, aber in frisch entzündetem Zustande. Es liegt hier die bei den übrigen Fällen vermißte stärkere Exsudation vor.

---

88. Herr **Hartmann**-Hannover: **Demonstration eines 5proz. Pyrogallusnafalanpflasters**, hergestellt von der Nafalanfabrik, Magdeburg. Das Pflaster haftet gut, es ist darauf zu achten, daß die zu brauchenden Pflasterstücke gut rund geschnitten werden. Zu empfehlen bei fleckweiser Psoriasis und bei Psoriasisresten.

---

89. Herren **E. Hoffmann** und **L. Halberstädter**-Berlin: **Demonstration von Präparaten von Filaria volvulus in der Haut.**[1])

Die Präparate entstammen einem etwa 30jährigen Neger aus Kamerun, der nach Bericht von Professor Plehn an nicht ulzerierten, unter der Haut gelegenen Tumoren litt, von denen einer exzidiert wurde. Auf dem Durchschnitt zeigt sich ein im subkutanen Bindegewebe gelegener, etwa haselnußgroßer Tumor, der durch eine starke bindegewebige Kapsel von der Umgebung abgeschlossen ist, und in dessen Innerem man schon mit der Lupe zahlreiche Längs- und Querschnitte von Würmern erkennen kann, die sich als weiße Punkte oder Stränge markieren. Auf Schnittpräparaten erkennt man schon bei schwächerer Vergrößerung zahlreiche Querschnitte des reifen Wurmes, an dem

[1]) Die Abbildungen hat Hoffmann schon einmal auf dem Internationalen Dermatologenkongreß zu Berlin ausgestellt ohne sichere Bestimmung der Filarienspecies.

die Kutikula, die Muskularis, das Darmrohr und die beiden Uterinschläuche mit Eiern resp. Embryonen erfüllt zu sehen sind. Neben den Wurmquerschnitten finden sich schollige Massen, die von nekrotischem Gewebe und abgestorbenen Würmern und deren Exkreten gebildet werden. Auf dem folgenden Bilde sehen Sie zahlreiche Quer- und Schrägschnitte eines mehr am Rande gelegenen Wurmes, zwischen denen die Bindegewebsfasern noch gut erhalten sind. Das nächste Bild zeigt vier Wurmquerschnitte; bei dreien sind die Uterinschläuche prall mit Embryonen gefüllt, daneben Granulationsgewebe. Auf dem folgenden Diapositiv ist ein Wurmquerschnitt bei stärkerer Vergrößerung mit Kutikula, Muskularis, Verdauungsrohr, zwei eihaltigen Uterinschläuchen gut zu sehen. Das nächste Bild läßt zwei dicht nebeneinander gelegene Querschnitte erkennen, von denen der größere zwei mit Eiern gefüllte Schläuche enthält, während der andere einen bedeutend geringeren Durchmesser und nur einen, mit kleinen spindelartigen Zellen gefüllten Schlauch besitzt. Möglicherweise handelt es sich bei dem letzteren um den Querschnitt eines Männchens mit Spermatozoen. Neben den ausgewachsenen Würmern finden sich innerhalb des abgekapselten Tumors, aber auch außerhalb desselben, reichlich Embryonen im Gewebe; auf dem folgenden Bilde sehen Sie solche dicht unterhalb der Epidermis. Durch diese oberflächliche Lage wird der Gedanke an die möglicherweise Übertragung durch Stechinsekten nahegelegt. — Der histologische Aufbau des Tumors ist folgendermaßen: Zentral ausgewachsene, reife Würmer, die in einer nekrotischen Masse gelegen sind, Zellelemente sind hier nicht zu sehen, mehr nach außen folgt eine Zone, in der neben abgestorbenen Würmern und nekrotischem Gewebe eigenartige, große geblähte Zellen, z. T. mit mehreren Kernen gelegen sind, ferner nekrotische Gebilde von verschiedener Größe, denen kappenförmig Riesenzellen aufsitzen. Weiter nach außen folgt dann Granulationsgewebe und schließlich die bindegewebige Kapsel. Auf den folgenden Bildern können Sie diese Verhältnisse verfolgen.

Der Wurm, um den es sich handelt, der nach neuern eingehenden Studien von Fülleborn-Hamburg wohl zweifellos Filaria volvulus ist, kommt nur in Westafrika, spez. Kamerun, vor. Das Weibchen ist nach Prout und Brumpt bis 40 cm, das Männchen 30—33 cm lang. Die Würmer sind stets sehr stark auf-

gerollt, so daß ein Herauspräparieren sehr erschwert ist. Die Würmer verursachen Tumoren in der Haut, welche fast nie ulzerieren. Die Übertragung geschieht möglicherweise, wie oben angedeutet, durch Insektenstich. Aus den histologischen Präparaten allein ist eine Diagnose nicht möglich, aber nach Vergleich mit den Präparaten Fülleborns wohl zu machen.

Die genaue Beschreibung unseres Falles wird in einer Abhandlung in Virchows Archiv (Histologische Untersuchungen einer durch Filaria volvulus erzeugten subkutanen Wurmgeschwulst) erscheinen.

---

90. Herr **E. Hoffmann**- und Herr **Fr. Juliusberg**-Berlin: **Zur Kenntnis der White spot disease und zirkumskripten Sklerodermie.**

Meine Herren! Es ist unsere Absicht, in folgendem einen Beitrag der Histologie zur zirkumskripten Sklerodermie zu liefern. Dazu berechtigen uns einerseits die spärlichen und teilweise sich sehr widersprechenden Berichte über die Histologie dieser Affektion, andererseits handelt es sich bei dem einen der zwei von uns untersuchten Fälle um eine Form der Erkrankung, die zu der vielumstrittenen Gruppe der White spot disease gehört — einer Gruppe, die zu ihrer Klärung noch weiterer Kasuistik bedarf.

Die Charakteristika der als White-spot disease beschriebenen Fälle sind außerordentlich spärliche. Es handelt sich um auf den oberen Teil der Brust und des Rückens, sowie den Hals lokalisierte Flecke von schneeweißer Farbe, scharf umschrieben, von geringem Durchmesser, Stecknadelkopf- bis Linsengröße. Unter der Bezeichnung White spot disease veröffentlichten Johnston und Sherwell[1]), Sherwell allein[2]) je einen, Macleod[3]) sowie Montgomery und Ormsby[4]) je 2 Fälle. Der Fall jedoch, auf den die eben genannten Fälle zurückgreifen, stammt von Westberg[5]) und führt lediglich die beschreibende Bezeichnung: „Ein Fall von mit weißen Flecken einhergehender, bisher nicht bekannter Dermatose". Die Bezeichnung „White spot disease"

---

[1]) Johnston und Sherwell: Journ. cut. dis. 1903, XXI, S. 302.
[2]) Sherwell: Journ. cut. dis. 1904, XXII, S. 188.
[3]) Macleod: Brit. Journ. Derm. 1904, XVI, S. 551.
[4]) Montgomery u. Ormsby: Journ. cut. dis. 1907, XXV.
[5]) Westberg: Monatsh. f. prakt. Dermatol. 1901, XXXIII, S. 355.

stammt von Johnston und Sherwell und soll lediglich eine Übersetzung der beschreibenden Benennung Westbergs sein.

In der jüngsten Veröffentlichung über die White spot disease, die wir Montgomery und Ormsby verdanken, werden noch drei weitere Fälle älteren Datums als hierher gehörig bezeichnet. Es sind dies 2 von Unna[1]) als „kartenblattähnliche Sklerodermie" bezeichnete Fälle und ein Fall von Duhring[2]), veröffentlicht als „Morphoea with maculae atrophicae".

Der von uns untersuchte Fall, ein 33jähriger Mann, suchte wegen einer Folliculitis barbae die Berliner Universitäts-Hautklinik auf. Er bemerkte die weißen Flecke, die hier in Frage kommen, seit 4 Jahren. Es handelt sich um etwa 40 leicht erhabene Flecke, lokalisiert auf Brust und Rücken. Die Flecke sind teils rundlich, teils oval, von schneeweißer Farbe, durchschnittlich etwa linsengroß; sie tragen fast überall in der Mitte ein Haar. Einige Flecke sind von einem bläulichen Saum umgeben.

Zwei exzidierte und in Serien untersuchte Flecke ergaben einen ganz übereinstimmenden Befund:

Den Mittelpunkt der Effloreszenz bildet ein tiefer, weiter Follikel. Unterhalb desselben liegt eine große Talgdrüse. Sie ist umgeben von einem dichten Zellinfiltrate. Von der Peripherie des weißen Fleckes zieht sich eine Zone von Infiltraten, die nicht kontinuierlich zusammenhängen, aber doch durch nur geringe Lücken getrennt sind, in einem Bogen bis an das Infiltrat der Talgdrüse heran. Dadurch kommt eine nach oben konkave Zone von Infiltraten zustande, die eine nach oben von ihr gelegene Koriumpartie begrenzen, welche die Form einer flachen Schüssel hat. Auch der von den peripheren Infiltraten abgegrenzte Teil der Epidermis weist erhebliche Veränderungen auf. Die entzündlichen Infiltrate, die im wesentlichen aus kleinen einkernigen Lymphocyten, daneben aus vermehrten Bindegewebszellen, spärlichen Mastzellen, ganz vereinzelten schlecht entwickelten Riesenzellen zusammengesetzt sind, gruppieren sich einerseits um die Talgdrüse, andererseits um stark dilatierte Blutgefäße. Weder

[1]) Unna: Die Histopathologie der Hautkrankheiten, 1894, S. 1121.
[2]) Duhring: Americ. Journ. of med. Sciences 1892, CIV, S. 551.

die Talgdrüse noch die Wandungen der Gefäße weisen deutliche Veränderungen auf.

Die flache Kugelkalotte resp. Schüssel des Koriums, die von den Infiltrationen abgegrenzt wird, weist ein gleichmäßig kalibriertes, relativ feinfaseriges Bindegewebe auf. Zum Teil haben die Fasern eine ausgesprochene horizontale Lagerung, zum Teil bilden sie ein feinfaseriges Flechtwerk, jedenfalls sind sie nicht, wie das normale Bindegewebe, zu dickkalibrierten Bündeln zusammengetreten. Die Verteilung der Kerne in diesem Bindegewebe ist eine unregelmäßige. Während einige Bezirke einen etwa normalen Zellenbestand haben, sind andere Stellen ausgesprochen zellarm. Feine Blutgefäße fehlen fast vollständig, dagegen finden sich hier und da, speziell in den mittleren und tieferen Teilen der Schüssel außerordentlich erweiterte Blutgefäße. Ihre Endothelbekleidung erscheint nicht verändert.

An den pathologischen Veränderungen haben auch die elastischen Fasern weitgehenden Anteil. Ein subepitheliales Fasernetz ist nicht vorhanden, und nur spärlich und unregelmäßig gewunden finden sich einige elastische Fasern in den obersten Teilen der Schüssel. In der mittleren Schicht sind die elastischen Fasern reichlicher, aber immer noch gegen die Norm verringert; sie haben hier einen ausgesprochen horizontalen Verlauf. Am Boden der Schüssel finden sich wieder größere Bezirke, die frei von elastischem Gewebe sind, während innerhalb der Infiltrate die elastischen Fasern wieder reichlicher sich vorfinden.

Die Grenze zwischen Epithel und Bindegewebe verläuft über der eben beschriebenen Schüssel, abgesehen von der Unterbrechung durch den Follikel, nahezu horizontal. Die Zapfen des Epithels sind zum größten Teil geschwunden

Die Grenze zwischen Epidermis und Korium wird dadurch noch markanter, daß es über größere Strecken zu einer Abhebung des Epithels gekommen ist. Auf diese Weise sind größere und kleinere, auf dem Durchschnitt spaltförmige Hohlräume entstanden, die zum Teil auch in die untersten Schichten des Epithels eindringen. Von den in dem Korium gelegenen Hohlräumen weist ein Teil deutliche endotheliale Wandbekleidung auf. Es handelt sich offenbar um eine Verbreiterung der subepithelialen Lymphspalten und Lymphgefäße.

Die Zellen des Rete Malpighii lassen eine Differenzierung

der Palisadenschicht völlig vermissen. Sie sind unregelmäßig aneinandergereiht, stellenweise durch Hohlräume auseinander gedrängt und in ihren Konturen unregelmäßig. Das Stratum granulosum ist verdünnt und besteht über größere Strecken nur aus einer Lage weit auseinander gerückter Zellen; die Hornschicht nimmt von den Rändern der erkrankten Partie nach dem Zentrum hin allmählich an Dicke zu, um am Rande des Follikels ihr Maximum zu erreichen und dann den Follikel ziemlich vollständig auszufüllen.

Der zweite Fall betraf eine 24jährige Frau, die an der linken Halsseite einen mehr als fünfmarkstückgroßen, etwas derben Sklerodermie-Herd aufwies. Derselbe war im Zentrum dunkelbraun pigmentiert und hatte am Rande ein glänzend weißes Aussehen; doch waren beide Veränderungen unregelmäßig abgegrenzt. Das exzidierte Stück reichte ein wenig ins Gesunde hinein. Der sklerodermatische Abschnitt des Koriums lag so im Präparate in Form eines Keils, der sich nach der gesunden Umgebung hin zu spitzte. Er lag oberflächlich direkt unter dem Epithel und über gesunder Haut. Schon bei einfachen Färbungen, wie Hämatoxylin-Eosin, Pikrokarmin, Hämalaun-Hansen, trat er bei schwacher Vergrößerung dadurch deutlich hervor, daß das Bindegewebe kompakter erschien als das der Umgebung. Bei starker Vergrößerung zeigte sich, daß der kompakte Eindruck hervorgerufen wurde einerseits durch eine im allgemeinen hervortretende horizontale Lagerung der Fasern, andererseits durch das dichtere Aneinandergedrängtsein derselben. Die Fasern tingierten sich bei van Gieson allein mit der fuchsinroten Farbe, die dem Papillarkörper sonst allein eigen ist. Erst unter den veränderten Partien traten auch die gelben Fasern hinzu. Die sklerodermatische Plaque des Koriums, wenn wir so sagen dürfen, trat nur bei schwacher Vergrößerung, wo der Totaleindruck des Bildes dominierte, so deutlich hervor. Bei starker Vergrößerung verwischte sich diese Differenz durch den allmählichen Übergang der Fasern ins Gesunde. Die Bindegewebskerne waren in diesem Gewebe relativ gleichmäßig verteilt.

Das elastische Gewebe in den obersten Schichten war unverändert, in den tieferen Schichten der sklerodermatischen Plaque war der Faserverlauf auffallend parallel der Oberfläche.

In der Verteilung der Blutgefäße bestand ein Gegensatz

zwischen dem älteren breiteren Teile der Kutis und der peripheren, spitzen, ins Gesunde übergehenden Partie.

An den breiteren Teilen waren die tieferen Schichten so gut wie ohne Gefäße, während in den obersten Schichten eine Anzahl stark dilatierter Gefäße mit normaler Wandbekleidung sich vorfanden; an den Grenzen gegen das Gesunde hin und auch im Gesunden waren die Gefäße sehr reichlich, zum Teil stark erweitert, zeigten aber auch durchaus normale Wandbekleidung.

Reichlich fanden sich in den obersten Schichten des erkrankten Gebietes stark erweiterte Lymphgefäße mit normalem Endothelbelag, und auch offenbar von Lymphe erfüllt gewesene Hohlräume ohne distinkte Wandbekleidung.

Die Verteilung der unbedeutenden Infiltrate war derartig, daß sie vor allem in den obersten Schichten der Plaque, und zwar unterschiedslos sowohl in den älteren, wie in den jüngeren Partien sich vorfanden, und daß es zu einer besonders reichlichen Anhäufung derselben um das spitze Ende des Keils kam. Eine Begrenzung der älteren Partien nach unten durch Infiltrate war nicht vorhanden. Nur wenige Infiltrate liegen in diesem Grenzgebiet. Die Infiltrate schließen sich eng an die Gefäße, Blut- wie Lymphgefäße, und Schweißdrüsen an. Sie sind zusammengesetzt aus vermehrten Bindegewebszellen als Hauptanteil, ferner großen und kleinen Lymphocyten und einer reichlichen Anzahl von Mastzellen.

Die Ausbildung der Rete-Zapfen innerhalb der Plaque ist eine unregelmäßige. Sie sind teilweise nicht vorhanden, teilweise mäßig entwickelt. Das Rete Malpighii ist normal, das Stratum granulosum stellenweise verschmälert, die Hornschicht an einzelnen Partien deutlich verdickt. Das Pigment der Basalzellenschicht ist stellenweise vermehrt, ebenso wie das Pigment der obersten Cutisschichten.

Bei unserm zweiten Fall handelt es sich um einen typischen zweifellosen Fall von Sclerodermia circumscripta. Die Veränderungen, die wir konstatieren konnten, ähneln teilweise den in der Literatur niedergelegten. Es bestehen jedoch gewisse Differenzen, und wir werden an anderer Stelle auf eine Kritik unseres Befundes zurückkommen. Dagegen bedarf der erste Fall noch einiger weiterer Bemerkungen.

Wir haben schon anfangs angedeutet, daß wir hier einen Fall der sog. White spot disease vor uns haben, und wir haben auch schon oben darauf hingewiesen, daß die klinischen Charakteristika dieser Erkrankung eine Rubrizierung dieses Krankheitsbildes kaum gestatten dürften. Wir sind also zur Beurteilung unseres Falles auf einen Vergleich der wenigen histologisch untersuchten Fälle angewiesen, und von diesen müssen wir noch den Fall von Johnston und Sherwell ganz außer acht lassen, denn was diese Autoren mikroskopisch gesehen haben, differiert so wesentlich von allem, was sonst bei der White spot disease gesehen wurde, daß ein Vergleich absolut ausgeschlossen ist. Es handelte sich in dem Falle dieser Autoren um einen Schwund des Kollagens und um einen Ersatz desselben durch eine basophile körnige Masse. Die übrigen Details, der elastische Befund, der Zustand der Infiltration, erinnern zwar an einige Fälle von White spot disease, aber der eigentümliche Zustand des Kollagens, wie ihn diese Autoren beschrieben haben, auf den gerade in der Histologie der White spot disease der Hauptwert zu legen ist, steht ganz einzig da.

Montgomery und Ormsby haben, wie ich eingangs erwähnte, Unnas kartenblattähnliche Sklerodermie der White spot disease angereiht.

Nun hat Westberg, der seinen Fall unter Unnas Ägide publiziert, allerdings einer gewissen klinischen Ähnlichkeit seines Falles mit der kartenblattähnlichen Sklerodermie Ausdruck gegeben; seine histologischen Untersuchungen haben ihn aber zu dem Schlusse gedrängt, seinen Fall als etwas Besonderes aufzufassen, jedenfalls als eine Erkrankung, die nichts mit der Sklerodermie zu tun hat. Auch uns scheint diese Ansicht durchaus begründet; wir sind durchaus einverstanden, die White spot disease entsprechend der Auffassung von Montgomery und Ormsby als eine klinisch etwas eigenartige, aber doch charakteristische zirkumskripte Sklerodermie anzusehen. Aber den Fall Westbergs müssen wir doch als durchaus abweichend von der übrigen Kasuistik dieser Erkrankung vor der Hand noch als etwas Abweichendes, als eine noch nicht rubrizierbare Krankheit betrachten. Es wäre aber vorläufig noch zu weit gegangen, sich unter der White spot disease etwa eine histologisch wohl differenzierte Varietät der Sklerodermie vorzustellen. Dazu sind die

Differenzen gegenüber den typischen Fällen von Sklerodermie viel zu unerheblich; aber doch scheinen diese Fälle unter die zirkumskripte Sklerodermie zu gehören, dafür sprechen weitgehende Übereinstimmungen mit dem, was wir über die Histologie der zirkumskripten Sklerodermie bisher wissen.

Der Fall, den wir beschrieben haben, zeigt nun außerordentlich weitgehende Übereinstimmung im histologischen Bilde mit dem, was Unna unter der kartenblattähnlichen Varietät der Sklerodermie beschrieben hat. Die einzige augenfällige Differenz scheint uns die, daß unser Fall eine ausgesprochen perifollikuläre Lokalisation zeigt, während Unna weder klinisch noch histologisch eine derartige Anordnung seiner Herde erwähnt hat. Die perifollikuläre Lokalisation veranlaßt uns, noch eine weitere Affektion hier differentialdiagnostisch zu erwähnen. Es sind dies die von Jadassohn zuerst gesehenen und von Iwanow[1]) aus Jadassohns Klinik ausführlich beschriebenen „weißen atrophischen und narbenähnlichen perifollikulären Flecke der Rumpfhaut". Was unseren Fall von diesem histologisch unterscheidet, ist bei uns die ausgesprochene Beteiligung der Epidermis an den Veränderungen, während Jadassohns weiße Flecke keinerlei wahrnehmbare Veränderungen in der Epidermis aufwiesen, sowie die starke Erweiterung der Blutgefäße an der Peripherie unseres Herdes und die in die Augen springende Beteiligung des lymphatischen Apparates in den obersten Cutisschichten bei unserem Falle.

Wir meinen also, daß unser Fall trotz der perifollikulären Lagerung nichts mit Jadassohns weißen Flecken zu tun hat, daß hier bei uns eine Form der Sklerodermie vorlag, die zu der Gruppe der White spot disease gehört und nur durch die perifollikuläre Anordnung klinisch wie histologisch eigenartig ist (Morphaea guttata follicularis). Was diese perifollikuläre Anordnung mit der Entwicklung der Effloreszenz zu tun hat, darüber ist es einer späteren Kasuistik vorbehalten, uns Auskunft zu geben.

Diskussion.

Herr **Herxheimer-Frankfurt a. M.** Es ist also festzustellen, daß die White spot disease einerseits nichts zu tun hat mit der Westbergschen Weißfleckenerkrankung und zwar wegen der klinischen und histologischen Differenzen, und andrerseits nichts mit der von Iwanoff aus der Jadassohnschen Klinik beschriebenen Fleckenerkrankung.

---

[1]) Iwanow, Arch. f. Dermat. 1903, Bd. 64, S. 369.

Herr **Jadassohn**-Bern stimmt mit dem Vortragenden darin überein, daß der Fall von White spot disease eine Sklerodermie ist; die von Iwanoff aus der Berner Klinik beschriebenen perifollikulären Flecke haben damit eventuell klinisch und histologisch eine gewisse Ähnlichkeit, sind aber durch ihre Genese und durch den feineren histologischen Befund unterschieden — sie sind eben narbenähnliche Atrophien nach Akneprozessen. Viel eher stimmt das histologische Bild mit dem von Zarubin aus Bern beschriebenen Fall von kartenblattähnlicher Sklerodermie, die sich naturgemäß auch einmal perifollikulär lokalisieren kann.

---

91. Herr **Herxheimer**-Frankfurt a. M.: **Vorstellung eines Falles von „White spot disease" und Demonstration von Moulagen zweier weiterer Fälle und eines Falles von multipler Morphaea.**

Der vorgestellte 22jährige Schlosser bekam 1903 eine Verhärtung an der linken Hand, später auch an anderen Stellen des Körpers, z. B. am linken Oberarm. Im Jahre 1907 sah ich den Patienten im hiesigen Siechenhaus mit diffusem sklerodermatischem Infiltrat, das insbesondere das subkutane Bindegewebe und die Muskulatur befallen hatte, am linken Oberarm und Unterarm. Ferner waren noch mehr oder weniger umschriebene Plaques der Affektion, fast alle mit Pigmentierung, an verschiedenen Stellen des Stammes vorhanden. Die im Siechenhaus vorgenommene mikroskopische Untersuchung eines Stückchens vom linken Bizeps ergab eine deutliche Myositis.

Später kam Patient in unsere Poliklinik, wo am 17. Mai 1908 festgestellt wurde, daß die linke Schulter diffus sklerodermatisch verändert war, und daß nicht bloß die Haut, sondern auch das subkutane Gewebe und die Muskulatur an diesem Prozesse teilnahm. Am linken Unterarm und Handrücken bestand oberflächliche Atrophie. Im Nacken, mehrere Zentimeter unterhalb der Haargrenze, beginnt eine ovale Plaque, die sich aus kleineren solchen zusammengesetzt erweist.

Die Länge dieser der Längsachse des Körpers parallel gestellten Plaque beträgt etwa 5, die Breite 2—3 cm. Die Haut ist hier weißlich verfärbt, perlmutterartig glänzend. Das Infiltrat ist oberflächlich (kartenblattähnlich), die Stelle erscheint wie eingesunken. An manchen Stellen der Peripherie ist ein deutlich roter bis bläulichroter Hof zu sehen, der nur in einem schmalen Streifchen besteht. Etwas unterhalb dieser Plaque, auf deren

linker Seite die Haut über dem oberen Rand des Schulterblattes erreichend, eine zweite halb so große Plaque von derselben Gestalt und demselben Charakter wie die erste. An den beiden Polen beider Plaques befinden sich in deren nächster Umgebung eine Anzahl etwa erbsengroßer Flecke von demselben Aussehen, ebenfalls meist mit rötlichem Hofe. Diese sind deutlich in die Haut eingesunken und haben entweder eine runde Form, und von diesen machen einige den Eindruck, als wenn sie perifollikulär angeordnet wären. Oder sie richten sich in ihrer Form mehr nach den Spaltbarkeitslinien der Haut. Ferner findet sich medianwärts vom linken Schulterblatt eine Plaque, die aus vielen kleinen Pigmentflecken zusammengesetzt ist, in deren Mitte sich aber erbsengroße, weißliche, oberflächlich infiltrierte Flecke befinden. Über dem Kreuzbein ein quergestellter, atrophischer, weißlicher Streifen. Unter der linken Brustwarze eine etwa 8 cm langes quergestelltes, weißliches streifenförmiges Infiltrat.

Im vorliegenden Falle bietet die Diagnose keine Schwierigkeiten, da die oberflächlich infiltrierten Plaques der Nackengegend sich bei demselben Patienten finden, bei welchem sich typische sklerodermatische Herde an anderen Stellen der Haut, z. B. unter der linken Brustwarze finden und bei dem eine diffuse mehr tief gelegene Sklerodermie die Haut des linken Oberarms einnimmt. Es ist ohne weiteres klar, daß hier die ganz oberflächlichen und tief gelegenen Infiltrate der Haut, sowie der Subcutis und der Muskulatur ein und demselben Prozesse angehören, der Sklerodermie.

Etwas schwieriger ist die Diagnose, wenn die oberflächliche Form allein vorkommt und nicht so typisch ist. Eine 70jährige Dame, deren Moulage ich Ihnen hier zeige, hatte symmetrisch unter beiden Mammae oberflächlich in die Haut eingelagert je eine Platte von 6—8 cm Länge und 2—4 cm Höhe. Es waren weißlich glänzende Plaques mit blaurotem Rande, umgeben von zahlreichen, kleinerbsengroßen, in die Haut eingesunkenen, rundlichen Plättchen desselben Aussehens. Im Gegensatz zu den konfluierten größeren Plaques befindet sich eine solche 10 cm lang direkt über dem Kreuzbein, bei welcher die einzelnen Plättchen dicht nebeneinanderstehen, ohne konfluiert zu sein. Sonst dieselben Charaktere wie oben. Einen interessanten Befund bietet die Beugefläche des unteren Drittels des linken Unterarms. Hier

finden sich ähnliche Plättchen, aber mehr bläulich-weiß, ohne roten Hof und in parallelen Streifen angeordnet. Diese sind sämtlich deutlich perifollikulär angeordnet, die Follikelmündung liegt im Zentrum der Einzelplaque und ist eingesunken.

Sie sehen ferner hier die Moulagen eines dritten Falles, des einer 60jährigen Dame. Hier ist die Affektion ebenfalls symmetrisch auf beiden Seiten des Halses bis herunter über die Klavikulargegend gegangen und ist in ziemlich parallelen Streifen geordnet, die nicht alle einen roten Hof haben. Auch hier sind die Streifen umgeben von zahlreichem, bläulichweißen, unter das Hautniveau eingesunkenen Pionnieren, die des Hofes entbehren.

Die sog. White spot disease hat schon eine kleine Literatur gezeitigt. Westberg (Monatsh. für prakt. Dermatol., Bd. XXXIII) beobachtete ein 11jähriges Mädchen, welches seit 1½ Jahren am Rumpf in die normale Haut eingesprengte Flecke von kreideweißer Farbe und rundlicher oder ovaler Form besaß. Die Flecke waren bis bohnengroß und zeigten „kartenblattähnliche" Resistenz. Atrophie nicht vorhanden. Mikroskopisch Verdickung des Kollagens und der elastischen Fasern, Kompression der Gefäße, Verengerung der Lymphspalten. Viele Mastzellen. Keine Lymphocyten. Für eine chemische Veränderung der Bindegewebsfasern spricht eine besonders intensive Tinktion mit Methylenblau und mit Säurefuchsin. Gegen Sklerodermie spricht das Fehlen und die Verengerung der Lymphspalten.

Warde (Monatsh. für prakt. Dermatol., Bd. XXXV) konnte am Rumpf und an den Extremitäten einer 31jährigen Frau hanfkorngroße, rundliche oder ovale Papeln feststellen, die auf der Brust zu kreideweißem Netzwerk vereinigt waren. Diese Papeln sollen sich dann eingezogen haben, während sich ringsherum eine hochrote Zone bildete. Endlich Zustandekommen kleiner, fester, roter Plättchen, die sich auf der unterliegenden Schicht frei bewegen lassen. Mikroskopisch zunächst Vermehrung der Fibroblasten und Verschwinden der Lymphräume. Später Verschwinden der Bindegewebszellen und der elastischen Fasern.

Johnston und Sherwell (Journal of cutan. diseas. 1903) sahen eine 26jährige Frau, deren Erkrankung vor 13 Jahren begonnen hatte. Die Effloreszenzen begannen hier mit Stecknadelkopfgröße, waren von regelmäßiger Gestalt, schneeweiß und saßen auf dem Schultergürtel. Sie konfluierten an manchen Stellen.

Allmählich trat Atrophie ein. Mikroskopisch Verschwinden des Kollagens und Ersatz durch Granulom. Azidophile Färbung nicht vorhanden. Elastische Fasern verschwunden oder „zerbrochen". Geringe Lymphocytose und Vermehrung der Fibroblasten. Gefäße erweitert, einige ganz thrombosiert.

Eine junge Frau, die Montgomery der Americ. Dermatol. Association 1901 vorstellte, zeigte ähnliche Flecke bei gleichem Sitz, wie im Falle von Johnston-Sherwell. Montgomerys Fall wurde für Morphaea erklärt.

Vorstehende Literaturangaben machen keinen Anspruch auf Vollständigkeit. Wenn wir den klinischen Befund ganz beiseite lassen, der für uns ja schwer zu beurteilen ist, die wir die Patienten nicht gesehen haben, so bleibt doch ein auffallender Widerspruch zwischen Westberg, der die Krankheit zuerst beschrieb, und den anderen Autoren, insbesondere Johnston und Sherwell.. Dort Verdickung des Kollagens und der elastischen Fasern mit eigenartiger mikrochemischer Reaktion, hier Verschwinden der Fasern. Dort Mastzellen, hier Fibroblastenvermehrung. Dort Kompression der Gefäße, hier Erweiterung. Hier ferner eigenartige basophile Granulationsmassen. Die amerikanischen Autoren, denen die Differenz mit dem Falle Westbergs selbst aufgefallen war, erklären sie durch das lange Bestehen der Krankheit in ihrem Falle. Damit ist aber z. B. die eigenartige mikrochemische Reaktion Westbergs und die Mastzellenanhäufung noch nicht erklärt. Näher liegt es, die Fälle vollkommen zu trennen. Denn schon mit Rücksicht auf die Verdickung der Bindegewebs- und elastischen Fasern, auf die eigenartige Reaktion derselben und auf die Mastzellenanhäufung verdient Westbergs Fall eine Sonderstellung. Aber auch der Befund von Johnston-Sherwell ist ein eigenartiger. Leider haben wir von unseren 3 Fällen kein Material zur mikroskopischen Untersuchung bisher erlangen können und sind daher außerstande, hier zur Aufklärung des Sachverhaltes beizutragen. Ich gehe aber wohl nicht fehl, wenn ich annehme, daß die meisten Fälle von sog. White spot disease zur „kartenblattähnlichen" Sklerodermie Unnas gehören, die auch von A. Neisser, Jarisch und anderen beobachtet worden ist. Davon ist der Fall von Westberg und — wie Sie schon von Herrn Juliusberg gehört haben — der von Jwanow aus der Jadassohnschen Klinik zu trennen.

Noch ein Wort zur Lokalisation. An manchen Stellen in unseren Fällen 1 und 2 konnten wir klinisch eine perifollikuläre Anordnung der Flecke feststellen, wie dies Juliusberg histologisch für seine Fälle erweisen konnte.

Daß sich schon klinisch Übergänge von dieser Form zur Morphaea finden, zeigt Ihnen nun die Moulage des folgendes Falles. Eine 35jährige Frau hatte auf dem Stamm und den angrenzenden Teilen der Extremitäten meist kinderhandgroße, in die Haut eingesprengte, weißglänzende, mit der Unterlage verwachsene derbe Flächen mit rotemHofe, etwa 20 an Zahl. An manchen derselben ist die schmale Peripherie braun. An der ältesten, über dem linken Schlüsselbein gelegenen ist das Zentrum von normaler Farbe, und die Peripherie fingerbreit braun. Dieser Fleck ist schon atrophisch. Am 21. April 1908, etwa ein Jahr nach der Aufnahme dieses kurzen Status, kam Patientin zu mir mit drei linsengroßen, rundlichen, roten, harten Erhebungen, die am vierten Finger rechts seitlich vom Nagel an den Fingerrändern aufgetreten waren. Wie Sie an der Moulage sehen können, unterscheiden sich diese Gebilde nur durch ihre Farbe und leichte Erhebung über das Hautniveau von der White spot disease. Sie gehören jedenfalls zum sklerodermatischen Prozeß, da sie sich an demselben Individuum finden, gerade so schleichend wie die großen Morphaea-Stellen aufgetreten sind und ebenfalls sich durch Jucken, wie diese, angekündigt haben.

Im Anschluß hieran möchte ich noch einen Fall von Morphaea erwähnen, der von uns bestellt war, aber leider nicht erschien. Es handelt sich um eine 37jährige Frau, die am Schultergürtel und an den Schläfen Flecke von Markstück- bis Kinderhandgröße aufweist, die sich, abgesehen von der Pigmentierung, von den oben geschilderten nur dadurch unterscheiden, daß an der ältesten Plaque reichliche Gefäßramifikationen sichtbar sind. Symmetrisch auf beiden Schläfen zwei haarlose indurierte Plaques, je fünfmarkstückgroß. Die Patientin lag längere Zeit in der Klinik. Der Nervenstatus ergab normale Verhältnisse. Während der klinischen Behandlung konnte durch 17 Fibrolysininjektionen à 0,23 und Massage eine wesentliche Veränderung nicht erzielt werden.

Besonderes Interesse bietet der mikroskopische Befund, der durch Herrn Dr. Reinhart erhoben wurde. Das Rete Mal-

pighii war atrophisch. Papillen abgeflacht. Vermehrung der Bindegewebsfasern und Sklerosierung. An einzelnen Stellen war eine Basophilie der kollagenen Fasern eingetreten, ohne daß aber eine Formveränderung gleichzeitig vonstatten gegangen wäre. Also basophiles Kollagen, kein Kollazin. Die elastischen Fasern erschienen im allgemeinen normal. Kleinzellige Infiltration um Schweiß- und Talgdrüsen und um die Gefäße herum.

Es ist dieses meines Wissens das erstemal, daß bei Sklerodermie eine Basophilie des Kollagens festgestellt wurde.

---

92. Herr **Arning**-Hamburg: **Vorstellung von Moulagen eines Falles von infantiler Gangrän.**

Krankheitsgeschichte: 14monatliches Kind weiblichen Geschlechts, aufgenommen 20. April 1908.

Anamnese: Patientin wurde im März 1907 in die Armenanstalt zu Altona in sehr elendem und verwahrlostem Zustande aufgenommen, nachdem sich kurz vorher ihre Mutter vergiftet hatte. Sie hat dort mehrfach fieberhafte Erkrankungen durchgemacht, war immer sehr schwächlich.

Im November 1907 erkrankte Patientin an Masern, nach deren Abheilung ein über den ganzen Körper ausgebreitetes pustulöses (impetiginöses?) Ekzem restierte, das jetzt fast verheilt ist und nur noch an vereinzelten Stellen seinen Charakter erkennen läßt. Oft Husten und Durchfall.

Angeblich seit 2 Tagen Schmerzen am rechten Fuß und linken Oberarm, seit gestern Verfärbung.

Status: Bleiches, elend aussehendes Kind in herabgesetztem Ernährungszustand.

Auf dem Kopf mehrere pfennigstückgroße krustöse Auflagerungen. Zahlreiche impetiginöse, größtenteils verheilte oder im Verheilen begriffene Kratzeffekte am Stamm und Extremitäten, sowie vereinzelte im Gesicht und am Ohr.

Auf dem linken Oberarm eine ca. talergroße dunkelbraunrötlich verfärbte harte Infiltration der Haut, die scheinbar bis in die Muskeln hineinreicht. Die nähere Umgebung dieser Partie ist entzündlich gerötet und infiltriert, die weitere gelblich-grünlich verfärbt. Ein zackiger hochroter Rand begrenzt die erkrankte Hautpartie.

Sämtliche Zehen des rechten Fußes, sowie die Haut des Fußrückens bis in die Hälfte und der Fußsohle sind dunkelschwarzbläulich verfärbt und stark schmerzhaft. Auf den Zehen sitzen mehrere dicke, blutgefüllte subepidermale Bläschen von Linsen- bis über Erbsengröße, ebensolche und zahlreiche mit klarem Serum gefüllte Bläschen sitzen auf der erkrankten sowie auf der diese umgebenden verfärbten, sonst anscheinend gesunden Haut, die von der erkrankten Partie durch einen entzündlichen roten wallartigen Rand getrennt ist.

In Ausstrichen aus dem Blaseninhalt und dem roten Rand der Geschwüre sind keinerlei Krankheitserreger nachweisbar weder mikroskopisch noch bakteriologisch.

Auch die Blutentnahme ergiebt keinen Befund.

Cor und Pulmones bieten keinen objektiven Befund. Urin frei. Kein Fieber.

13. Mai. 3 Tage nach der Aufnahme ist unter essigsauren Tonerdeverbänden besonders am Fuß die Verfärbung vom schwarzbläulichen zum mehr rötlichen Kolorit übergegangen.

18. Mai. Die anfangs bläulich verfärbten Partien an Fuß und Arm beginnen sich abzustoßen. Ein tiefer kraterförmiger Wall, der speckisch belegt ist, geht rund um die betreffenden gangränösen Hautstücke, der Prozeß verbreitet einen üblen Geruch. Im eitrigen Sekret zahlreiche kleine Kokken, teils intrazellulär, keine Spirochaetae refr. oder Plaut-Vincens, Gangrän-Organismen.

25. Mai. Unter Verbänden mit essigsaurer Tonerde, danach trockenen mit Dermatolpuderung ist heute der Arm, dessen üppige Wucherungen verschiedentlich mit dem Lapis geätzt wurden, vollständig geheilt.

Auch auf und unter dem Fuß ist alles fast vollständig regeneriert, nur die beiden Zehen II. und III., deren erste Phalangen verloren gegangen sind, sind noch nicht ganz überhäutet, weisen aber reine Granulationen auf. Das Kind hat sich bedeutend erholt und auch an Gewicht zugenommen, kann übrigens, ohne Schmerzen zu empfinden, gut auf dem erkrankten Fuße stehen und mit ihm laufen.

4. Juni. Alles überhäutet. Bis auf den Verlust zweier Vorderphalangen alles regeneriert.

A. ist der Ansicht, daß es sich in diesem seltenen Falle

sicher um embolische Prozesse, wenn auch unbekannter Ursache handelt, wie sie sonst wohl nach Diphtheritis beobachtet worden sind.

Diskussion.

Herr **v. Notthafft** weist auf die gefäßverändernde Wirkung der Infektionskrankheiten hin, welche durch die Untersuchungen von Borst über multiple Sklerose bewiesen ist.

---

93. Herr **v. Notthafft**-München: **Zur externen Atoxylbehandlung.**

Das Atoxyl ist bisher fast ausschließlich subkutan gegen Syphilis angewendet worden. Systematische Versuche über die örtliche Wirkung liegen nicht vor. Ich habe daher einige Zeit hindurch einen Teil meiner Syphilitiker lediglich örtlich mit Atoxyl behandelt. Verwendet wurde dasselbe als 10—15-proz. Lösung, mit welcher Umschläge gemacht wurden, als 10—25proz. Puder, Paste und Salbe. Gleichzeitig wurde nie Quecksilber, Jod oder subkutan Atoxyl verwendet. Es erwies sich die Atoxylsalbe als wirkungslos, die Lösung und die ohne Fettzusatz bereitete Paste als minder wirksam; am besten war der Puder. Es wurden behandelt 25 Sklerosen, sämtlich erodiert, aber keine ulzerösen, phagedänischen Formen. Sie überkleideten sich sehr rasch binnen 3—8 Tagen mit Epithel; gleichzeitig ging das Volumen und die Härte etwas zurück. Mit der Überhäutung war aber die Wirkung des Atoxyls beendet. Ein Rückgang der Sklerose wurde durch weiteres Auflegen von Puder oder getränkter Watte nicht mehr erreicht. In ein paar Fällen (3) brachen die Sklerosen nachträglich wieder auf. Auf den Ausbruch der Sekundaria, Lymphdrüsenschwellung, Syphilisverlauf hatte die Atoxylbehandlung des Schankers keinen Einfluß.

Besser waren die Verhältnisse bei den nässenden Papeln des Afters, der weiblichen Genitalien, des Vorhautsackes und der Interdigitalfurchen der Füße. Diese wurden im Durchschnitt in 8—14 Tagen zum vollständigen Schwund gebracht. Auf diese Weise wurden 42 Fälle von Papeln behandelt. Überließ man jedoch den so „Geheilten" sich selbst, so pflegte das Rezidiv sich binnen wenigen Wochen einzustellen (30 Rezidive). Trockene Papeln der übrigen Hautdecke konnten nicht beeinflußt werden.

Es wäre jedoch nicht unmöglich, daß bei energischen Friktionen, welche die obersten Epithellager wegnehmen, auch hier Erfolge erzielt werden könnten. Die Pinselungen der Plaques muqueuses hatten keine unzweifelhaften Resultate.

Am unbefriedigendsten waren die bei den gummösen Geschwüren erhaltenen Resultate. Wohl reinigten und besserten sich die Geschwüre; sie heilten auch da und dort ab, um jedoch an anderer Stelle sich zu vergrößern oder um nach ein paar Wochen wieder da zu sein. Eine endgültige Heilung konnte unter 12 Gummen nur bei 3 erreicht werden; 2 heilten allmählich zu, brachen jedoch nach einigen Wochen wieder auf.

Betrachtet man die Resultate kritisch, so muß man gestehen, daß sie in keiner Weise zur Fortsetzung der Versuche ermuntern. Wo das Atoxyl bei örtlicher Anwendung wirkt, hätte auch Quecksilber das gleiche, vielleicht sogar Besseres geleistet. Bei den trockenen Papeln und Gummen ist das Quecksilber zweifellos weit wirkungsvoller, ebenso bei der Rückbildung überhäuteter Sklerosen. Schon der Preis des Mittels würde gegen die äußere Anwendungsform sprechen. Die Versuche haben jedoch theoretisches Interesse: sie lassen vielleicht den Schluß zu, daß das Atoxyl oder ein Zerfallsprodukt oder eine Verbindung desselben direkt auf den Syphiliserreger wirkt, nicht bloß indirekt durch eine „Umstimmung" des Organismus. Die genaueren Protokolle werden an anderer Stelle publiziert.

Diskussion.

Herr **Hoffmann**-Berlin verweist auf die gemeinsam mit Uhlenhuth und Roscher publizierten Resultate der lokalen Atoxylwirkung auf verschiedene Effloreszenzen der Syphilis (D. med. Woch.). Es wurde damals eine gewisse Wirkung konstatiert. Uhlenhuth hat bei Trypanosomiasis eine allgemeine Wirkung von Atoxylsalbe festgestellt; auf dieses Ergebnis hin wurden an der Berliner Univ.-Hautklinik Atoxylsalbeneinreibungen bei Syphilitischen mit geringen Dosen gemacht, bei denen Übergang des Atoxyls in den Harn von Dr. Sklarek konstatiert worden ist. Die Versuche wurden wegen des hohen Preises des Atoxyls und der Möglichkeit toxischen Einflusses nicht fortgesetzt. Uhlenhuth vermutet allerdings, daß die toxische Wirkung bei externer Allgemeinkur geringer sei.

Herr **Nagelschmidt**-Berlin. Seit ca. zwei Jahren habe ich stets lokale Atoxyl-Applikation bei syphilitischen Effloreszenzen angewandt und recht gute Resultate dabei erzielt. So schwanden syphilitische Effloreszenzen wesentlich rascher bei lokaler Behandlung als die nicht behandelten

Kontrollstellen geheilt wurden. Auch von Atoxyl-Salben habe ich gute Wirkungen gesehen. Aber auch nichtsyphilitische Ulcerationen, z. B. verunreinigte Geschwüre, Impetigo, Ulcera cruris reagieren mitunter auffallend günstig auf diese Therapie, die aber nicht spezifisch für Atoxyl ist; denn ganz ebenso wirkt Arsenogen, Neu-Atoxyl, Arsenige Säure etc., so daß wir es hierbei mit der desinfizierenden und auf Hautaffektionen kosmetisch günstigen Arsenwirkung zu tun haben. Ich möchte noch hinzufügen, daß in Fällen von Lues, die mit Quecksilber überschwemmt waren und bei denen während dieses Zustandes neue Effloreszenzen (z. B. Schleimhautulcera) auftraten, die lokale Pinselung mit Atoxyl die Erscheinungen in wenigen Tagen zum Schwinden brachte.

Herr **v. Notthafft.** Allgemeinbehandlungen durch Schmierkuren mit Atoxyl, wie sie Uhlenhuth angeregt haben soll, sind von mir nicht gemacht worden, weil sie außerhalb des Rahmens der Untersuchungsaufgabe liegen. Nach den schlechten Resultaten an trockenen Papeln dürften sie übrigens wenig erfolgversprechend sein. Ich habe mich eines bestimmten Urteiles über das Zustandekommen örtlicher Atoxylwirkung ausdrücklich enthalten, wenn auch nach allem eine spezifische und direkte Wirkung wahrscheinlicher ist als eine bloß reinigende oder auf dem Umwege der Resorption zustandekommende.

---

94. Herr **Hübner**-Frankfurt a. M.: **Zur Genese der Urethralstrikturen.**

Seit Fingers grundlegenden Arbeiten kennen wir die histologischen Veränderungen in der chronisch entzündeten Harnröhre, über die, wie aus einer historischen Übersicht von Raskai hervorgeht, von Galen bis in die Mitte des vorigen Jahrhunderts die allerseltsamsten Anschauungen herrschten. Man glaubte, daß die Verengungen der Harnröhre nach Gonorrhoe durch papilläre Exkreszenzen in ihr bedingt seien, dann später, als mit dem Aufkommen der Sektionen sich diese Gebilde nicht fanden, wohl aber narbenähnliche Stellen, verfiel man in einen zweiten Irrtum und glaubte, daß die Strikturen Folgen von wirklichen Trippergeschwüren seien. Jetzt weiß man, daß es sich, kurz gesagt, stets handelt um chronische indurative, zur Schrumpfung tentierende Entzündungsherde des submukösen Bindegewebes, über denen sich festes Plattenepithel findet.

Hierin stimmen Finger und alle Untersucher nach ihm überein, und auch ich fand bei meinen diesbezüglichen histologischen Untersuchungen, die ich dank der Liebenswürdigkeit der Herren des hiesigen Senkenbergischen anatomischen Institutes

während der letzten Monate an 20 Harnröhren vornehmen konnte, wenn in ihnen alte Entzündungsherde vorhanden waren, dasselbe klare Bild. Nur in der Deutung desselben möchte ich einen anderen Weg einschlagen als die bisherigen Untersucher. Während man nämlich stets die Ansicht vertreten findet, daß das Epithel durch den Reiz des darunter liegenden chronischen Entzündungsherdes zu Plattenepithel metaplasiert sei, möchte ich umgekehrt annehmen, daß dort, wo man chronische Entzündungen und darüber Plattenepithel findet, das Plattenepithel das primäre ist und daß, sozusagen unter seinem Schutze, die vorher diffuse Entzündung der ganzen Schleimhaut hier lokal nicht zum Ausheilen gekommen ist.

Als Finger im Jahre 1890 seine Arbeit schrieb, galt der Lehrsatz, daß die normale männliche Harnröhre — abgesehen von der Fossa navicularis — von einem einschichtigen Zylinderepithel (mit ein bis zwei Reihen von Ersatzzellen) ausgekleidet ist. Heute nehmen die Handbücher der normalen Anatomie einen etwas anderen Standpunkt ein. Ungeachtet der Schwierigkeiten in dem Auseinanderhalten normaler und pathologischer Befunde gerade in der männlichen Urethra, gibt man jetzt dem Plattenepithel auch unter normalen Verhältnissen einen weit größeren Bezirk. Eberth schreibt in dem Kapitel über die männlichen Geschlechtsorgane in Bardeleben's Anatomie der Menschen: Im allgemeinen wird den oberen Abschnitten der Harnröhre ein geschichtetes Plattenepithel zugeschrieben, der Pars cavernosa ein geschichtetes Zylinderepithel, der Fossa navicularis ein geschichtetes Plattenepithel. Ausnahmsweise findet man überall Plattenepithel. v. Ebner fand bei einem viermonatigen Embryo vollständige Auskleidung der Harnröhre mit geschichtetem Plattenepithel. Größere oder kleinere Plattenepithelinseln im Zylinderepithel der Urethra bei Neugeborenen fand ferner Cedernkreutz. Gerade die Untersuchungen von Cedernkreutz sind hier zu erwähnen, weil er sich der Methode von Zilliacus bediente, die schon makroskopisch eine Unterscheidung zwischen den beiden hier in Rede stehenden Epithelarten erlaubt. Cedernkreutz fand in 6 Fällen von 23 so untersuchten mehr oder minder große Inseln von Plattenepithel hauptsächlich im hinteren Teil der Pars bulbosa, ich fand von 20 ebenso untersuchten Urethrae sogar zehnmal teils größere, meist aber sehr kleine Herde von Plattenepithel.

Dem Einwand, daß es sich hier immer nur um gonorrhoische Veränderungen handelt, ist mit dem Hinweis auf die erwähnten Plattenepithelbefunde bei Neugeborenen zu erwidern, und außerdem glaube ich noch histologische Beweise für das primäre, von Entzündungsvorgängen unabhängige Vorkommen von Plattenepithel aus meinen Präparaten beibringen zu können.

Den Parallelismus zwischen den Veränderungen im Epithel und Bindegewebe, den Finger beschreibt, und der ja bei einem ätiologischen Zusammenhang zwischen den beiden bestehen müßte, konnte ich, ebensowenig wie Lohnstein, in meinen Präparaten finden. Man sieht häufig Zylinderepithel über dichten Infiltraten und dann wieder Plattenepithel über durchaus normalen, nicht etwa schwielig geschrumpften submukösen Bindegewebe. Oft sieht man ein plötzliches Übergehen der einen Epithelart in die andere, und darunter die gleichen unveränderten Bindegewebelagen. Bei der Spezialfärbung auf elastische Fasern — diese scheint zur Untersuchung der Urethra bisher noch nicht herangezogen zu sein — kann man diese auch unter Plattenepithel wohl erhalten vorfinden, während sie, wenn eine Entzündung dagewesen wäre, zugrunde gegangen sein müßten. Alle diese histologischen Bilder sprechen mit Gewißheit dafür, daß die chronische Entzündung auf die Gestaltung des Epithels keinen direkten Einfluß hat.

Ob überhaupt eine Metaplasie einer bereits differenzierten Zelle vorkommt, ist heute noch strittig. Die Frage wird von einzelnen Pathologen verneint. Schridde, der letzthin eine Monographie über diesen Gegenstand geschrieben hat, läßt ebenfalls den Begriff der Metaplasie im Virchowschen Sinne nicht gelten, ersetzt ihn allerdings dann durch den etwa dasselbe besagenden der „Prosoplasie". Kurz, die Frage des Vorkommens einer Epithelmetaplasie ist noch nicht geklärt, man braucht sie aber jedenfalls für die Urethralschleimhaut nicht anzunehmen, wenn man an das normale Vorkommen von Plattenepithel dortselbst sich erinnert, an dem doch wohl nicht mehr gezweifelt werden kann. Sind doch ähnliche Fälle von angeborenen Epithelveränderungen (Keimverlagerungen) auf der Schleimhaut der weiblichen Genitalien schon längst bekannt.

Wenn man hieran aber festhält, wird man den Plattenepitheleinseln einen weitgehenden Einfluß auf den Ablauf des gonorrhoi-

schen Prozesses zuerkennen müssen. Zunächst breiten sich ja, wie allgemein angenommen wird, die Gonokokken rasenartig über das ganze Epithel der Schleimhaut aus, dann dringen sie in die Tiefe vor, beim Lebenden wohl nicht, wie Finger, Ghon und Schlagenhaufer bei Moribunden fanden, bis ins Bindegewebe, aber jedenfalls bis in die tieferen Lagen des Epithels. Hierbei setzt nun jedenfalls das vielschichtige Pflasterepithel den Gonokokken einen weit größeren Widerstand entgegen als das 2—3schichtige Zylinderepithel, zumal es hier bei diesem Plattenepithel kein eigentliches Stratum spinosum mit Interspinalräumen gibt, wie bei der äußeren Haut, sondern die Zellen eng aneinander gekittet, oft leicht verzahnt nebeneinander liegen. Immerhin dringen die Gonokokken auch schließlich zwischen die Pflasterzellen ein und entfalten von hier aus ihre entzündungserregenden Eigenschaften. Beweis: Eben die oft gefundenen Infiltrate unter dem Plattenepithel. Einen noch größeren Widerstand setzen aber die Pflasterzellen den zur Heilung injizierten Silberlösungen entgegen. Ihre Tiefenwirkung wird nirgends heute mehr hoch eingeschätzt, sonst müßten sie bei ihren nachgewiesenen bakteriziden Eigenschaften viel früher die Gonorrhoen zum Heilen bringen. Auch die Breslauer Schule — ich erinnere an eine Arbeit, die im Vorjahre Zieler publizierte — legt den Hauptwert der Silberbehandlung nicht so sehr auf ihre direkte gonokokkentötende Wirkung, als auf die Entzündung, die durch sie im submukösen Bindegewebe erregt wird. Aber auch dieser Effekt muß durch das Plattenepithel gemindert werden, das somit sicherlich nicht, wie Bumm einst meinte, einen Selbstschutz des erkrankten Organismus gegen die Gonokokken darstellt, sondern weit mehr einen Schutz für die Gonokokken, ihnen eine Stelle schafft, von der aus sie ihre entzündungserregenden Eigenschaften dann Jahre und Jahre, trotz aller Therapie, ausüben können. Und dies ist der Grund, daß wir an den Leichen solcher Individuen, die ihre Gonorrhoe schon viele Jahre überstanden haben, unter den angeborenen Plattenepithelstellen die Reste der chronischen Entzündung so häufig noch vorfinden.

Im akuten Stadium war der Entzündungsprozeß über die Schleimhaut diffus ausgebreitet. Er heilte, unterstützt durch eine zweckmäßige Silbertherapie, ab, wo Zylinderepithel die Injektionsflüssigkeit an die Gonokokken herankommen ließ, er blieb

chronisch bestehen, wo Plattenepithel diese Einwirkung verhinderte.

Und hiermit glaube ich eine Antwort auf eine Frage gefunden zu haben, die bei der bisherigen Annahme einer Metaplasie des Epithels sich nicht so leicht lösen ließ. Nämlich die Frage, woher so selten Gonorrhoen von Strikturen gefolgt sind. Wenn der gonorrhoische Prozeß in der Weise, wie es Finger geschildert hat, verläuft, so ist eigentlich nicht einzusehen, warum er nicht viel häufiger und sogar in der Regel den unerwünschten Ausgang in ein schrumpfendes Infiltrat nimmt. Man ist daher auch in das andere Extrem verfallen und hat angenommen, daß die Gonorrhoe als solche niemals zur Striktur führt. Löwenhardt hat auf einem früheren Kongresse unserer Gesellschaft gesagt, daß die narbige Verengung der Harnröhre wohl stets die Folge einer unvorsichtigen Dilatationsbehandlung ist, die bis ins Unterhautzellgewebe reichende Einrisse gesetzt hat. Sicherlich wird hierdurch ein Teil der Strikturen bedingt, aber es läßt sich nicht leugnen, daß sie, wenn auch sehr selten, bei Patienten sich ausbilden, die niemals einer solchen Behandlung unterworfen sind. Solche nicht-traumatischen Strikturen sind selten und sind, wie jeder Praktiker bestätigen wird, in den letzten Jahrzehnten noch viel seltener geworden wie früher, seit durch die Bemühungen der Breslauer Schule die Silberbehandlung der Gonorrhoe immer mehr Gemeingut der Ärzte geworden ist und dadurch ein größerer Prozentsatz der Fälle ausheilt, ehe sie in das chronische Stadium gekommen sind.

Der gonorrhoische Prozeß allein kann es also nicht sein, der zur Striktur führt; aber Harnröhren, in denen sich primär ringförmige oder fast ringförmige Plattenepithelinseln finden, sind prädestiniert dazu, wenn sie gonorrhoisch erkranken und dann nicht genügend mit bakteriziden, d. h. mit Silberlösungen behandelt werden, ein schließlich strikturierendes Infiltrat zu erhalten. In den von mir untersuchten 20 Harnröhren fand ich einen solchen ringförmigen Plattenepithelherd nur einmal, in den 5 anderen Fällen waren es kleinere, oder mehr längsgestellte Plattenepithelstreifen, die, wenn sie auch ein starres Infiltrat unter sich gehabt hätten, keine wesentliche Starrheit und Verengerung des Harnröhrenlumens bewirkt hätten. Erst das Zusammenfallen von gonorrhoischer Infektion, ungenügender Be-

handlung und einem Plattenepithelherd, der den größeren Teil der Zirkumferenz der Harnröhre einnimmt, gibt die Möglichkeit zur Entstehung einer Striktur, daher die relative Seltenheit der letzteren.

Literatur.

v. Cederkreutz, Arch. f. Dermatol. 79. 1906.
Finger, Arch. f. Dermatol. 23. 1891.
„ „ „ „ 25. 1893.
„ Die Blennorrhoe der Sexualorgane. Wien 1888.
„ , Ghon und Schlagenhaufer, Arch. f. Dermatol. 28. 1894.
Löwenhardt, Verhandl. d. Deutschen Dermatol. Gesellsch. IV. 1894.
Lohnstein, Monatsberichte f. Urologie 1906.
Ráskai, Monatsberichte f. Urologie 1902.
Schridde, Die Entwicklungsgeschichte des menschlichen Speiseröhrenepithels und ihre Bedeutung für die Metaplasielehre. Wiesbaden 1907.
Zieler, Münchner med. Wochenschr. Nr. 7. 1907.

Herr **Herxheimer-Frankfurt a. M.: Schlußwort zum Kongreß.**

Meine Herren! Wir sind am Schlusse unserer Verhandlungen angelangt, und es bleibt mir nur übrig, meinen Dank auszusprechen allen, die beim Zustandekommen des Kongresses mitgewirkt haben. In erster Linie gehören Sie selbst dazu. Sie haben durch Ihre schönen Vorträge und Demonstrationen, durch die Geduld, die Sie mit der Geschäftsleitung hatten, und durch die gespannte Aufmerksamkeit, mit der Sie den Vortragenden bis zuletzt gefolgt sind, in erster Linie Anspruch auf unseren Dank. Ferner hat dies die Stadt Frankfurt und ihre Bürgerschaft, die die geeigneten Räume für Sitzungen und Ausstellung und Besichtigungen zur Verfügung stellten. Ferner schulden wir unseren Frankfurter Spezialkollegen und den Assistenten der Hautklinik Dank, weil sie sich rege an den Vorbereitungen beteiligt haben. Wohl am meisten trifft dies für Herrn Oberarzt Dr. Hübner zu, der gleichsam der Generalsekretär des Kongresses gewesen ist, und der vorher sowohl, wie während des Kongresses keine Mühe

scheute, um zum Gelingen desselben beizutragen. Ich drücke deshalb auch an dieser Stelle mein Bedauern aus, daß ihn die Frankfurter Hautklinik bald verliert. Ihnen allen aber rufe ich zu: Auf baldiges Wiedersehen!

Herr v. **Petersen**-St. Petersburg: **Schlußwort.**

Meine Herren! Bevor Kollege Herxheimer den Kongreß schließt, muß ich ihn doch noch bitten, mir das Wort zu erteilen, und zwar um ihm zu widersprechen. Er war so liebenswürdig, uns zu danken; ich meine aber, wir müssen die Sache umdrehen: nicht er hat uns zu danken, sondern wir sind es, die ihm zu danken haben für die vorzügliche Organisation dieses Kongresses, dem wir wiederum reiche Anregung und so viel Interessantes verdanken. Wie lehrreich waren gleich am ersten Tage die hochinteressanten Vorträge der Herren Ehrlich und Albrecht, welche Fülle von Krankendemonstrationen, welche Fülle von Einzelmitteilungen. Wir gehen mit Befriedigung auseinander, jeder nimmt neues Wissen und neue Anregung in seine Klinik und Praxis mit und rufen einander zu: Auf ein fröhliches Wiedersehen auf dem nächsten Kongreß!

Dem lieben Kollegen Herxheimer aber von uns allen einen herzlichen Dank für die vielen Bemühungen und die ausgezeichnete Vorbereitung des Kongresses, der sich in würdigster Weise den vorhergehenden angereiht und uns allen eine schöne Erinnerung bleiben wird.

Zum Protokoll eingereichte, nicht gehaltene Vorträge.

95. Herr **Werther**-Dresden: **Über die Tuberkulide der Haut.** (Hierzu Taf. VII—X.)

Die Formen der Hauttuberkulose sind nach unseren heutigen Kenntnissen ebenso mannigfaltig als die der Syphilis. Daß dies nicht zu viel gesagt ist, kann eine kurze Aufzählung und Charakteristik beweisen.

Zuerst der Lupus vulgaris: Das Knötchen, welches seine charakteristische Elementareffloreszenz bildet, kann so klein wie ein Mohnkorn sein (Lupus miliaris follicularis) und nicht über die Oberfläche hervorragen (Lupus maculosus), und so groß wie ein Kirschkern sein und dabei kugelig hervorragen (nodularis). Es kann einzeln bestehen bleiben, aber auch mit anderen konfluieren: dadurch entstehen Scheiben, die u. U. eine psoriasiforme Schuppung zeigen. Es bilden sich aber auch Konvolute, die tumorartig wuchern, besonders an der Nase und an den Ohrläppchen. Andere Knötchen oder Konvolute wieder zerfallen geschwürig und können unter Einschmelzung des Knorpels an Nase oder Ohren das Gesicht verstümmeln (Lupus mutilans). Bei spontaner Involution kommt es zu Atrophie der Haut und der darunter liegenden Teile, während am Rande dieser Partie neue Infiltrate nach außen wuchern, wodurch sich ein Lupus serpiginosus, besonders an den Extemitäten, dokumentieren kann. Gewöhnlich entwickeit sich der Lupus äußerst langsam und wickelt sich weiter chronisch ab. In einzelnen Fällen, z. B. im Gesicht, kommt er aber subakut zur Entwicklung und ist dann von einer stärkeren ödematösen Schwellung und Hyperämie begleitet und teilweise verdeckt. An abhängenden Teilen (Extremitäten und Oberlippe) kommt bisweilen eine verunstaltende Elephantiasis infolge Ver-

legung des Lymphstromes hinzu. Am Handrücken kommt gern eine warzenartige Hypertrophie der Epidermis hinzu (Lupus verrucosus oder Leichentuberkel), auch kleinste miliare Abszeßchen, die die Haut siebartig durchlöchern. An den Fußsohlen endlich kann der Lupus durch hyperkeratotische Auflagerungen verdeckt sein.

Die zweite Hauptform der Hauttuberkulose bildet Tumoren, welche mit Einschmelzung des Unterhautzellgewebes und der Haut verbunden sind (kolliquative Hauttuberkulose, kalte Abszesse). Diese Hauttuberkulose ist manchmal von einem tuberkulös erkrankten, darunterliegenden Gewebe (z. B. Sehnenscheide, Periost) fortgeleitet. Dieser Prozeß bricht durch die Oberhaut durch und bildet Fisteln und Lupusknoten an der Oberfläche (Scrophuloderma).

Drittens gibt es eine miliare Hauttuberkulose: im strengen Sinne sind dies disseminierte, pustulöse und ulzeröse, akute Effloreszenzen, die als Teilerscheinung einer auch an den inneren Organen sich zeigenden Miliartuberkulose auftreten. Im weiteren Sinne rechnet man auch isolierte, größere Hautgeschwüre hinzu, die meist bei vorgeschrittener Darm-, Urogenital- oder Lungentuberkulose gesehen werden und auf ihrem Grunde deutliche graugelbe Miliartuberkel erkennen lassen. Meist werden sie in der Umgebung der Körperöffnungen (After, Harnröhre) oder auch am Gaumen beobachtet. Schließlich kommen auch noch tuberkulöse Hautgeschwüre vor, an denen die miliaren Tuberkel nicht hervortreten.

Zu diesen drei schon lange bekannten Gruppen der Hauttuberkulose, bei denen ich noch nicht alle Varietäten aufgeführt habe, kommen nun noch die sog. Tuberkulide. Dieser Name ist 1896 von Darier geprägt worden (Tuberculides cutanées) und bezeichnet kurz: gutartige Hauttuberkulosen. Er hat sich am meisten eingebürgert. Eine andere allgemein gefaßte Bezeichnung stammt von Boeck (Christiania): Exantheme der Tuberkulose. Hallopeau nennt dieselben Ausschläge: Toxituberculides, ein anderer (Leredde): Angiodermites tuberculeuses. Es gibt noch eine Unzahl anderer Namen, den verschiedenen klinischen Formen entsprechend. Eine Zeitlang erfand jeder Autor für seinen Fall je nach seiner Auffassung einen besonderen Namen. Im allgemeinen sind die Tuberkulide selten, namentlich

im Verhältnis zur Häufigkeit der Lungentuberkulose. Die Erfahrungen unter den Dermatologen sind verschieden umfangreich. Bei der großen Neigung, neue Rubriken zu bilden, hat es Hallopeau auf 8 Arten von Toxituberkuliden gebracht (gegenüber 7 von Tuberculides bacillaires, s. Traité pratique de dermatologie). Demgegenüber stehen die praktischen Ärzte und pathologischen Anatomen, die so gut wie gar nicht Kenntnis davon genommen haben. Zum Teil ist es die dermatologische Nomenklatur, die abschreckend gewirkt hat und die einheitliche Zusammenfassung erschwert. In der Dresdner Gesellschaft für Natur- und Heilkunde sind mit die allerersten Verhandlungen zur Tuberkulidfrage gepflogen worden, und zwar bei Oehmes Vortrag über Erythema nodosum im Jahre 1877, welcher unter 18 Fällen ein 15jähriges Mädchen beobachtet hatte, welches 6 Wochen nach Erythema nodosum an Miliartuberkulose starb. Er hält dieses Erythem bei zarten, anämischen Individuen aus tukerkulöser Familie für verdächtig und beunruhigend. 1872 hatte Uffelmann unter 17 Fällen derselben Hautkrankheit drei gesehen, die später an Tuberkulose starben und deshalb von der ominösen Form des Erythema nodosum gesprochen (Deutsch. Arch. f. klin. Med. 1872).

Ich möchte Ihnen auf Grund von über 20 Fällen die verschiedenen Formen der Tuberkulide kurz schildern und unterscheide fünf klinische Typen:

I. Der Lichen srcofulosorum.

Seine elementare Effloreszenz ist ein gelbbraunes, zugespitztes Knötchen von Mohnkorngröße und größer. Diese kommen sowohl einzelnstehend und in großer Anzahl, als auch zu Scheiben und Ringen gruppiert vor, hauptsächlich am Rumpf lokalisiert. Durch Konfluenz der Knötchen können schuppende Flächen entstehen. Der klinische Typus jedoch sind die in Scheiben angeordneten kleinen Knötchen, am Rumpfe lokalisiert. Aber zahlreichen Spielarten vergrößern den Begriff Lichen scrofulosorum: Die Knötchen stehen oft einzeln und lokalisieren sich an den Extremitäten, sie sind manchmal bis linsengroß, intensiver graubraun und ziemlich derb, sie sind ferner oft von einem Bläschen oder auch einer Pustel gekrönt. Sie können endlich einen tiefer gehenden eitrigen Zerfall wie ein Akneknötchen zeigen. Sie

können ferner eine satellitiforme Anordnung von Papeln verschiedenen Alters zeigen. Das Exanthem ist selten; vielleicht wird es oft übersehen, namentlich in rudimentären, flüchtigen Formen, da es geringes oder kein Jucken verursacht. Es kommt nur bei Menschen vor, die in irgend einem anderen Organe manifeste Tuberkulose haben. Der Verlauf ist in allen Formen ein guter: Das Knötchen involviert sich in 6—8 Wochen spontan und hinterläßt in der Regel keine Residuen, ausnahmsweise jedoch glänzende atrophische Flecken und auch Grübchen. Die Behandlung kann den Verlauf abkürzen. Gemeinsam ist ferner allen Formen das histologische Bild des typischen Tuberkels, welcher sich in der obersten Cutislage sowohl perifollikulär als auch vollkommen unabhängig vom Follikel findet (Abb. 1 auf Taf. VII). Jedoch ist nur in einzelnen Fällen der Nachweis von Tuberkelbazillen und die Übertragung auf das Tier geglückt (Bettmann, Haushalter, Jakobi, Pellizari). Bei dem einheitlichen histologischen Bilde gegenüber der wechselnden, oft nicht mehr lichenoiden klinischen Form ist es besser, für Lichen scrofulosorum die Bezeichnung: Papulo-miliare benigne Hauttuberkulose zu gebrauchen — nach Vorschlag von Neisser und Jadassohn. Das Exanthem reagiert stets auf Injektion von Alttuberkulin mit Entzündung und heilt in manchen Fällen unter dem Einfluß des Alttuberkulins rasch ab. Andererseits wird auch das Aufschießen frischer Effloreszenzen im Anschluß an die Injektion beobachtet.

II. Das papulo-nekrotische Tuberkulid (Synonym: Folliclis).

Seine elementare Effloreszenz ist ein Knoten von durchschnittlich Schrotkorngröße. In typischen Fällen ist das Knötchen hart und sitzt anfänglich in der Tiefe der Haut. Die Größe der Effloreszenz und die Tiefe des anfänglichen Sitzes ist jedoch variabel. Neben den tiefen Knötchen und gleichzeitig sah ich bei zwei Kranken auch roseolaähnliche Erythemflecke erscheinen, aber auch flüchtigere, handtellergroße urtikarielle Erytheme. Die typische Effloreszenz wölbt bald die Oberfläche empor: wir sehen einen geröteten Knoten. Die Zahl der Knoten ist eine große. Die Prädilektionsstellen sind die Extremitäten; am dich-

testen sitzen sie an den Streckseiten der Kniee und Ellenbogen. In zweiter Linie in der Kreuzbeingegend, an den Ohrrändern, an den Fingern: immer symmetrisch. Die Genitalien bleiben nicht frei; ja auch an den Schleimhäuten des Mundes und der Konjunktiven kommen sie vor. Bisweilen finden sich diese Knoten zu scheiben- und ringförmigen Infiltraten gruppiert, besonders an den unteren Extremitäten. Der Knoten hat eine typische regressive Entwicklung: es bildet sich eine trockene zentrale Nekrose, zuerst ein grauer Schorf, dann sinkt das Zentrum ein, eine Delle bildend, welche sich mit einer fest anhaftenden Schuppe bedeckt. Die Rötung geht am Rande in Pigmentation über, während das Zentrum zu einem atrophischen weißen Grübchen wird. Die Atrophie ist an dem Glanz und der Dünnheit und der knitterigen Fältelung der Oberhaut erkenntlich. In seltenen Fällen, besonders am Rumpfe, bestehen die Residuen aus linsengroßen milchweißen, im Zentrum eine Follikelöffnung zeigenden, ein wenig über die Oberfläche hervorragenden Flecken, die sich histologisch durch eine umschriebene Rarefication und Degeneration der elastischen Fasern und perivaskuläres Infiltrat charakterisieren (Leukatrophie nach Fournier, Anetodermie nach Jadassohn). Dieser spontane Verlauf dauert 6—8 Wochen. Das Exanthem bildet unregelmäßige Nachschübe, so daß Effloreszenzen jeden Stadiums nebeneinander zu bestehen pflegen. Eine andere Art des klinischen Verlaufes ist der offene geschwürige Zerfall der Knötchen, der besonders an den unteren Extremitäten vorkommt. Hier werden oft die Knoten größer, bis einmarkstückgroß, oder sie bilden durch Gruppierung größere Plaques, die von einer aus abgestorbener Epidermis und eingetrocknetem Exsudat gebildeten Kruste bedeckt sind. Letztere kann die Diagnose irreleiten: an Furunkel oder Impetigines wird gedacht. Bei Abhebung der Krusten sieht man eine Gruppe tiefer kraterförmiger Geschwürchen.

Dieses Tuberkulid kommt mit Vorliebe bei Menschen vor, die an tuberkulösen Lymphdrüsentumoren leiden. Die Therapie des Exanthems und Prophylaxe von Rezidiven besteht in Entfernung dieser Drüsen.

In den meisten Fällen, aber nicht in allen, ist die allgemeine und lokale Reaktion auf Injektion von Alttuberkulin sehr ausgesprochen; alte bereits pigmentierte Reste reagieren nicht mehr.

Eine Inokulation auf Tiere ist noch nicht geglückt.

Der histologische Befund, wie ich ihn an einem ausgebildeten Knötchen mit trockner Nekrose zu erheben Gelegenheit hatte, (s. Abb. 2 auf Taf. VIII) ist folgender: Es ist gemischtzelliges Granulationsgewebe vorhanden, aber nicht mit der für den Tuberkel typischen Anordnung der epitheloiden Zellen, Lymphocyten und Riesenzellen. Letztere sind spärlich.

Das Granulationsgewebe folgt den Blutgefäßen der Cutis.

Die Blutgefäße gehen stellenweise zugrunde; man findet die Reste derselben in Gestalt von Ringen elastischer Fasern, mitten im Granulationsgewebe.

Die Nekrose geht durch Cutis und Oberhaut, erkenntlich daran, daß die Zellkerne des Bindegewebes, der Drüsen, Ausführungsgänge und Epidermis ihre Färbbarkeit einbüßen und zerfallen und die elastischen Fasern in diesem Bereich verschwunden sind.

Die Nekrose kann annähernd eine Kegelform haben, wobei die Epidermis die Basis derselben ist, die Spitze dagegen auf einen perivaskulären Entzündungsherd hinweist, der in der Höhe der Schweißdrüsen liegt. Dieser nekrotische Herd gleicht seiner Gestalt nach ganz einem anämischen Infarkt, wie wir ihn an der Peripherie der Milz oder Niere sehen. Eine gleiche Pathogenese ist auch hier wahrscheinlich. Als Voraussetzung einer Infarktbildung würde anzunehmen sein, daß die Arterien der Haut Endarterien sind. Das scheint für die Extremitätenhaut zuzutreffen (s. Ziegler, Lehrbuch 1905, S. 173). Die Entstehung dürfte auf Verstopfung des Lumens infolge Endarteriitis zurückzuführen sein. Ein Embolus ist noch nie gefunden worden. Jedoch konstatierte schon Boeck bei den Tuberkuliden an den Gefäßen eine Wucherung der Endothelien bis fast zur Thrombenbildung. Viele andere Autoren (Leredde, Juliusberg u. a.) gleichfalls.

Bei meinen Untersuchungen glückte es mir nicht immer, den Arterienverschluß demonstrabel darzustellen, vielleicht weil das schuldige kleine Gefäß zugrunde gegangen war. Aber bei der Folliklis und im allgemeinen bei allen Tuberkuliden ist die prävalierende Erkrankung der Blutgefäße deutlich. Längs des ganzen Gefäßbaumes von der Grenze des Fettes bis in die Papille findet sich ein dichtes Infiltrat. Die Endothelien sind gewuchert und liegen in mehreren Reihen. Sie täuschen manchmal einen Mantel epitheloider Zellen vor, der sich um das kleine Gefäßlumen

gelegt hat, innerhalb der weiteren lymphocytären Infiltration. Die Gefäßendigungen in den Papillen und die Gefäße in der Nachbarschaft des Herdes sind stark erweitert und blutgefüllt. Das Bindegewebe ist ödematös.

In meiner Abbildung von Folliklis kann ich nur auf das starke perivaskuläre Infiltrat in der Schweißdrüsennähe hinweisen. Ein verstopftes Arterienlumen war an dieser Stelle nicht aufzufinden. Dagegen fand ich am Rande des typischen Knötchens (Abb. 3 auf Taf. VIII) das abgebildete Gefäß, wahrscheinlich eine Vene,mit einem durch einen Thrombus, der aus vorwiegend weißen Blutkörperchen und Fibrin bestand, fast ganz verstopften Lumen. Eine Wucherung der Endothelien war an dieser Vene nicht wahrnehmbar. Diese Thrombose war wahrscheinlich eine Folge der Zirkulationsstörung, welche durch einen endarteriitischen Prozeß an einem anderen Punkte des kranken Bezirks verursacht worden war. Ferner konnte ich bei einem anderen Falle, einem seit zirka einem Jahr bestehenden, sehr harten Knoten, die elastischen Überreste einer Arterie mitten im Granulationsgewebe finden (Abb. 4 auf Taf. IX) und bei einem dritten Falle von einem ganz akut entstandenen, später zu erwähnenden, hämorrhagisch-pustulösen Tuberkulid die Arterie des tieferen Netzes in der Serie von der Einengung bis zum vollkommenen Verschluß des Lumens durch die gewucherten Endothelien verfolgen (Abb. 5 auf Taf. IX).

Wir dürfen wohl diese Tatsachen verallgemeinern; die Gefäßerkrankung als das Primäre bei den Tuberkuliden und die Nekrose als den Effekt einer endarteriitischen Gefäßverstopfung ansehen.

Die leichtesten Effloreszenzen, welche gemischt mit den geschilderten vorkommen, klinisch: Erythemflecke, zeigen histologisch nur ein perivaskuläres Infiltrat an den mittleren und oberflächlichen Gefäßen.

Der weitere Verlauf der gesetzten Nekrose ist an meinen Präparaten deutlich zu erkennen: die intakte Epidermis schiebt sich von beiden Seiten unter das Stratum papillare (s. Abb. 2). Dieses wird mit der toten Epidermis als Sequester abgestoßen. Damit ist das klinische Bild erklärt: auf die Bildung eines graugelben zentralen Schorfes folgt eine Dellenbildung mit einer fest und lange haftenden Schuppe.

Am Schluß ist ein Grübchen mit atrophischer Haut sichtbar.

Die Atrophie wird durch das Zugrundegehen des Papillarkörpers, welches mit seinen elastischen Fasern der Haut das normale Relief gibt, erklärt.

Dieser Vorgang der Restitution ist derselbe wie bei Akne varioliformis oder necrotica. Die Krankheit wurde auch Akne varioliformis of the extremities von Fordyce genannt. Die Residuen des Prozesses: atrophisches, grübchenförmiges, weißes Zentrum mit pigmentiertem Saum, lokalisiert an Knien und Ellenbogen, sind äußerst charakteristisch und bestehen jahrelang. Nur die Pigmentation schwindet mit der Zeit. Die Grübchen bleiben — und ermöglichen eine retrospektive Diagnose.

Was wird aber aus dem tieferen Teil des nekrotischen Stockes? Er kann entweder resorbiert oder durch Bindegewebe ersetzt werden. Ich glaube aber, daß er unverändert jahrelang bestehen bleibt und einen harten Knoten in der Haut bildet.

Der dritte Typus von Tuberkulid ist der pustulöse, auch akneiforme genannt.

Wir sehen in den einen Fällen ganz oberflächliche, schlappe Pusteln, häufig um ein Haar herum lokalisiert, die rasch verlaufen, und zwar am Rumpf, am Gesäß und an den Oberschenkeln und im Gesicht.

Meist aber handelt es sich um harte, zugespitzte Knötchen mit rotem Hof und einem kleinen Abszeß an der Spitze, welche nach der Abheilung Pigmentflecke hinterlassen. Diese akneiformen Effloreszenzen bilden nur eine Abwandlung anderer Typen: die einen gehören meines Erachtens zu dem soeben beschriebenen papulonekrotischen Tuberkulid, welches sich regelmäßig an Knien und Ellenbogen lokalisiert und histologisch nur entzündliche Veränderungen zeigt. Die anderen akneiformen Effloreszenzen zeigen sich mehr zerstreut über den ganzen Körper, besonders den Rumpf, und lassen im Schnitte, wenn man serienweise die Effloreszenz zerlegt, neben der Einschmelzung der Talgdrüse und der begleitenden Entzündung in und um den Haarbalg und einer, auch mehreren konfluierenden Oberhautpusteln — kurz neben der Akneefflorescenz einen typischen Tuberkelknoten erkennen. Derselbe verschwindet fast neben den mächtigen, mehr ins Auge fallenden Veränderungen am Follikel (siehe Abb. 6 [links oben] auf Taf. X). Man findet ihn entweder um diesen Follikel herum oder in einer Nachbarpapille direkt unter

der Oberhaut. Dieses akneiforme Tuberkulid muß zum Lichen scrofulosorum gerechnet werden.

Es wird häufig nicht richtig diagnostiziert, sondern für ein papulöses Syphilid oder für Akne gehalten. Es ist auch früher als Acne cachecticorum in den Lehrbüchern rubriziert worden.

In anderen Fällen sehen wir kleine, harte, hämorrhagische Knötchen aufschießen: ein ganz anderes klinisches Bild, der vierte Typus, dem keine andere Hautkrankheit ähnelt. Irrtümlicherweise und unglücklicherweise haben einzelne Autoren es mit Angiokeratom bezeichnet. Dieser Name gehört jedoch einem, wie es scheint, sehr selten beobachteten, familiär auftretenden Nävus zu, der keine Weiterentwicklung mehr hat. Fabry hat einen gleichen Fall besser, weil nichts präjudizierend, als Purpura nodularis benannt.

Nach einem von mir beobachteten Falle sind die elementaren Effloreszenzen schwarzblaue, kuglige, sich hart anfühlende Papeln von Mohnkorngröße bis Linsengröße. Sie gleichen in der Form den kleinen punktförmigen Varizen am Skrotum, denen gegenüber aber die schwarzblaue, manchmal geradezu schwarze Färbung zu betonen ist. Sie pflegen sich nicht nach außen zu öffnen. Nach der akuten Art ihres Auftretens wie nach Farbe und Konsistenz sind diese Gebilde nicht als Angiome, sondern als Blutaustritte zu deuten. (Dieser Fall war in zwei Moulagen am X. dermatologischen Kongreß ausgestellt.) Sie lokalisieren sich wie das papulonekrotische Tuberkulid hauptsächlich und am dichtesten an den Knien und Ellenbogen und um sie herum und an den Rändern der Ohrmuscheln. In zweiter Linie an Handrücken, Fußrücken, Gesäß und Genitalien. Diese kleinen harten, hämorrhagischen Papeln können sich in zweierlei Weise weiterentwickeln: erstens können sie einer trocknen Nekrose anheimfallen und werden wie ein Sequester abgestoßen. Nach dem Abfall des Schorfes bleibt ein Grübchen mit schwarzem Grunde zurück.

Die zweite Art ist die eitrige Einschmelzung der Umgebung dieses Knötchens; sehr rasch, am nächsten Tag, sehen wir ein ganz anderes Bild. Die Haut um die elementare Effloreszenz herum ist durch ein grüngelbes Exsudat emporgehoben (pemphigoides Tuberkulid Hallopeau). Dabei bleibt der ursprüngliche schwarzblaue Herd isoliert in der Pusteldecke sichtbar. Manchmal sind

eine Gruppe benachbarter „Papeln" in einen solchen Herd hineingezogen. Am nächsten Tag bereits ist Epidermis und Papillarkörper abgestoßen und wir haben ein scharfrandiges rundes Geschwür vor uns, von der Größe eines Fünfpfennigstückes bis Markstückgröße. Der Grund kann blauschwarz sein, meistens aber ist er von nekrotischen Fetzen bedeckt, die sich bald abstoßen. Das Geschwür heilt in einigen Wochen, je nach der Größe. Mein Kranker zeigte nebenher noch andersgeartete Effloreszenzen, erstens plattenförmige, frostbeulenfarbige Infiltrate auf den Höhen der Extremitätengelenke (Knie, Ellenbogen, Finger). Diese ulzerierten im Zentrum, wodurch sehr hartnäckige Geschwüre entstanden; zweitens kleine erythematöse Papeln mit einer Pustel auf der Höhe, welche bläulich durchscheinenden Inhalt zeigte. Die Knötchen mitsamt der Pustel fühlten sich hart an, die Pustel schien unter der Oberhaut zu liegen. Ich habe von diesen polymorphen Effloreszenzen nur zwei der letzten Art, ganz frisch, exzidieren und untersuchen können. Es zeigt sich eine starke Entzündung um die Gefäße von der Fettgewebsgrenze an, eine Arterie in der Gegend der Schweißdrüse ist durch gewucherte Endothelien total thrombosiert (s. Abb. 5 auf Taf. IX) und in allen Schichten entzündet. Die Tubuli zeigen zum Teil parenchymatöse Degeneration. Die Cutis ist von Exsudat und Blutaustritten wie zerwühlt, die Bindegewebsbündel zerstückelt und auseinandergedrängt. Die untere Grenze des Rete ist gleichfalls vom Exsudat zerrissen. In diesem Bereich sieht man mehrere kleine und einen größeren Abszeß in Gestalt einer dichten Anhäufung von Leukocyten und roten Blutkörperchen, in deren Umgebung die Kerne des Gewebes und der Infiltratzellen zum Zerfall neigen. Tuberkulöses Granulationsgewebe oder Bazillen wurden nicht gefunden. Es handelt sich also um eine Endarteriitis und Periarteriitis mit Blutaustritten und perakuten entzündlichen Veränderungen in der Cutis. Dieselben haben zu einem Abszeß an der Grenze zwischen Rete und Cutis geführt, und am Boden dieses letzteren beginnt die Cutis einzuschmelzen.

Aus diesem Befunde ist ohne Zweifel auch die Pathogenese der größeren pemphigoiden und ulzerierten Effloreszenzen zu entnehmen, aber nicht ohne weiteres die der zuerst geschilderten schwarzblauen Knötchen, welche von einer klinisch erkennbaren Entzündung nicht begleitet sind. Ich glaube, daß dieselben vor-

läufig als Blutaustritte im Papillarkörper anzusehen sind, denen eine abnorme — vielleicht durch Toxine verursachte — Brüchigkeit der Papillargefäße zugrunde liegt. Dieselben trocknen ein; vom Rande schiebt sich Epidermis darunter und hebt sie ab.

Jedoch wird bei weiteren histologischen Untersuchungen das Augenmerk darauf zu richten sein, ob nicht ein hämorrhagisches Infarkt einer Papille vorliegt. Wenn eine kleine Endarterie sich verstopft und die Möglichkeit einer rückläufigen Blutzufuhr aus benachbarten Venen gegeben ist, so kann es zur Bildung eines solchen kommen. Die venöse Stauung an den Extremitäten, die sich an der lividen Färbung der größeren Herde dokumentiert, begünstigt diese rückläufige Bewegung. Die schwarzblaue Farbe der Effloreszenzen gleicht der des venösen Blutes. Es kommt danach zur Durchsetzung des Gewebes mit roten Blutkörperchen und Gerinnung in den Kapillaren. Der klinisch beobachtete Ausgang: entweder trockne Nekrose mit Abstoßung nach außen oder exsudative Entzündung in der Nachbarschaft, kann ungezwungen mit dieser Pathogenese in Verbindung gebracht werden.

Der Kranke, an dem ich das geschilderte Exanthem im Jahre 1898 und im Winter 1907/08 beobachtet habe, hat über 12 Jahre hinweg mit Pausen daran gelitten. Er hat inzwischen (1901—1902) mit nach seinem Bericht influenzaartiger Allgemeinerkrankung eine Halswirbelentzündung durchgemacht, die von einem Orthopäden (Herrn Dr. Schanz) als tuberkulös angesehen wurde und unter halbjähriger Fixation mit geringer Versteifung ausheilte. Patient fühlte sich während der Erkrankung im Jahre 1907 matt, ohne zu fiebern und hustete seit Monaten; es fanden sich Dämpfung und Rasselgeräusche auf einer Lungenspitze und wiederholt Bazillen im Sputum! Auf 3 mg Alttuberkulin erfolgte Steigerung der Temperatur um 0,5°; vermehrter Husten und Gelenkschmerzen. Eine lokale Reaktion war nur an einzelnen erythematösen Effloreszenzen deutlich. Der letzte Schub von Exanthem war sehr hartnäckig und ist unter Arseninjektionen, jedoch erst nach Monaten, geheilt.

Der fünfte und letzte Typus, den ich schildern muß, ist dem Erythema nodosum ähnlich.

Es sind harte, größere Knoten, die im Unterhautfettgewebe und an der Grenze dieses und der Haut entstehen und an die

Oberfläche kommen. Sie bilden dann blaurote, kugelige, harte Erhabenheiten, besonders an den Unterschenkeln, in zweiter Linie an den Oberschenkeln, und werden besonders bei skrofulösen jungen Mädchen beobachtet. Diese Knoten haben die Eigentümlichkeit, bisweilen ulzerös zu zerfallen, was ihnen gegenüber dem idiopathischen Erythema nodosum und den bei anderen Infektionskrankheiten beobachteten, symptomatischen nodosen Erythemen etwas Spezifisches gibt. Bazin hat diesen Knoten den Namen: Erythème induré des scrofuleux gegeben. Sie wurden, wie schon erwähnt, bereits von Uffelmann und Oehme in den 70er Jahren in Zusammenhang mit Tuberkulose gebracht (vgl. auch Hildebrandt, Münchner med. Wochenschr. 1907). In atypischen Fällen sind diese indurierten Erytheme ringförmig, girlandenförmig oder reproduzieren gar die bekannte netzförmige Zeichnung der Cutis marmorata. Sie sind nicht immer symmetrisch.

Auch sie haben eine spontane regressive Abwicklung mit Hinterlassung von Pigmentationen.

Die lokale Reaktion auf Alttuberkulin ist von Jadassohn, Thibierge und Harttung beobachtet worden; andere haben sie nicht erzielt. Ferner ist in einzelnen Fällen (Carle, Thibierge, Ravaut, zitiert nach Jadassohn im Handbuch von Mracek) Tierinokulation mit positivem Ausgang erfolgt.

Jadassohn, Alexander und Harttung haben histologische Untersuchungen gemacht: letztere fanden starke, entzündliche Veränderungen in der Wandung der tiefliegenden Hautgefäße, alle fanden stellenweise typisches tuberkulöses Granulationsgewebe, aber keine Tuberkelbazillen.

Während nun Harttung das Erythema induratum zu den echten Hauttuberkulosen rechnete (Archiv 1902) und Mantegazza es für Scrophuloderma (zitiert daselbst) hielt, stellen es Leredde zur Aknitis, und Darier (Pariser Kongreß 1900) unterschied ein Erythema induratum mit rein entzündlichen Veränderungen und ein solches mit tuberkulösen Veränderungen. Söllner (Monatsh. 37. Bd.) erklärte das Erythema induratum für einen embolischen, hämatogenen Prozeß, wie die Folliklis. Harttung beschrieb später (Arch. Bd. 71) plattenförmige, knotige Einlagerungen in der Subcutis der Haut der Extremitäten, welche jahrelang bestanden hatten, ohne zu zerfallen oder resorbiert zu werden.

Die histologische Untersuchung ergab identische Befunde wie bei Erythema induratum. Auch ich untersuchte einen derartigen Knoten vom Fingerrücken einer Frau, welche nebenher Lupus vulgaris am Handrücken hatte. An der Grenze von Fett und Haut fand sich ein harter Herd, der ein nekrotisches Zentrum hatte (s. Abb. 7 auf Taf. X). In diesem waren spärliche Reste elastischer Fasern und die Konturen der Kollagenbündel noch zu erkennen; stellenweise schattenhafte Überreste eines Schweißdrüsenausführungsganges und anderer Zellkerne. Dieses Zentrum war umgeben von einem Infiltrat aus epitheloiden und Rundzellen, darunter einigen rudimentären Riesenzellen. Am Rande zeigt sich eine Zone von Lymphocyten. Dieses Granulationsgewebe schickte strahlenförmige Fortsätze ins Zentrum hinein; nach der Mitte zu war Abnahme der Kernfärbbarkeit an den epitheloiden Zellen sichtbar. Der Herd teilte sich nach der Peripherie in drei Lappen (serienweise verfolgt). Am Rande, im Granulationsgewebe fanden sich ferner Reste zugrunde gegangener Blutgefäße, während an einer anderen Stelle ein anscheinend neugebildetes Blutgefäß, vom Granulationsgewebe umgeben, wie eine Knospe in das nekrotische Zentrum hineinragte, s. Abb. 7 auf Taf. X. An der Peripherie waren überall die Lymphgefäße stark erweitert. Im Fettgewebe fanden sich entzündliche Infiltrationsherde. Kurz, die harte Platte in der Tiefe der Haut, welche etwa ein Jahr alt war, bestand aus Granulationsgewebe, an dem Tuberkulose nicht mit Sicherheit zu konstatieren war, mit einer zentralen Nekrose. Gleiche Tumoren haben nach meiner Auffassung Rasch und Gregersen (Archiv 1903) und Galewsky (Ikonographia 1908, Tab. XVIII) untersucht und als Sarkoide bezeichnet, indem sie die epitheloiden Zellen als Bindegewebszellen ansahen. Ich finde diese Tumoren identisch mit dem papulonekrotischen Tuberkulid (wie Darier schon 1900 ausgesprochen hat). Sie unterscheiden sich wohl nur durch die Lage des primär erkrankten Gefäßes; wie beim Erythema induratum erkranken die Gefäße der unteren Cutisschicht und der Subcutis. Die Nekrose dringt nicht bis zur Oberfläche empor, weil in den Papillaren und subpapillaren Anteil der Haut kollaterale Gefäße für die Ernährung eintreten.

Bei den Untersuchungen des Erythema induratum werden

also bald rein tuberkulöse, bald rein entzündliche Veränderungen angetroffen.

Das gleiche erleben wir beim Lupus pernio. Diesen betrachte ich als induriertes Erythem, welches wegen seiner symmetrischen Lokalisation auf der Höhe der Extremitätengelenke, der Nase und der Ohrläppchen und wegen seiner blauroten Farbe mit Frostbeulen verglichen wird. Seine Prädilektionsstellen haben infolge des geringen Fettpolsters ungünstigere Hauternährung und erschwerte Zirkulation; sie sind erstens dem Druck durch den dicht darunter liegenden Knochen und zweitens besonders der Abkühlung und Gefäßparese ausgesetzt. Der Lupus pernio tritt auch nach Angabe mancher Patienten unter Einfluß des Frostes auf, bildet sich spontan im Sommer zurück und rezidiviert im Winter (wie mancher Lupus erythematosus). Während nun die Franzosen seit Besnier den Lupus pernio als eine Form des Lupus erythemosus ansehen, fand Tenneson schon echten Lupus vulgaris dabei. Jarisch scheint ihn (V. Kongreß) als eine Form des letzteren zu betrachten, der besondere Veränderungen an den Gefäßen macht. Ich selbst beobachtete bei einem Kranken, welcher Lupus vulgaris im Gesicht hatte, einen Lupus pernio symmetrisch an den Füßen (innerer Rand und Zehenballen). Derselbe pflegt im Sommer abzuheilen und im Winter zu rezidivieren (Moulage am X. Kongreß ausgestellt). Es waren histologisch neben typischen Tuberkeln an der Grenze des Fettgewebes starke entzündliche Infiltration des oberen Korium und starke Erweiterung und Hyperämie der Venen in der Umgebung vorhanden. Die Gefäßchen im Papillarkörper waren stellenweise ampullär oder kavernös erweitert, anscheinend sogar vermehrt (wie bei Angiokeratom) und verwandelten die gedunsene Papille in eine angiomähnliche Perle. Sie führten auch zu Blutaustritten dicht unter dem Rete, die nach oben abgestoßen wurden.

Diesem Befund gegenüber steht wieder Kreibichs Meinung (Archiv 1904), welcher perivaskulär gelagerte, entzündliche Herde in der Höhe des tiefen Gefäßnetzes fand, die er nicht mit Lupus vulgaris identifizieren konnte.

Dieser Wechsel der Befunde kehrt also immer wieder in der Tuberkulidforschung, und man wird sich damit abfinden müssen, daß selbst dieselbe klinische Krankheitsform, z. B. das Erythema induratum, das eine Mal entzündliches In-

filtrat und Tuberkelknötchen enthält, das andere Mal nur entzündliches Infiltrat.

Mit der Schilderung der einzelnen klinischen Typen soll nicht gesagt sein, daß diese im gegebenen Falle stets geschieden und in reiner Form vorhanden wären. Im Gegenteil, wir erleben allerhand Übergänge und Mischungen. Der Lichen begleitet oft alle Formen der echten Hauttuberkulose wie der Tuberkulide; man sieht dies z. B. an der Kasuistik Nobls (Dermatol. Zeitschr. 1904, S. 837). Bei der Folliklis mit trockner Nekrose fanden sich in allen meinen Fällen einzelne ulzeröse Effloreszenzen und auch indurierte, livide, größere Knoten an den abhängenden Teilen. Ferner beobachtete ich selbst, wie andere, Erythema induratum mit Lupus vulgaris an demselben Kranken, und wiederum Lupus pernio mit Lupus vulgaris zusammen. Einer meiner Fälle zeigte Lupus pernio allgemein und örtlich (d. h. in Einer Effloreszenz) kombiniert mit einem hämorrhagisch-pustulösen Tuberkulid. Juliusberg sah eine Folliklis sich zu einem Lupusknötchen weiter entwickeln. Jadassohn hebt die örtliche Kombination von Erythema induratum mit Lupusknötchen und auch das Vorhandensein von Übergangsbildern zwischen Erythema induratum und papulonekrotischem Tuberkulid hervor; aber auch die Weiterentwicklung eines Erythema induratum zu Skrofuloderma, d. h. zu einer typischen Hauttuberkulose. Ich beobachtete bei einem papulösen (akneiformen) Tuberkulid unter Glasdruck an verschiedenen Stellen kleine graubraune Flecke in der Tiefe des Gewebes, welche ich für Lupusknötchen zu halten geneigt war; bei der Untersuchung in Serienschnitten bestätigte sich diese Vermutung nicht: ich fand nirgends ein Knötchen, welches typisches tuberkulöses Granulationsgewebe darbot, sondern nur das geschilderte perivaskuläre Infiltrat, welches sich um die Schweißdrüse als Zentrum verdichtet hatte und sich auch im angrenzenden Fettgewebe fortsetzte.

Vergegenwärtigen wir uns nun neben diesem kombinierten Auftreten und verschiedenen Übergangsbildern und klinischen Weiterentwicklungen der Tuberkulide in typische Tuberkulosen — die gemeinsamen Eigenschaften der geschilderten Tuberkulide. Diese sind folgende: 1. Sie treten mit einer akuten Aussaat vieler kleiner Einzeleffloreszenzen über den größten Teil der Hautoberfläche in die Erscheinung, manchmal unter leichten Störungen

des Allgemeinbefindens, wie Mattigkeit, rheumatische Schmerzen, Temperatursteigerungen, seltener Albuminurie. Sie bilden ferner Nachschübe.

2. Die Lieblingslokalisation der Effloreszenzen an den Extremitäten und Ohren ist streng symmetrisch, auch vertikal korrespondierend (Knie und Ellenbogen). Sie wählen mit Vorliebe die Streckseiten und Nähe der Gelenke. Andere Körperteile bleiben jedoch nicht frei, so die Fußsohlen, Handteller, Genitalien und die sichtbaren Schleimhäute (Gaumen, Zunge, Konjunktiven). Ich beobachtete sogar Iritis als Teilerscheinung.

3. Die Patienten sind meist (bei Lichen scrophulosorum und bei den papulonekrotischen Tuberkuliden immer) irgendwie in manifester Weise tuberkulös. Das papulonekrotische Tuberkulid tritt vorwiegend bei Kranken mit Lymphdrüsentuberkulose auf. Die tuberkulöse Erkrankung der Lungenspitzen oder auch der Lymphdrüsen, z. B. der in der Achselhöhle verborgenen, ist dem Kranken oft nicht bekannt; dieselbe muß daher aufgesucht werden. Das Erythema nodosum, Lupus pernio und das hämorrhagische Tuberkulid zeigt diesen Zusammenhang nicht immer mit Deutlichkeit: die Träger derselben haben einen zur Zeit des Tuberkulids noch nicht manifesten Herd. Sie erkranken später an manifester Tuberkulose, z. B. Meningitis, Miliartuberkulose, Spondylitis. Diese Tuberkulide haben daher eine wichtige prämonitorische und diagnostische Bedeutung.

4. Alle Tuberkulide involvieren und resorbieren sich spontan: sie haben also einen gutartigen Ablauf.

5. Die frischen Effloreszenzen haben — entgegen den echten Hauttuberkulosen — entzündliche Attribute; sie schmerzen an Stellen, wo die Haut straff an der Unterlage sitzt (Handteller), sie jucken und werden häufig an der Spitze aufgekratzt, sie zeigen eine rote Farbe, die auf Glasdruck verschwindet. Es bleiben dabei für den Gesichtssinn nicht selten hämorrhagische Punkte und bei der Abheilung Pigmentierungen zurück, als Zeugen stattgehabter Blutaustritte. Die verschiedenen klinischen Formen spiegeln alle Grade entzündlicher Exsudation und Gewebsveränderungen wieder: Fleck, Papel, Pustelpapel, Vesikopapel, Hämorrhagie, Nekrose und Geschwürsbildung.

Dabei weist die bei allen Arten der Tuberkulide und bei allen Altersgraden der Effloreszenzen gefundene Erkrankung

der Arterien in allen ihren Schichten und das vorwiegend perivaskuläre entzündliche Infiltrat darauf hin, daß die Hautentzündung von den Blutgefäßen ihren Ausgang nimmt, daß die Tuberkulide hämatogene Dermatosen sind. Das Agens gelangt mit dem Blut in die Haut, reizt die Gefäßwand, die Endothelien quellen und wuchern, verursacht Durchsetzung der Blutgefäßwand mit Wanderzellen, Exsudation, Blutaustritte, ferner Verlangsamung bis Verschluß des Blutstromes, Stauungshyperämie in der Umgebung und Ernährungsstörungen im Gewebe.

Dieses Agens ist ein Produkt der tuberkulösen Haupterkrankung. Dafür spricht erstens die Koinzidenz der Tuberkulide mit Tuberkulose anderer Organe, deren klinisch-statistischer Nachweis vielfach erbracht ist und noch weiter zu pflegen ist. Bei einem nicht tuberkulösen Menschen ist noch kein Lichen scrophulosorum und kein papulonekrotisches Tuberkulid beobachtet worden. Zweitens aber auch ist festzustellen, daß die Nachschübe eines Tuberkulides von dem Tage ab versiegen, wo die tuberkulöse Lymphdrüsengeschwulst reinlich entfernt worden ist. In einem Falle, den ich beobachtet habe, ging die Tuberkulidbildung durch Jahre hindurch, und nach der Entfernung der tuberkulösen Drüsengeschwulst aus der Achselhöhle ist die Frau bis heute — 4 Jahre lang — frei von jedem Nachschub geblieben. In einem zweiten Falle — gleichfalls Lymphom in der Achsel betreffend — der gleiche Erfolg, wenn auch der Zeitraum seit der Operation erst 1½ Jahr beträgt.

Welcher Art ist nun dieses Agens? Sind es Toxine oder sind es Bazillen? Diese Frage haben sich die Dermatologen schon bei mancherlei hämatogenen Dermatosen vorgelegt: bei hämorrhagischen papulösen Erythemen, wie sie z. B. septische Diphtherie am Schluß begleiten, oder bei papulo-pustulösen Erythemen in Begleitung einer Osteomyelitis, ist es schon öfters und auch mir geglückt, die Streptokokkenembolie in den Gefäßen der Haut nachzuweisen und die Frage zu lösen. Im allgemeinen hat man wohl (mit Jadassohn) angenommen, daß schwerere Gefäßalterationen, die zu Blutaustritt und Nekrose führen, auf Bakterienembolieen hinweisen, leichtere dagegen, welche nur zu Entzündung, Ödem, Blasenbildung führen, auf toxischer Schädigung beruhen. Das kann man jedoch nicht ohne weiteres auf die Tuberkelbazillen

und ihre Toxine übertragen. Diese üben im allgemeinen einen ganz anderen Reiz auf ihre Umgebung aus als die pyogenen Bakterien, nämlich einen chronischen, proliferierenden und unter Umständen, die wir wohl noch nicht ganz kennen, nekrotisierenden. Die Tuberkelbazillen haben in der Haut eine andere Lebensdauer und andere Vermehrungsbedingungen als jene, und wahrscheinlich als die Tuberkelbazillen selbst in anderen Organen. Da es sich ferner bei der Tuberkulose in den allermeisten Fällen um eine chronische Infektion handelt, muß man auch bei den Tuberkuliden an das Vorhandensein und längere Bestehen von Abwehrkräften und an eine spezifische Gewebsumstimmung wie bei den tertiären Syphiliden und den Superinfektionen bei Syphilis denken. Damit ist zu rechnen, wenn wir nur entzündliche Veränderungen an Stelle von Tuberkeln finden und namentlich wenn wir Tuberkelbazillen, wo wir sie vermuten, nicht nachweisen können. Wir haben in der Literatur einzelne Befunde von Tuberkelbazillen in den Efflo-reszenzen von Lichen scrophulosorum, auch in den Pusteln desselben; ferner einige positive Inokulationen, welche von Lichen scrophulosorum und von Erythema in duratum auf Tiere gemacht wurden. Wenn diesen wenigen positiven Ergebnissen in der überwiegenden Mehrheit der untersuchten Fälle fehlender Bazillennachweis und mißglückte Inokulationsversuche gegenüberstehen, so ist nach meiner Meinung und parallel zu vielen Erfahrungen bei anderen Infektionskrankheiten (besonders der chronischen Gonorrhoe und der Syphilis) den wenigen, aber charakteristischen positiven Befunden der überwiegende Wert beizulegen.

Wir können also bei Lichen scrophulosorum und bei Erythema induratum Bazillenembolieen als Veranlassung des Exanthems ansehen. Auch ist zu hoffen, daß mit der Zeit auch bei den anderen Tuberkuliden der gleiche Nachweis glückt.

Die per Metastase in die Haut gelangten Tuberkelbazillen sterben aber bald ab; dafür spricht der gutartige klinische Verlauf der Tuberkulide und die Seltenheit des positiven Befundes. Sind doch auch bei der typischen chronischen Hauttuberkulose, beim Lupus vulgaris, auch wenn er metastatisch und multipel entstanden ist, Bazillen recht spärlich anzutreffen. Zur Erklärung dafür können wir einerseits annehmen, daß die Haut

im allgemeinen besondere Abwehrkräfte besitzt, die vielleicht schon in der Abkühlung eine Unterstützung finden, insbesondere bei Tuberkulösen eine spezifische Umstimmung erfährt, anderseits aber, daß die Bazillen schon am primären Herd eine Abschwächung erfahren haben, besonders wenn dieser in den Lymphdrüsen sitzt. Dieselben stellen Schutzorgane gegen die Tuberkuloseinfektion dar. Hier sollen sie auch (nach Bartel und Weichselbaum, Wiener klin. Wochenschr. 1905, Nr. 41 u. a.) eine Abschwächung ihrer Virulenz durch die aus den Lymphocyten abspaltbare Nukleinsäure erfahren.

Die entzündliche Reaktion der Tuberkulide auf Alttuberkulin und der Befund typischen tuberkulösen Granulationsgewebes kann nicht mehr zur Entscheidung der Frage: ob Bazillen oder Toxine ihre Erreger seien, verwendet werden. Die Exantheme reagieren nicht durchweg. Nach meinen Beobachtungen kann man an einem Kranken einzelne Effloreszenzen sich mit einem entzündlichen Hof umgeben sehen, während andere, und zwar die älteren, unverändert bleiben. Ein negativer Ausfall muß unter diesen Umständen so gedeutet werden, daß das Tuberkulid keine toxischen Stoffe mehr enthält und geheilt oder nahe an der Heilung ist. Und weiter tauchen unter derselben Einwirkung Effloreszenzen, sei es in Gestalt einzelner und gruppierter follikulärer Knötchen mit entzündlichem Hof, sei es in Gestalt von Pusteln, zur Oberfläche der Haut auf, um nach wenig Tagen wieder zu verschwinden. Diese Reaktion beweist nicht, daß lebendes Bazillenmaterial in den Effloreszenzen vorhanden ist. Wissen wir doch aus den Erfahrungen mit Alttuberkulin, daß bei einer zweiten, in nicht zu großem zeitlichen Abstande vorgenommenen Injektion die erste Injektionsstelle regelmäßig wieder reagiert, ja daß eine Konjunktiva, welche eine Ophthalmoreaktion gezeigt hat, nach Ablauf dieser auf eine subkutane Tuberkulininjektion wieder sich entzündet. Also die örtliche Tuberkulinreaktion beweist nur das Vorhandensein tuberkulo-toxischer Stoffe, natürlich einschließlich solcher, welche aus den Leibern toter Bazillen frei werden. Sie beweist nicht das Vorhandensein lebender Tuberkelbazillen.

Die Experimente mit Alttuberkulin haben noch eine weitere Tatsache, die hier in Betracht kommt, gezeitigt. Tuberkulin kann an der Injektionsstelle nach Klingmüller und Alexander

histologisch tuberkulöses Gewebe produzieren, auch wenn es durch Filtration von Bakterientrümmern befreit gewesen ist. Neuerdings haben Brandler und Kreibich nach Hautimpfung (nach Pirquet) bei Tuberkulösen auch tuberkulöses Granulationsgewebe an der Impfstelle nachgewiesen. Jadassohn (Tuberkulose der Haut, S. 264) hält das TR, selbst wenn es durch Tonzellen filtriert ist, nicht für frei von Protoplasmateilen der Bazillen, also nicht für ein reines Toxin. Nach alledem ist so viel sicher, daß der Befund typischen tuberkulösen Granulationsgewebes nicht unbedingt auf Entstehung durch lebende Bazillen hinweist.

Zu der Frage, ob Toxine, ob Bazillen die Tuberkulide erregen, kommt noch die Nebenfrage, ob lebende, ob tote Bazillen und ferner, ob nicht Bazillen und Toxine gleichzeitig in die Haut verschleppt werden. Neisser hat in einer Anmerkung zur Arbeit Juliusbergs letztere Meinung ausgesprochen, ohne jedoch das Vorhandensein der Bazillen für notwendig für die Tuberkulide zu erklären.

Auffallend ist die klinische Mannigfaltigkeit der Tuberkulide. Sie steht einer einheitlichen Auffassung scheinbar entgegen. Knötchen, Knoten, hochrote, blaurote Infiltrate, Pusteln und Geschwüre — sehr verschiedene Bilder! Untersucht man akneiforme Tuberkulide in Serienschnitten, so sieht man, daß die Tuberkel oft ganz bescheiden und geradezu unerwartet abseits der entzündlichen Hauptveränderungen, welche ins Auge springen und das klinische Bild ausmachen, sich finden. Die klinische Mannigfaltigkeit ist diejenige der hämatogenen Dermatosen. Der tuberkulöse Herd spielt bei der Morphologie der Tuberkulide eine untergeordnete Rolle. Dieser klinischen Mannigfaltigkeit stehen wieder die mehrfach beobachteten Mischformen zwischen einzelnen Tuberkulidformen, besonders zwischen Lichen scrophulosorum und Folliklis und akneiformen Tuberkuliden, und die Weiterentwicklung von Tuberkuliden zu klassischen Formen der Hauttuberkulose gegenüber. Diese Übergänge sprechen für eine gewisse Einheitlichkeit der verschiedenen Prozesse, welche ich kurz als Embolie abgeschwächter Bazillen bei umgestimmtem Gewebe bezeichnen möchte.

Auffallend ist dabei, daß in dem klinischen Bilde Symptome innerer bazillärer Metastasen meist fehlen. Mattigkeit, Gelenk-

1

Verlag von Julius Springer in Berlin.

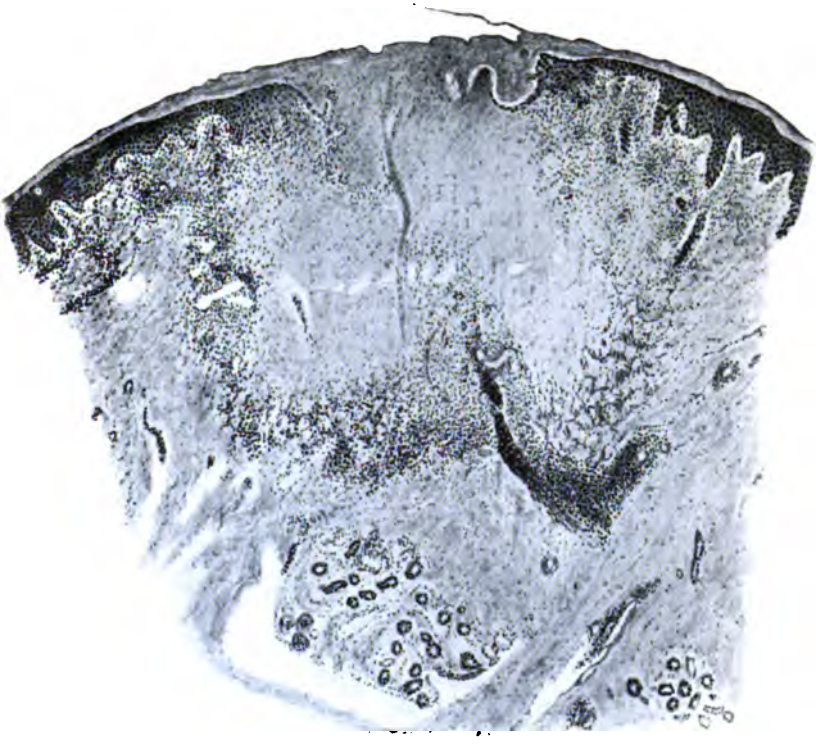

2



3

Verlag von Julius Springer in Berlin.

4

5

Verlag von Julius Springer in Berlin.

Verlag von Julius Springer in Berlin.

schmerzen, Albuminurie, kleine Temperatursteigerungen — werden hin und wieder beobachtet. Das ist alles! Entstehen in der Haut Tuberkel, wie beim Lichen scrophulosorum, und ist dieser wirklich durch ein im Blut kreisendes Gift verursacht, warum nicht auch in dem Gehirn, Darm oder in den Nieren? Ist die Haut prädisponiert, im allgemeinen oder bei einzelnen Individuen?

Von den Autoren neigen Klingmüller, besonders auf Grund experimenteller Arbeiten, und die Franzosen, Hallopeau an der Spitze, dafür, die Tuberkulide für Toxituberkulide zu halten. Hallopeau stellt den Tuberculides bacillaires die Toxituberculides in 8 Formen gegenüber, indem er hauptsächlich die negativen Impfresultate und uncharakteristischen histologischen Befunde bei den letzteren betont. Demgegenüber kommt Jadassohn bei der Kritik der Argumente, welche die Autoren für die tuberkulo-toxische Natur anführen, dazu, ihnen keine Beweiskraft zuzuerkennen. Er hält die hauptsächlichsten Tuberkulide für bazilläre Metastasen, und zwar mit abgeschwächtem oder totem bakteriellen Materiale. Er betont auch das Fehlen diffuser Exantheme, wie sie bei Intoxikationen gewöhnlich sind, und das Auftreten in zerstreuten kleinen Herden, die korpuskulären Metastasen mehr entsprechen.

Wie man sieht, führt die kritische Betrachtung aller dieser Umstände noch nicht zu einem einheitlichen und endgültigen Resultate.

Die größten Schwierigkeiten machen die Fälle, bei denen eine anatomische Tuberkulose nicht gefunden wird. Hier müssen wir uns auf die kasuistische, statistische Bearbeitung der klinischen Beobachtungen verlassen. Dazu ist nötig, daß die Kenntnis der Tuberkulide viel mehr als bisher unter die Ärzte dringt. Eine Vereinfachung der Benennungen würde diesem Wunsche sehr förderlich sein. Vor allen Dingen sollte man nicht mehr den Lichen scrophulosorum und die anderen papulo-miliären Formen durch einen besonderen Namen von den echten, klassischen Hauttuberkulosen trennen; es genügt, sie als benigne Hauttuberkulosen von jenen, die unbestreitbar maligne sind, zu trennen, während für die Formen mit entzündlichen histologischen Veränderungen, welche streng genommen hämatogene Dermatosen bei Tuberkulose genannt werden müßten, der Name Tuberkulid vorläufig beizuhalten sein dürfte.

96. Herr **Foster**-Frankfurt a. M.: **Über eine eigentümliche papulo-ulceröse Form der Tuberculosis ulcerosa miliaris cutis.** Aus der Hautklinik im städt. Krankenhause zu Frankfurt a. M. (Dir. Prof. Dr. Herxheimer.)

Die Mannigfaltigkeit, mit der sich das tuberkulöse Virus auf der Haut manifestiert, ist schon jetzt, wo die Tuberkulose der Haut in der Dermatologie das umfassendste Gebiet darstellt und dieses Gebiet durch fortgesetzte Untersuchungen mancher pathogenetisch bisher unklarer Hautaffektionen sich wahrscheinlich noch mehr erweitern wird, eine so ausgedehnte, wie sie nur noch die Syphilis mit ihren zahllosen Erscheinungsformen zeigt. Bei dieser eingehenden Kenntnis der tuberkulösen Erkrankung der Haut ist es um so merkwürdiger, wenn eine von den bisher bekannten wieder abweichende Krankheitsform zur Beobachtung gelangt. Vor kurzem hatte ich Gelegenheit, bei einem Falle von Tuberculosis ulcerosa miliaris s. propria cutis eine derartige Beobachtung zu machen, die eine genauere Beschreibung gerechtfertigt erscheinen läßt.

Als kurze Vorbemerkung sei vorausgeschickt, daß es sich um einen mit progredienter Lungentuberkulose behafteten Patienten handelte, der hauptsächlich unter dem Verdacht auf Lues mit einer schweren Hautaffektion der Analregion der Hautklinik des städtischen Krankenhauses überwiesen worden war.

K. A., Landarbeiter, 36 Jahre alt, verheiratet, wurde am 19. Februar 1908 in die Klinik aufgenommen.

Anamnese: Von Belang ist aus der Familienanamnese, daß der Vater des Patienten mit 54 Jahren an Blutsturz gestorben ist. 2 Brüder leben, sind gesund. Die Frau des Patienten und seine 3 Kinder sollen vollständig gesund sein. Früher will Patient nie ernstlich leidend gewesen sein, nie Schanker und Gonorrhoe gehabt haben. Seit etwa 4 Jahren leidet er an trockenem Husten und Nachtschweißen, trat aber deswegen nie in ärztliche Behandlung. Vor ca. 2 Jahren begannen sich dicht am After „Knoten" zu bilden, die Patient wegen leichten Juckreizes öfters aufgekratzt haben soll. Diese „Knoten" vermehrten sich und flossen zusammen. Beim Stuhlgang soll öfters durch „Aufplatzen eines Knotens" Blutung eingetreten sein. Wegen großer Schmerzhaftigkeit wurde dieser meist absichtlich retardiert. Seit 6 Wochen besteht eine Anschwellung der Haut des Hodensackes

und des Gliedes. Ungefähr um die nämliche Zeit trat der Husten in stärkerem Maße mit Auswurf verbunden auf. Erwähnt sei noch, daß Patient ebenso wie seine übrigen Familienmitglieder neben Kuhmilch, die er von auswärts bekam, noch Milch von einer seit 9 Jahren von ihm gehaltenen, angeblich ganz gesunden Ziege getrunken hatte; mit anderen Tieren hat Patient nie zu tun gehabt.

Status praesens: Ziemlich großer, im Ernährungszustand heruntergekommener, bleich und stark leidend aussehender Patient mit schlaffer, atrophischer Muskulatur, stark reduziertem Fettpolster, schlaffer, trockener Haut. Thorax flach. Abdomen eingezogen. Sichtbare Schleimhäute blaß; kein Exanthem; Mundhöhle frei.

Lungen: Grenzen normal. Über beiden Apices verkürzter Schall und abgeschwächtes Atmen. Unterhalb des sternalen Endes der rechten Clavicula Knisterrasseln; unterhalb der linken Clavicula giemende Geräusche, ebenso über der rechten Spitze hinten. Über beiden, perkutorisch sonst normalen Lungen ganz vereinzelte giemende Atemgeräusche. Mäßiger Husten mit geringem Auswurf. Sputum enthält reichlich Tuberkelbazillen. Stimme rauh klingend (Laryngoskopie nicht ausführbar).

Herz und Abdominalorgane ohne nachweisbare pathologische Veränderungen. Inguinaldrüsen beiderseits bohnen- bis wallnußgroß, indolent. Ödem der Haut des Skrotums, Penis und Perineums. Besondere Aufmerksamkeit zieht die Analregion und deren weitere Umgebung auf sich. Es zeigt sich hier nämlich ein ausgedehnter, tiefer ulceröser Zerfall der Analöffnung und ihrer Umgebung, durch den die kotig beschmierte und eitrig belegte Sphinktermuskulatur bloßgelegt zu sein scheint und der Eingang zum Rektum in einen zerklüfteten Krater umgewandelt ist, in einer Breite von etwa 3 Querfingern und einer sagittalen Ausdehnung von fast Handbreite. Der Grund dieser Ulzeration ist uneben, hökerig, ohne nachweisbare Knötchen und Fisteln. Die Ränder fallen scharf geschnitten steil in die Tiefe ab und sind nur wenig unterminiert. Am vorderen Ende und auf der linken Seite ist der Rand mit unregelmäßigen, knolligen, manchmal nur noch lose an einem dünnen Stiele anhaftenden Wucherungen besetzt und bildet am hinteren Ende eine fast kreisrunde, dreimarkstückgroße Ausbuchtung. Im übrigen ist er entweder leicht

bogenförmig oder etwas gezackt, nicht eigentlich „polyzyklisch". In der unmittelbaren Umgebung ist die Haut diffus blaß gerötet, glatt, ohne Knötcheneffloreszenzen. Erst in einiger Entfernung von der perianalen Ulzeration sieht man seitlich davon, ferner über dem Perineum, der Hinterseite und den seitlichen Partien des Skrotums und an der Unterseite der Peniswurzel eine Anzahl von solitären, rundlichen oder ovalen, bis über erbsengroßen, flachen, schwach geröteten Papeln regellos zerstreut liegen, deren Zentrum ein wie ausgestanzt aussehendes, ziemlich tiefes, im Grunde flaches Ulcus bildet. Diese Papeln fühlen sich infiltriert an und zeigen weder an der Peripherie der zentralen Ulzeration, noch auf dessen Boden irgendwelche Wucherungen oder auf Tuberkelknötchen verdächtige Gebilde. Weiterhin erkennt man, daß die Skrotalhaut bedeckt ist teils mit schwach erhabenen, bläulichgrauen, meist rundlichen, lichenoid glänzenden Effloreszenzen, an denen hier und da noch Reste einer zentralen Ulzeration — manchmal nur in Form eines kleinen, aber tiefen Stichkanales — zu erkennen sind, teils mit glatten, narbig erscheinenden, fleckförmigen Depigmentierungen, durch die das Skrotum ein fast Vitiligo-artiges Aussehen erhält. — Stuhlgang angehalten, schmerzhaft, manchmal mit schleimiger Beimischung; Tuberkelbazillen sind darin nicht auffindbar. Temperatur 38,2.

Decursus morbi: Nachdem 0,1 und 0,2 mg injizierten Kochschen Alttuberkulins erfolglos waren, trat bei Injektion von 0,5 mg eine deutliche lokale Reaktion sowohl am Rande der perianalen Ulzeration, als auch an den papulo-ulzerösen Effloreszenzen auf unter gleichzeitiger leichter Hämoptoe und Temperatursteigerung bis 38,6° (während die Temperatur vorher einige Zeit unter 38° sich gehalten hatte). Die anfangs noch nicht sehr weit ausgebreitete und bei der Aufnahme des Kranken zunächst nicht in den Vordergrund getretene Lungentuberkulose nahm in kurzer Zeit einen immer progredienteren Verlauf mit allen klinischen Erscheinungen einer solchen. Die ulzerierte, schmerzhafte Analgegend wurde anfangs mit Vinum camphoratum, später mit Jodoform- und Vioformgaze, zuletzt mit Ichthyol rein und 10proz. Ichthyolvaselin behandelt. Unter diesen Maßnahmen reinigte sich zwar der Grund der Ulzeration, doch war an ihr nichts von Heilungstendenz zu bemerken, im Gegenteil krochen die Ränder da und dort in Form von kleinen, polyzyklischen, scharfrandigen

Ausbuchtungen in die Umgebung fort, ohne entzündliche Verfärbung des Randes. An den disseminierten papulo-ulzerösen Effloreszenzen des Dammes und Skrotums ließen sich folgende Veränderungen im weiteren Verlaufe der Erkrankung feststellen: Die ulzerierten Papeln verflachten unter immer zunehmender Vergrößerung der zentralen Ulzeration allmählich so, daß vor dem Exitus letalis das papulöse Stadium nicht mehr deutlich zum Ausdruck kam und nur noch isolierte, wie ausgestanzt aussehende rundliche Ulcera übrig blieben, oder es verkleinerte sich im Gegensatz dazu die zentrale Ulzeration der Papeln immer mehr, und die Papel verflachte sich, so daß bei der weiteren Beobachtung ganz wenig erhabene Papeln noch erkennbar waren mit einer stichkanalförmigen, tiefen Ulzeration in der Mitte, oder, wie oben beschrieben, lichenoide Papeln bereits ohne Ulzeration, die unter zunehmender Verflachung schließlich bis zum Hautniveau absanken, wo sich dann nur aus einer depigmentierten, ganz oberflächlichen, blaßroten Narbe die frühere Existenz einer ulzerierten Papel verriet; deswegen auch das Vitiligo-ähnliche Aussehen der Skrotalhaut! 5 Wochen nach der Aufnahme des Patienten mußte die abszedierte linke Rosenmüllersche Drüse inzidiert werden. Eine interkurrente Pityriasis rosea des Stammes, die teils in typischen Effloreszenzen, teils als diffus den Körper überschüttendes, ganz kleinfleckiges Exanthem auftrat, heilte unter einfacher Puderbehandlung bald ab. Im Stuhlgang ließen sich später Tuberkelbazillen nachweisen. Nach sehr rasch vorwärtsschreitendem Verlauf der Lungentuberkulose, rapid zunehmendem Kräfteverfall und stetig ansteigendem Fieber erfolgte kaum 8 Wochen nach Eintritt in das Krankenhaus der Exitus.

Sektionsbefund (14. April 1908). Ausgebreitete chronische, subakut fortschreitende Tuberkulose der Lungen. Tuberkulose einiger Hilus- und Bifurkationsdrüsen. Ausgedehnte ulzeröse Tuberkulose des Larynx. Käsige Tuberkulose der Tonsillen und Submaxillardrüsen. Multiple tuberkulöse Geschwüre im unteren Dünndarm, der Klappengegend (abweidend), am Wurmfortsatz; einzelne tuberkulöse Geschwüre im Colon ascendens und 4 Geschwüre im Rektum. Käsige Tuberkulose der Mesenterialdrüsen. Tuberkulöse, ausgedehnte Ulzeration an der Analöffnung, die im Rektum 3—4 cm heraufreicht und hier mit einem wallartigen, etwas unterminierten Rand endet (sichere Knötchen sind in dem

Geschwür nicht erkennbar). Analfisteln nicht auffindbar. Verkäsung der beiderseitigen inguinalen und subinguinalen Drüsen.

Differentialdiagnostisch kamen anfangs Lues und Tuberkulose in Betracht.

Die perianale Ulzeration mit ihren größtenteils glatten, scharfkantigen, nur ganz wenig kleinbuchtig gestalteten Rändern ließ die Annahme einer syphilitischen Affektion und zwar eines gummös-luetischen Zerfalles nicht unberechtigt erscheinen, zumal dieselbe durch das Fehlen von miliaren Tuberkelknötchen am Grund oder Rand der Ulzeration scheinbar noch bestärkt wurde. Die papulo-ulzerösen Effloreszenzen des Dammes und Skrotums ferner hatten große Ähnlichkeit mit ulzerierten syphilitischen Papeln. Doch sprach gegen Lues: das Fehlen anderweitiger luetischer Symptome, die blaßrote Farbe und die eigentümliche, wie ausgestanzte Beschaffenheit der zentralen Ulzeration der Papeln und schließlich der negative Ausfall der Wassermannschen serodiagnostischen Reaktion.

Es mußte deshalb bei Ausschluß von Lues ohne weiteres die Diagnose auf eine tuberkulöse Affektion gestellt werden und zwar mußte die Annahme einer Tuberculosis ulcerosa miliaris s. propria cutis schon deswegen naheliegen, weil es sich um einen mit manifester, progredienter Tuberkulose der Lungen und des Kehlkopfes Behafteten handelte, und andererseits die Vorliebe dieser Erkrankung, sich an den Körperöffnungen, darunter vor allem am Anus, zu lokalisieren, eine bekannte Tatsache bildet.

Zur Sicherung der Diagnose, die im übrigen auch durch die positive Tuberkulinreaktion gestützt wurde, nahm ich eine Exzision von einer leicht überhängenden Stelle am Rande der perianalen Ulzeration vor. Die Untersuchung der Schnitte auf Tuberkelbazillen war positiv, denn es ließen sich mühelos darin zwar nicht sehr reichlich, doch wenigstens etwa in jedem Schnitt ($8\,\mu$) eine Anzahl Tuberkelbazillen nachweisen. Der tuberkulöse Charakter der analen Geschwürsbildung war damit absolut sichergestellt. Die weitere histologische Untersuchung bot hier im einzelnen manche eigentümliche Verhältnisse, wie sie den absoluten Unterschied zwischen einem chronisch-tuberkulösen Entzündungsprozeß der Haut, der im Lupus vulgaris, der Tuberculosis verrucosa cutis, den tumorartigen Formen des Lupus und dem „Scrophuloderm“ seine Repräsentanten hat, und einer akuten

Hauttuberkulose, wie sie die miliare ulzeröse Tuberkulose darstellt, kennzeichnen. Der Befund ist kurz folgender: Die Epidermis des Geschwürsrandes ist intakt; die im ganzen verdickte Hornschicht ist größtenteils parakeratotisch; das Rete Malpighi ist, abgesehen von ganz vereinzelt darin zu findenden Lymphocyten, in der feineren Struktur ohne besondere Veränderungen, doch vielfach hochgradig atypisch gewuchert. Das Korium bietet das Bild eines zellreichen, stark ödematösen Granulationsgewebes, das sich aus ziemlich gleichmäßig verteilten, großen, epithelioiden Zellen zusammensetzt und uncharakteristische Rundzellinfiltrate enthält, die hauptsächlich aus Lymphocyten und weniger zahlreichen polynukleären Leukocyten bestehen und hier und da die Nähe der außerordentlich erweiterten venösen Gefäße bevorzugen. Nirgends läßt sich auch nur eine Andeutung von einer Absetzung der Infiltration erkennen, die an eine Tuberkelformation erinnern könnte. Riesenzellen fehlen. Nichts würde also eine sichere Handhabe für die Annahme bieten, daß man es mit einem spezifischen Granulationsgewebe, einem tuberkulösen, zu tun hat, wenn nicht der positive Tuberkelbazillennachweis den Ausschlag geben würde. Dieses Verhalten des Gewebes, bei dem das Vorwiegen allgemein akut-entzündlicher Erscheinungen als geradezu charakteristisch für die ulzeröse Miliartuberkulose der Haut betrachtet wird, entspricht im allgemeinen den Wahrnehmungen, wie sie von Vallas, Lukasiewicz, Milbradt und Jadassohn betont wurden, die das Fehlen von Riesenzellen und sogar von Epithelioidzellen beobachteten.

Besonderes Interesse verdienen, zunächst klinisch, bei unserem Fall die eigenartigen, im Zentrum ulzerierten Papeln, die über dem Damm und dem Skrotum regellos zerstreut lagen. Es handelte sich dabei nicht etwa um ein Konglomerat von Einzelknötchen, das dann zum mindesten durch eine unebene Oberflächenbeschaffenheit seine Zusammensetzung aus solchen hätte verraten müssen, sondern um eine kompakte Papel, die durchschnittlich die Größe eines großen Apfelkernes hatte und außerhalb der Ulzeration eine glatte Oberfläche besaß. Wenn man auch bei der kurzen Beobachtungszeit das neue Auftreten noch nicht ulzerierter Papeln leider nicht wahrnehmen konnte, so ist doch ohne weiteres klar, daß diese ulzerierten Papeln anfänglich einfach glatte Papeln gewesen sein mußten. Es liegt nahe, diese

Papeln, die sich, wie oben beschrieben, teils in ein für die miliare ulzeröse Hauttuberkulose mehr oder weniger typisches Geschwür umwandelten, teils aber zu glatten Narben abheilten, als „Primäreffloreszenzen" bei unserem, vom typischen Krankheitsbild dieser Erkrankung hierin abweichenden Falle anzusehen; denn auch bei den bisher dabei als „Primäreffloreszenzen" beschriebenen Gebilden der Haut ist der nämliche Umwandlungsvorgang, nämlich teils unmittelbar in die typischen miliaren Geschwürchen, teils — bei seltenen Fällen — in dünne Narben eine durch Beobachtungen gestützte Tatsache. Bei den von verschiedenen Autoren bisher beschriebenen „Primäreffloreszenzen" hatte man es, wie verschiedenartig sie auch dargestellt wurden, doch immer mit kleinen Knötchen zu tun, die entweder ohne weiteres infolge ihres charakteristischen Aussehens als „Tuberkel" angesprochen werden konnten oder dem, was man klinisch unter einem solchen primären Hauttuberkel versteht, im allgemeinen sehr nahe kommen, wobei auffallende Größenunterschiede keine Rolle zu spielen scheinen; denn wenn unter den Autoren z. B. von Kaposi „mohnkorngroße komedonen- oder miliumähnliche" Gebilde, von Neisser und Jadassohn kleine, leicht erhabene, weißlichgraue oder hellrote Knötchen, von Finger braunrote schuppende Knötchen, von Jarisch einfach „der kleine, weiße Lymphoidtuberkel" als „Primäreffloreszenz" beschrieben wird, so läßt sich daraus entnehmen, daß diese bisher stets im „Knötchen" gefunden wurde. Dazu steht in unserem Falle der Befund einer richtigen „Papel", wie z. B. die Lues sie hervorbringt, in klarem Gegensatz.

Es ist zwar nicht zu leugnen, daß die Hauttuberkulose auch sonst papulöse Gebilde zu produzieren imstande ist, doch läßt sich bei kritischer Prüfung der differentialdiagnostischen Momente die Frage bezüglich der eventuellen Zugehörigkeit der Papeln unseres Falles zu einem anderen Krankheitsbild der Hauttuberkulose unzweideutig entscheiden.

Gegen eine Heranziehung der colliquativen Tuberkulose, des „Scrophuloderms", läßt sich eine Reihe von Gründen anführen:

1. die geringe Größe der papulösen Gebilde,
2. der oberflächliche Sitz in der Haut,
3. die Lokalisation, die beim „Scrophuloderm" in der Analgegend und am Skrotum sehr selten ist und dann nur bei

Entwicklung aus tuberkulösen Fisteln des Rektums oder Nebenhodens,

4. die unmittelbare, und zwar relativ rasche Umwandlung der Papel in ein für Skrofuloderm ebenfalls atypisches Geschwür, andererseits in eine oberflächliche Narbe,
5. das Fehlen von Entzündungserscheinungen in der Umgebung.

Weiterhin könnte man vielleicht eine papulöse Form der Hauttuberkulose, wie wir sie hier vor uns haben, in Beziehung setzen mit den tumorartigen Formen dieser Erkrankung. Aber es läßt sich weder mit den von Jadassohn als „disseminierte tuberkulöse Tumoren" in Maračeks „Handbuch der Dermatologie" zusammengefaßten Formen etwas Identisches finden, da es sich auch bei diesen zum mindesten um derbe Knoten handelt, noch mit den frambösieartigen Formen, wie sie von verschiedenen Beobachtern, zuletzt von Reines als „framboesieforme, colliquative Kontiguitätstuberkulose der Haut" beschrieben worden, denn es fehlt hier durchaus der „frambösieforme" Charakter der einzelnen Gebilde.

Ebenso erledigt sich auch die Frage, ob die „Tuberkulide" Dariers in Betracht zu ziehen seien, von selbst, im Hinblick auf den positiven Tuberkelbazillenbefund und, wie im folgenden zu ersehen, mit Rücksicht auf die Histologie der in Rede stehenden Papeln unseres Falles.

Die histologischen Ergebnisse an einer noch bei Lebzeiten des Patienten vom Perineum exzidierten, über erbsengroßen Papel, die im Zentrum ein scharfrandiges Ulcus von kaum 1½ mm größtem Durchmesser aufwies, waren folgende:

Die Epidermis über der Papel zeigt atypische Epithelwucherung und stellenweise hochgradige Akanthose, die nach der zentralen Ulzeration zu immer stärker ausgeprägt sind. An den peripheren Partien der Papel besteht neben ödematösen Erscheinungen nur geringfügige, meist die Gefäße begleitende lymphocytäre Infiltration in der Cutis ohne spezifischen Charakter. In der Epidermis eingewanderte, vielgestaltige, meist langgestreckte Zellen. Am Rand der Geschwürsbildung verliert sich die Epidermis unter rascher Abnahme ihrer Dicke und unter Bildung atypisch gewucherter, tief in die Cutis sich senkender

Retezapfen. Die Wände des Geschwüres fallen nahezu senkrecht in die Tiefe ab, sein Boden ist im allgemeinen plan. Das Ulcus ist in weitem Umkreis und besonders nach der Tiefe der Cutis zu umgeben von einem sehr dichtzelligen Infiltrat, das den Geschwürsboden bildet und nach den Seiten hin allmählich flach sich verliert, während es nach der Subcutis hin, an die es nahe heranreicht, stellenweise ziemlich scharf abgesetzt erscheint. Die Grundsubstanz, das kollagene Gewebe, ist so gut wie vollständig, das elastische Gewebe ebenfalls, bis auf ganz spärliche Reste einzelner gequollener und stark deformierter Fasern zerstört. Dieses kutane Infiltrat stellt im ganzen eine dichte, wenig charakteristische Zellmasse dar, die im zentralen Teil bis an den Geschwürsgrund durchwegs aus fragmentiertkernigen Leukocyten zusammengesetzt ist, während die Randpartien neben Lymphocyten größtenteils einen reichlichen Gehalt an Epithelioidzellen erkennen läßt. Nur ganz selten fällt gegen den Rand des Infiltrates zu eine Stelle auf, an der eine ringförmige Anordnung von Lymphocyten um eine Epithelioidzellenansammlung an eine Tuberkelformation erinnert. Verkäsung ist nirgends wahrzunehmen. Riesenzellen sind nur nach längerem Suchen in ganz seltenen Exemplaren anzutreffen und bloß mit Immersionsvergrößerung als solche zu erkennen, zeigen aber nie den Langhansschen Typus. Plasmazellen beteiligen sich sehr beträchtlich an der Zusammensetzung des Infiltrates und zwar meist als dichte Haufen am äußeren Rand desselben, besonders in der Tiefe der Cutis, wo sie auch noch weit bis zwischen das subkutane Fettgewebe eindringen und häufig zwischen den Schweißdrüsenknäueln und dicht an den Gefäßwänden abgelagert sind und auch Follikelreste umgeben. Zu erwähnen ist noch der Gehalt der Papel an Mastzellen, die in den Randpartien der Infiltratzone und besonders außerhalb derselben reichlich disseminiert liegen. Tuberkelbazillen sind — ähnlich wie beim Befund im Randgewebe der perianalen Ulzeration — in der Papel in mäßiger Menge vorhanden, dabei etwas reichlicher in der unmittelbaren Umgebung des zentralen Geschwürchens angesammelt.

Die histologische Untersuchung des papulo-ulzerösen Gebildes ergibt also im ganzen ein mit der sonstigen Histologie der Tuberculosis ulcerosa miliaris ziemlich übereinstimmendes Bild, mit dem Unterschied, daß die dabei sich findenden, oft nicht

charakteristischen akuten Entzündungserscheinungen hier innerhalb einer Papel sich abspielen.

Verschiedene klinische Eigentümlichkeiten dieser Papeln verdienen noch hervorgehoben zu werden, die zum Teil auch bei den bisher als „Primäreffloreszenzen" der Tuberculosis ulcerosa miliaris cutis beschriebenen Gebilden hier und da beobachtet wurden. Es ist dies einmal das Fehlen der „Randständigkeit" der Papeln an dem doch wohl primär entstandenen perianalen Geschwür; denn die bisher bekannten „Primäreffloreszenzen" wurden öfters einzeln — wie es z. B. Jadassohn sah — oder „in mehreren Reihen gehäuft" — wie es Kaposi beschreibt — am Rande von solchen tuberkulösen Geschwüren beobachtet. Da aber auch beim typischen Bilde der ulzerösen Miliartuberkulose die primären Knötchen trotz längerer Beobachtung sehr oft am Geschwürsrand fehlen, so muß auch in unserem Falle die Vergrößerung sowohl der perianalen Ulzeration, als auch der kleineren solitären Ulzera einfach durch peripherischen Zerfall erklärt werden. Eigentümlich ist ferner, daß die papulo-ulzerösen Effloreszenzen sich viel weniger in der weiteren Umgebung des Analgeschwüres als vor allem am Skrotum und sogar noch an der Unterseite der Peniswurzel lokalisiert fanden. Erwähnenswert sind außerdem noch die Vernarbungsvorgänge, die bei der meist kurzen Lebensdauer der Kranken ziemlich selten zur Beobachtung kommen, in unserem Fall jedoch während der ganzen Behandlungsdauer bis zum Exitus deutlich verfolgt werden konnten. Der Vorgang der Vernarbung, der also den ulzerösen Prozeß lokal als nicht absolut malign erweist, war im ganzen so, wie ihn z. B. Kaposi mitteilt. Unter zentraler Abheilung füllten sich die solitären, zum Teil noch auf einer Papel sitzenden Ulcera allmählich aus und hinterließen die erwähnten oberflächlichen Narben. Da sich post mortem Gelegenheit zur Exzision bot, so nahm ich auch die histologische Untersuchung eines derartigen, bis auf einen minimalen Rest vernarbten Ulcus vor. Es ergab sich dabei folgendes: In der Umgebung des Geschwürsrestes wechseln an der Epidermis Akanthose und atypische Epithelwucherung miteinander ab. Die Cutis ist sowohl unterhalb, als auch peripher vom Geschwürsrest von einem mäßig dichten Rundzelleninfiltrat durchsetzt, in das sich überall Zellen epitheloiden Charakters und vermehrte Bindegewebszellen mischen,

hier und da auch einzelne Pigmentzellen. Plasmazellen sind nur wenig anzutreffen; Riesenzellen und Mastzellen fehlen ganz. Bindegewebe schwach angedeutet; elastisches Gewebe fehlt im infiltrierten Gebiet der Cutis, bis auf geringe Reste dünnster Fäserchen; in den tieferen Schichten ist es auffallend zart und zum Teil rarefiziert. Die bakteriologische Durchsicht der Schnitte ergibt überall einen reichlichen Gehalt an verschieden großen, stäbchenförmigen Bakterien, manchmal Haufen von Staphylokokken und auffallenderweise ein reichlicheres Vorhandensein von Tuberkelbazillen wie innerhalb der oben beschriebenen Papel, und zwar sind diese im Gebiet des Infiltrates unterhalb des Geschwürsrestes in jedem Gesichtsfeld fast zu Dutzenden und auch noch weiter entfernt davon überall ohne Mühe zu finden.

Bei Besprechung der Pathogenese unseres Falles läßt sich bezüglich der ausgedehnten, destruierenden analen Geschwürsbildung erwähnen, daß das Bestehen der auch im Rektum vorhandenen Darmtuberkulose des Patienten am meisten für eine Entstehung per contiguitatem spricht und zwar entweder vom Darm aus durch Übergreifen eines oberhalb des Anus lokalisierten Rektalgeschwüres auf die perianale Haut, oder durch Autoinokulation mit verschlucktem oder von außen her mit dem Finger appliziertem Sputum an eine zur Aufnahme von Infektionsstoff disponierte Stelle am Anus. Bezüglich der ulzerierten Papeln ist es nicht sehr wahrscheinlich, daß sie einer exogenen Autoinokulation, etwa durch „Hineinkratzen" von tuberkulösem Material ihre Entstehung verdanken. Plausibler ist die Annahme, daß sie durch Bazillenverschleppung auf dem Lymph- oder Blutweg von der perianalen Ulzeration her sich entwickelt haben, also als regionäre Aussprengungen aufzufassen wären. Hierfür wäre aber die Lokalisation am Skrotum und Penis etwas auffallend. Ein drittes mögliches Moment besteht in der Verschleppung von tuberkulösem Virus von den größtenteils verkästen Inguinaldrüsen aus, deren Insuffizienz auch das bis kurz vor dem Exitus bestandene Ödem der Skrotal-, Penis- und Perinealhaut zuzuschreiben ist.

Die Tatsache, daß im Vergleich zu der Masse der an viszeraler und speziell an Darmtuberkulose Sterbenden die Tuberculosis ulcerosa miliaris der Analgegend so äußerst selten zur Beobachtung kommt, führt auf die auch für die übrigen Formen der Haut-

tuberkulose bedeutungsvolle Frage, ob nicht vor allem besonderen Eigentümlichkeiten der Erreger der Tuberkulose der Haupteinfluß auf die von den übrigen Hauttuberkulosen so grundverschiedene Beschaffenheit der Tuberculosis ulcerosa miliaris zuzuschreiben sei. Der Zusammenstellung, die Jadassohn in seiner Bearbeitung der Hauttuberkulose in Mračeks Handbuch bezüglich der Pathogenität des Tuberkelbazillus gibt, können wir entnehmen, daß es vor allem zwei Momente sind, die dabei wohl die wichtigste Rolle spielen, nämlich einmal die Quantität der Tuberkelbazillen, dann die Qualität derselben, die wieder bedingt sein kann entweder durch vielleicht manchmal vorübergehend sich ändernde Virulenz oder, wie bisherige Beobachtungen es für möglich erscheinen lassen, auch durch den „Typus" des einwirkenden Tuberkelbazillus. Einen Hinweis, welchen differenten Einfluß der Tuberkelbazillus in loco ausübt, gibt die Histologie der verschiedenen Hauttuberkuloseformen. Daß die Zahl der Tuberkelbazillen die anatomische Beschaffenheit ihrer Produkte bedingt, ist aus manchen Momenten zu entnehmen. So soll sich z. B. in tuberkulösen Drüsen, die sich an Lupus anschließen, — ganz entsprechend dem bekannt geringen Tuberkelbazillenbefund im Lupus selbst — auffallend wenig oder gar keine Verkäsung finden, aber sehr reichlich Epithelioid- und Riesenzellen (Jadassohn: Pityriasis rubra Hebrae Archiv 1891 bis 1892) und ebenso ist es bekannt, daß Riesenzellen sich im allgemeinen überall da bilden, wo eine geringe Anzahl von — vielleicht gleichzeitig wenig virulenten — Tuberkelbazillen vorhanden sind. Den Gegensatz dazu bildet am besten die ulzeröse Miliartuberkulose, bei der es meist eine viel reichlichere Quantität von Erregern ist, welche die dieser Krankheit eigentümlichen, akut-entzündlichen Erscheinungen hervorzubringen scheint. Ob außer den Mengenunterschieden auch noch die Virulenz und der „Typus" der in jedem Fall einwirkenden Tuberkelbazillen in Betracht kommen, von der Lösung dieser Frage ist man bei der Kompliziertheit der hauptsächlich auf Tierversuchen beruhenden Verfahren und bei den Schwierigkeiten in der Deutung der dabei sich ergebenden Tatsachen, erklärlicherweise noch sehr weit entfernt.

Die Resultate der Tierversuche, welche ich an Hand des vorliegenden Falles ausführte, waren folgende:

Zwei am 25. Februar 1908 mit einem Stückchen exzidierter ulzerierter Papel intraperitoneal geimpfte Meerschweinchen gingen nach 2½ Wochen ein und zeigten eine auffallend ausgebreitete Tuberkulose, die an den „Typus bovinus" der Tuberkulose denken ließ (anamnestisch allerdings dafür keine Anhaltspunkte). Ein drittes, am 19. März 1908 mit punktiertem Eiter aus einer abszedierten Inguinaldrüse des Patienten intraperitoneal geimpftes Meerschweinchen ging ebenfalls sehr rasch, nach 3 Wochen, ein und wies wieder eine ausgedehnte Miliartuberkulose der Lungen, Leber, Milz, des Zwerchfelles, Peritoneums und sämtlicher Drüsen auf. In einer zerriebenen tuberkulösen Bronchialdrüse dieses letzteren Meerschweinchens fanden sich massenhaft Tuberkelbazillen. Ihre Gestalt ließ sich nicht mit Sicherheit als von der sonst gewöhnlich beobachteten Form des menschlichen Tuberkelbazillus abweichend erkennen.

Bei einem mit tuberkulösem Drüsenmaterial vom letzten Meerschweinchen kutan auf der Stirn geimpften Meerschweinchen ist lokal an der Impfstelle ein tiefes, peripher fortschreitendes, tuberkulöses Geschwür mit scharfgeschnittenen Rändern entstanden. Später Vergrößerung der Halsdrüsen. Bei Schlachtung 2½ Monate nach Inokulation fand sich Tuberkulose der Drüsen, der Lungen, Leber und hochgradige Milztuberkulose.

Die subkutane Impfung einer Maus und eines Kaninchens mit tuberkulösem Drüsenmaterial blieb bisher ohne Erfolg.

Den einzigen Schluß, den man bis jetzt aus diesen Tierversuchen wohl ziehen darf, ist der, daß es sich in unserem Falle um sehr virulente Tuberkelbazillen handelt, da sie schon nach 2½—3 Wochen Meerschweinchen an Miliartuberkulose verenden ließen, und sogar bei oberflächlicher kutaner Impfung eine solche erzeugten. Welcher Stamm-„Typus" des Tuberkelbazillus in Betracht kommt, das müssen die längere Zeit in Anspruch nehmenden, noch ausstehenden Resultate der bakteriologischen Verfahren ergeben, mit Hilfe deren eine Differentialdiagnose zwischen dem Tuberkelbazillus des „Typus humanus" und „Typus bovinus" (mit tuberkulösem Drüsenmaterial von der Leiche des Patienten) möglich ist.

Das Hauptinteresse, das klinisch der oben beschriebene Fall von Tuberculosis ulcerosa miliaris darbietet, ist wohl zu verlegen auf die eigentümliche und bisher noch nicht beschriebene papulo-

ulzeröse Form, unter der die Einzeleffloreszenzen hier erscheinen. Dabei kommt dieser Beobachtung insofern auch eine praktische Bedeutung zu, als die erwähnten Papeln, besonders in ulzeriertem Zustand, mit luetischen Papeln Ähnlichkeit besitzen.

---

97. Mr. Minne-Gand: Un nouveau microsporum (Microsporum villosum. Minne, 1907). (Hierzu Taf. XI—XV.)

(Travail du laboratoire de Dermatologie et de Pathologie générale de l'Université de Gand.)

La présente note servira à exposer succintement mes observations et recherches faites à propos d'un cas d'Herpes tonsurans que j'ai traité à l'école des teigneux de Gand.

Ces recherches m'ont fait découvrir un microsporum nouveau que je propose de dénomer: microsporum villosum, pour la ressemblance qu'offrent ses cultures jeunes et bien venues avec le pelage des animaux.

I. Observations cliniques de la maladie.

Le cas que j'ai observé est encore unique; les renseignements qui s'y rapportent sont donc provisoires. Un petit garçon, âgé de 5 ans, me fut amené, portant sur le cuir chevelu deux taches où les cheveux étaient plus rares et la peau pityriasique. Ces plaques, situées sur le vertex, étaient elliptiques, ayant 1½ à 2 cm de largeur sur 2 à 3 cm de longueur. La peau à ce niveau ne présentait qu'une faible rougeur et n'téait guère surélevée; elle était couverte de squames fines disposées en strates assez fournies.

En tirant sur les cheveux de la plaque, j'en amenai quelques uns, cassés au niveau de leur émergence, et leur base était engaînée de spores. Voilà qui ressemble assez bien à la description d'un cas type d'herpes tousurans (Microsporum Audouïni); mais voici pourtant quelques différences:

1°. Les plaques de notre malade ne sont pas rondes, mais allongées, à limites irrégulières et indécises;

2°. tous les cheveux de la plaque ne sont pas malades;

3°. le pityriasis est très marqué.

On en peut conclure que le champignon, cause du mal, affecte, chez l'homme, plus aisément l'épiderme que les cheveux; ce qui

trouve son appui dans l'existence de petites inoculations accessoires furfuracées que je notai sur la peau du visage et du cou de l'enfant.

La difficulté relative que rencontre le champignon à affecter le cheveu explique peut-être la rareté des cas humains.

L'enfant fut traité par l'épilation et les antiseptiques et guérit avec une rapidité remarquable. Après trois mois, des cheveux sains avaient recouvert les plaques primitivement malades et tout était rentré dans l'ordre.

II. Remarques histologiques.

a) Les squames récoltées sur les plaques malades et traîtées à chaud par la potasse caustique, laissent voir des filaments mycéliens nombreux, vigoureux, septés, portant des rameaux latéraux de diverses longueurs.

En outre, des spores, analogues à celles qu'on rencontre autour des cheveux, nagent dans la préparation. Proviennent-elles des gaines circumpilaires désagrégées ou se développent-elles entre les squames mêmes? Je ne saurais me prononcer sur ce sujet, quoique toutes les préparations de squames laissent voir de ces spores.

A part cette particularité, le champignon affecte dans les squames l'aspect caractéristique signalé par Fox et Blaxall, par Sabouraud, et par d'autres observateurs. (Pl. XIV, fig. 2.)

b) Les lésions observées dans et autour des cheveux malades sont fort intéressantes; mais je ne veux m'yattarder parce qu'elles sont semblables à celles que Sabouraud, mon aimable maître, a décrites dans son remarquable mémoire sur le Microsporum lanosum. Comme pour ce dernier organisme, l'envahissement commence au niveau de l'hostium folliculaire et on rencontre, dans l'agglomérat, des spores et des filaments, parmi lesquels dominent les filaments géants avec leurs cellules parfois énormes.

Comme l'a fait observer Sabouraud, aucune cellule épidermique ne se rencontre dans le cône de l'hostium, dont toute la masse est constituée par des spores et des filaments.

Mes préparations, tant celles faites à la potasse caustique, que celles colorées au bleu de Sahli montrent des filaments qui descendent le long des cheveux vers la racine et dont l'extrémité

donne naissance à un petit bouquet de spores. Ces filaments sont eux-mêmes divisés en articles de diamètres sensiblement égaux.

Les cheveux qui ont servi à mes études étaient cassés un peu au dissous de l'hostium folliculaire; je n'ai donc pu observer le parasite dans les parties profondes du follicule. Mais l'étude des coupes histologiques faites dans la peau des cobayes infectés par le champignon, m'a montré que la disposition du parasite était la même que celle du microsporum lanosum.

On s'y rend compte de la formation des bouquets de spores à la surface du cheveu; du polymorphisme de ces spores; de la pénétration des filaments septés dans le cheveu et de la direction descendante qu'ils prennent vers la racine; après une du plusieurs divisions suivant des angles ouverts vers la racine, de l'existence et de la formation de la frange terminale, dite d'Adamson; en un mot, de ce que Sabouraud considéra comme caractéristique du Microsporum lanosum, mais qu'il reconnait pouvoir se recontrer chez d'autres microsporums.

Si ces caractères histologiques ne sont pas la règle pour tous les microsporums, on peut affirmer qu'ils le sont pour les microsporums d'origine animale, parmi lesquels prennent place le Microsporum du chat de Foxet Blaxall, le M. lanosum de Sabouraud, et aussi le M. villosum dont nous nous occupons.

III. Etudes culturales.

Je me suis servi et me sers toujours des méthodes classiques d'ensemencement en flacons coniques et des milieux (gélose-peptone-maltosée ou glucosée, à 4%) que recommande Sabouraud et qu'emploient d'ailleurs ceux qui, s'occupant des teignes, apportent à leurs travaux le souci de fournir des cultures comparables avec celles d'autrui.

J'ai essayé encore les purées de carottes, très favorables au développement de ce genre d'organismes, et les purées de pommes de terre, qui le sont moins. Enfin, j'ai utilisé le milieu de conservation, composé de gélose, d'eau et de peptone, milieu privé de sucre qui, en évitant ou en retardant l'apparition du pléomorphisme, conserverait aux cultures leur forme pure (Sabouraud, 1908).

C'est par l'aspect macroscopique de mes cultures que j'ai

pu me convaincre que le microsporum extrait des cheveux de mon petit malade était une variété microsporique nouvelle.

Mr. Sabouraud, à qui j'ai soumis mes cultures, m'a d'ailleurs confirmé cette opinion dans les termes que voici:

„... Votre microsporum est tout proche du Microsporum du chat, de Fox et Blaxall, mais ne se confond pas avec lui, ni avec notre Microsporum lanosum, ni avec aucun microsporum animal décrit" (Nov. 1907).

Je ne m'arrêterai pas à décrire longuement les cultures de cet organisme; cela apprendrait infiniment moins que l'examen des photographies, que je joins à ce travail. Je dirai toutefois, que le milieu le plus favorable au développement de mon Microsporum est la gélose glucosée à 4%; les cultures s'y montrent dès le 5e ou 6e jour, et le développement y est exubérant.

C'est sur les milieux sucrés que ce microsporum prend le mieux ses caractères spécifiques. C'est au début, une petite masse duveteuse, qui grandit en houpe à poudrer. Au bout de deux jours, les filaments s'inclinent, se couchent, et la culture gardera une zone médiane, centrée d'un minuscule bouton, surélevée, jaune-grisâtre, autour de laquelle le champignon se développera en strates concentriques finement ondulées. Les filaments aériens ont tous une direction excentrique et se recouvrent à la façon des poils. C'est cette ressemblance avec le pelage des animaux qui me fait proposer pour ce Microsporum le qualificatif: villosum.

La culture sur purée de carottes est blanche, duveteuse et ronde: elle présente des incisures rayonnantes profondes, et est bosselée par suite de la résistance inégale du substratum.

La culture sur purée de pommes de terre est également typique: elle est très peu ou pas duveteuse et de couleur jaune qui se fonce rapidement pour devenir brune.

Faites à la température moyenne de 18 à 22° C., les cultures vieillissent en général vers la fin de la 3e ou de la 4e semaine.

La forme pléomorphique, qui en est l'expression, est très blanche, duveteuse et de haute pousse. Les productions recouvrent rapidement les cultures d'un duvet épais, masquant souvent tous les caractères primitifs. Les photographies ci-jointes en donnent des frappants exemples.

Enfin, des cultures sur le milieu de conservation, exempt

de sucre, faites avec l'espoir d'éviter les déformations provenant de la surcharge pléomorphique, et dans le but d'apprécier la valeur conservatrice de ce milieu, donnent des résultats concluants. Je possède des cultures agées de 2 mois, qui gardent leurs caractères primitifs dans toute leur pureté et ne font aucun filament pléomorphique.[1])

J'ai constaté en outre que, sur ce milieu, le Microsporum villosum présente des caractères spéciaux qui le différencient, dès le début, des cultures du Microsporum Audouini. En effet, le M. Audouini garde pendant 8 jours environ un aspect humide et gélatineux; le M. villosum au contraire montre, dès le 2e jour, sa houppe élégamment dressée.

* * *

Les cultures en goutte suspendue, faites en bouillon-peptone, bouillon glucosé et eau glycérinée, montrent rapidement les formes caractéristiques des microsporums en général, et des microsporums d'origine animale en particulier. Ce sont d'abord des filaments mycéliens réguliers et septés, donnant naissance à des rameaux latéraux contournés en lanières.

Au bout de quelques jours se montrent les formes de fructification: d'une part des nombreuses endospores ou endoconidies, donnant aux filaments qui les portent, un aspect moniliforme; d'autre part, des chlamydospores terminales. Enfin, plus tard, apparaissent nombreux, les fuseaux septés, caractéristiques des microsporums animaux.

Ces fuseaux septés se forment, dans les milieux glucosés à 4%, solides et à l'étuve à 28° C, dès le 8e jour. Ils comptent de deux à huit loges et ont une enveloppe cellulosique très épaisse quand leur développement s'est fait à l'air libre. En milieu liquide cette enveloppe est très mince, souvent même difficilement démontrable.

On observe enfin, dans les cultures lentes, peu vivaces, des formes pectinées et des filaments contournés, ébauches de périthèques. Je renvoie aux figures pour leur démonstration.

---

[1]) Des observations plus prolongées m'apprennent pourtant que ce milieu ne préserve pas indéfiniment contre le pléomorphisme qui apparait en général, après 12 à 15 semaines, à 18° C.

IV. Inoculations expérimentales.

Ces inoculations furent faites chez le cobaye et le chien et réussirent avec une extrême facilité. La technique est des plus simples: sur le dos ou la nuque d'un animal, j'arrache quelques poils à l'aide des doigts, et sur la surface ainsi traumatisée, je frictionne au doigt chargé d'une portion aérienne d'une culture adulte sur milieu solide.

Les désordres d'inoculation disparaissent après deux jours, mais dès le 7e jour, s'observe une rougeur, un léger œdème, de la desquamation fine et un mince bourrelet tout autour.

Plus tard la desquamation devient plus large, plus abondante; les poils tombent et sont totalement envahis par le parasite. La lésion s'étend très peu périphériquement. A aucun moment, l'affection n'est suppurative, mais elle semble douloureuse et prurigineuse.

La peau en cet endroit est le siège de réactions générales, histologiquement démontrables, qui aboutissent à l'exfoliation en masse, et à l'expulsion totale des follicules pileux non seulement sur la plaque malade, mais aussi sur une petite étendue autour de cette plaque.

L'exposé de ces phénomènes fera l'objet d'une note spéciale.

Le résultat en est la limitation très nette de l'affection expérimentale chez l'animal, et sa guérison spontanée en un temps assez court. Après un mois, chez le cobaye, la région inoculée est complètement déglabrée, très lisse, congestive, et l'affection guérie. Le microscope et la culture ne relèvent plus trace de microsporum. Après quelque temps, les poils repoussent sains et aucune récidive ne s'observe.

L'existence des fuseaux septés dans les cultures m'avait déjà fait conclure à l'origine animale de mon microsporum. La facile inoculabilité aux animaux pourrait en être une preuve supplémentaire. Cependant, je désire, dès à présent, faire quelques réserves sur la valeur de ce dernier signe. Certains faits d'observation personnelle m'ont en effet appris, que, contrairement à l'affirmation de Sabouraud, le microsporum Audouïni ordinaire — ou tout au moins un microsporum jusqu'ici non différenciable de l'Audouïni, peut s'inoculer au cobaye avec une très grande facilité. Je traiterai prochainement de cette particularité nouvelle. Quoiqu'il en soit, par l'ensemble de tous ses caractères,

le nouveau microsporum semble bien devoir se ranger parmi les microsporums d'origine animale.

V. Résumé et Conclusions.

I. J'ai rencontré un cas d'herpes tonsurans à caractères particuliers, d'allure peu virulente, et de facile guérison;

II. la maladie a été déterminée par un microsporum nouveau, non décrit jusqu'à ce jour;

III. en raison de ses caractères culturaux typiques, je propose de le dénomer: microsporum villosum;

IV. sa rencontre appuie d'une preuve nouvelle la thèse de la pluralité des microsporums;

V. sa description porte à six le nombre des microsporums pathogènes connus;

VI. le peu de virulence de la maladie chez l'homme, la tendance du champignon à vivre surtout dans l'épiderme et sa facile curabilité, suffisent peut-être à expliquer la rareté très grande des inoculations humaines; celles-ci constituant un véritable accident dans la vie de ce champignon dont l'hôte habituel serait un animal;

VII. hypothèse appuyée par l'ensemble des caractères culturaux et d'inoculation.

Gand, juin 1908.

Explications des figures.

Planche XI.

Fig. 1. Culture du M. villosum sur gélose-peptone-maltosée, âgée de 18 jours, à 18° C. $^1/_2$ G. N.

Fig. 2. Même culture sur g. p. glucosée.

Fig. 3. M. villosum ex poils de cobaye, g. p. m. 10 jours, 28° C.

Fig. 4. Id. sur g. p. gl.

Fig. 5. M. vill. sur purée de carottes, 21 jours, 20° C.

Fig. 6. M. vill. sur purée de p. d. t., 21 jours, 20° C.

Planche XII.

Fig. 1 et 2. Deux cultures âgées de 40 jours, sur milieu de conversation.

Fig. 3 à 6. Formes pléomorphiques du M. vill.

Planche XIII.

Fig. 1 et 2. Cultures en goutte d'eau glucosée 4 %, à 30° C. 1 = 6° jour; 2 = 12° jour, endoconidies et formes pectinées;

Planche XIV.

Fig. 1. Culture en eau glucosée, 4%, âgée de 10 jours, montrant au centre l'ébauche d'une périthèce.

Fig. 2. Aspect du M. vill. dans les squames traitées par la potasse caustique, à chaud.

Planche XV.

Aspect des lésions d'inoculation expérimentale aux cobayes.

Fig. 1 = 9e jour.

Fig. 2 = 11e jour.

Fig. 3 = 16e jour.

Fig. 4 = 24e jour.

98. Herr **Jacobi**-Freiburg i. Br.: Krankenvorstellung. **Zur Lupusbehandlung mit statischer Elektrizität, nach Suchier.**

Patient S. aus Eschbach bei Kirchzarten.

In den Jahren 1904 und 1905 erschienen zwei Publikationen von Dr. Suchier über „Die Behandlung des Lupus vulgaris mittelst statischer Elektrizität“[1]) und „Weitere Mitteilungen über den Wert der statischen Elektrizität für die Behandlung parasitärer Dermatosen“,[2]) in denen die Anwendung des in Form einer Flamme aus der positiven, der Haut stark genäherten Elektrode einer Influenzmaschine ausfließenden Stromes zur Heilung des Lupus und anderer „parasitärer Dermatosen“, wie Karzinom, Sarkom, Ekzem und Mycosis fungoides warm empfohlen wird. Uns interessiert hier speziell die Behandlung des Lupus. Ich habe der neuen Methode große Aufmerksamkeit zugewandt, obwohl mir eine für die Heilung einer so tiefgehenden Erkrankung genügende Wirkung der statischen Elektrizität von vornherein wenig wahrscheinlich war. Bemerken möchte ich hier, daß nach meiner, mir von mehreren maßgebenden Physikern und Elektrikern bestätigten Ansicht ein tatsächlicher Unterschied zwischen der Wirkung der von Strebel empfohlenen Hochfrequenzströme und den von der Influenzmaschine gelieferten Strömen in praktischer Beziehung nicht existiert. Wenn Suchier einen Gegensatz zwischen den von Strebel angewandten Wechselströmen und dem von Suchier bevorzugten Gleichstrom konstruiert, so ist das eine willkürliche Annahme, für die jede positive

[1]) Wiener Klinik, XXX. Jahrg. 1904, S. 269.

[2]) Dermatol. Zeitschr., Berlin 1905, S. 731.

1

2

3

4

5

6

Verlag von Julius Springer in Berlin.

1

2

3

4

5

6

Verlag von Julius Springer in Berlin.

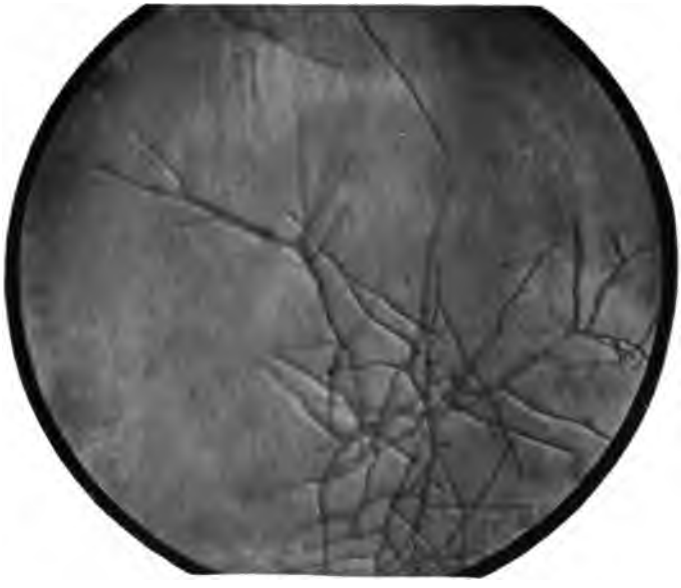

1

2

Verlag von Julius Springer in Berlin.

1

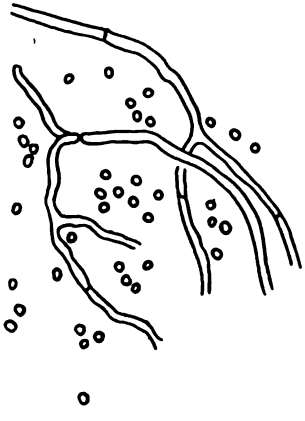

2

Verlag von Julius Springer in Berlin.

1

2

3

4

Verlag von Julius Springer in Berlin.

Grundlage fehlt. Nach meiner Beobachtung und nach Ansicht erfahrener Elektrophysiker wirkt sowohl bei den d'Arsonvalschen Strömen, als auch bei dem von der Influenzmaschine gelieferten Strom, sowie schließlich bei der in letzter Zeit viel besprochenen Fulguration die Elektrizität hauptsächlich, wenn nicht ausschließlich durch Verbrennung der Gewebe; die bei der Anwendung entstehenden Flammen, kleinen Lichtbögen oder Funken verbrennen die betreffenden Zellen, ohne daß dabei, wie Suchier dies annimmt, eine spezifische elektrolytische oder gar Lichtwirkung zustande kommt. Die sofort verschorften Gewebe sind einer solchen Wirkung nicht mehr zugänglich, ganz abgesehen davon, daß die geringe Stromstärke sowie die Kürze der einzelnen Entladung eine wirksame Elektrolyse unmöglich machen. Eine solche Verschorfung kann natürlich nicht in elektiver Weise nur das lupöse Gewebe zerstören, außerdem bleibt die Wirkung immer eine oberflächliche, weshalb Suchier bei tiefergehenden Formen des Lupus empfiehlt, zunächst eine ausgiebige sorgfältige Auskratzung vorangehen zu lassen. Dieser Rat scheint mir nicht unbedenklich: wir haben die Erfahrung gemacht, daß Auskratzungen, besonders bei Gesichtslupus, die Weiterverbreitung der Bazillen bewirken können, und das zahlreiche Auftreten von gommes scrofuleux und größeren tuberkulösen Abszessen bei einer von Suchier sehr oft kurettierten Patientin (Anna Dill) spricht für unsere Auffassung, die übrigens von den Ärzten des Finsen-Institutes geteilt wird. Speziell bei Lupus der Oberlippe wurde am Finsen-Institut nach Auskratzung allgemeine Ausbreitung der Tuberkulose beobachtet.

Wenn wir also mit Rücksicht auf diese Erwägungen der Methode Suchiers von vornherein mit einer gewissen Skepsis gegenüberstanden, so wurden unsere Zweifel durch Beobachtung eigener und Suchierscher Fälle zur Gewißheit. Selbst bei Anwendung der viel intensiver wirkenden d'Arsonvalschen Ströme nach Strebel gelang es uns nicht, einen kleinen, aus frischen ziemlich oberflächlichen Lupusknötchen bestehenden Herd zur Ausheilung zu bringen; die betreffende Stelle wurde später durch Heißluftbehandlung und Finsentherapie dauernd geheilt. Ferner ist es uns trotz aller Mühe nicht gelungen, einen einzigen der von Suchier „geheilten" Fälle zu Gesicht zu bekommen, bei dem nicht, meist schon nach recht kurzer Zeit, ein Rezidiv schwerer

Art aufgetreten wäre; dagegen wurden mir von Kollegen wiederholt Photographien von „geheilten" Suchierschen Lupuspatienten demonstriert — was Photographien beweisen, ist wohl bekannt genug!

Von ganz besonderem Interesse für uns waren einige Patienten, deren einen ich Ihnen hier vorstelle; von anderen, die von Suchier ausdrücklich brieflich als geheilt bezeichnet und die anderen Patienten als Beweis der Heilkraft der statischen Elektrizität vorgestellt wurden, kann ich Ihnen nur die Moulagen demonstrieren. Zwei dieser Fälle sind in der ersten Publikation Suchiers mitgeteilt und im Bilde reproduziert worden.

1. Der hier Ihnen vorgestellte Patient S. ist der Fall VIII aus Suchiers erster Arbeit; am Schlusse der Beschreibung dieses Falles sagt Suchier: „Die Heilung ist zwar . . . . . noch nicht ganz beendet, doch dürften nur wenige Punkte nachzuholen sein." Später hat Suchier aber den Patienten Z., dessen Moulage ich Ihnen hier zeige, als er nicht mehr zur Behandlung erschien, zu unserem Kranken hingeschickt, damit er sich davon überzeuge, daß der S. vollständig geheilt sei. Unser Patient, der ca. sechsmal ausgekratzt und mit statischer Elektrizität behandelt wurde, ging nicht mehr zur Behandlung, die übrigens äußerst schmerzhaft war, nachdem er sich von der Erfolglosigkeit der Kur an sich selbst und an anderen Kranken überzeugt hatte. Seit Beendigung der Suchierschen Behandlung — Anfang August 1904 — mußte Patient, da die Erscheinungen sich sehr verschlimmerten, von uns mit Pyrogallussalben behandelt werden, wodurch der jetzt relativ gute Zustand erreicht wurde; von einer Heilung ist natürlich keine Rede. Das Rezidiv war nach der „Heilung" durch Suchier aufgetreten.

2. Anna D., Moulage, Fall VII aus Suchiers Publikation. Die kleine Patientin wurde ein Jahr lang (mit Intervallen) von Suchier ausgekratzt und gebrannt; die Schmerzhaftigkeit der angeblich fast schmerzlosen Behandlung war so groß, daß das sehr geduldige Kind auch mit Gewalt nicht mehr zur Behandlung gebracht werden konnte. Als die Patientin Ende 1905 in unsere Klinik kam, bestand im Gesicht der auf der Moulage wiedergegebene Status, außerdem litt Patientin an einem in der letzten Zeit aufgetretenen kalten Abszeß am rechten Oberschenkel, sowie an zahlreichen gommes scrofuleux; in den nächsten Monaten

bildeten sich weitere tuberkulöse Abszesse und eine spina ventosa am rechten Zeigefinger. Auch diese Patientin war dem Z. ausdrücklich als geheilt bezeichnet worden!

3. Patient Z. (Moulage) — nicht publiziert! — wurde in den Jahren 1904—1905 etwa 15—20mal ausgekratzt und jedesmal 2—6 Stunden mit statischer Elektrizität behandelt. Als Patient von der Behandlung wegblieb, suchte Suchier ihn brieflich durch Nennung einer Anzahl „geheilter" Fälle zur Rückkehr zu bewegen, doch gab der intelligente Patient die Kur auf, da der versprochene Erfolg ausblieb.

4. Die folgende Moulage einer von Suchier behandelten Lupus verrucosus-Stelle darstellend, ließ keinerlei Unterschied gegenüber den übrigen unbehandelten Herden erkennen.

Bei einem weiteren Lupusfall (Fall VI der ersten Publikation) den Suchier in seiner Arbeit ausdrücklich als geheilt bezeichnet, konnte ich mich vor etwa einem Jahr, als ich die Patientin zufällig auf der Straße traf, davon überzeugen, daß wohl an einer Anzahl Stellen Überhäutung eingetreten, indessen von Heilung keine Rede war.

Der einzige temporär geheilte Fall, den ich gesehen habe, betraf einen Lupus erythematosus (Fall I der ersten Publikation), bei dem die statische Elektrizität wohl ähnlich gewirkt hatte, wie die Lassarsche Paquelinisierung; indessen ist auch in diesem Fall später das Rezidiv nicht ausgeblieben.

Ich könnte Ihnen noch zahlreiche Fälle angeben, bei denen trotz sehr langer Behandlungsdauer die Suchiersche Methode völlig versagt hat; ich denke aber, die hier demonstrierten Fälle dürften genügen.

Ich will es nicht als absolut unmöglich hinstellen, daß auch einmal ein leichter frischer Lupusfall unter Suchiers Behandlung ausheilen kann; das haben wir früher auch gelegentlich mit Auskratzung und Kauterisation ohne große Apparate erreicht, aber schwerere Fälle von Lupus des Gesichtes — und auf deren Heilung kommt es uns am meisten an — werden durch dieses Verfahren dauernd nicht beseitigt. Demgegenüber besitzen die erzielten Besserungen gar keinen Wert, ja sie involvieren sogar eine gewisse Gefahr, insofern als die Patienten dadurch abgehalten werden, sich einer sicherer zur Heilung führenden Therapie zu unterziehen und als die nach wiederholten Eingriffen gebildeten

Narben die definitive Heilung erschweren. Ich bin übrigens nicht etwa ein blinder Anhänger der ausschließlichen Finsenbehandlung deren Nachteile, die lange Dauer und den teuren Betrieb, ich keineswegs unterschätze; an unserer Klinik, die über ein sehr großes Lupusmaterial verfügt, wird jede andere bewährte Methode, die keine Nachteile für die Patienten bringt, neben der Lichtbehandlung angewandt, vor allem die Exzision, die Röntgentherapie, Quarzlampe, Heißluftbehandlung, Galvanokaustik und Pyrogallusätzung und so würde ich auch die Suchiersche Methode akzeptiert haben, wenn dieselbe elektive und genügende Tiefenwirkung besäße, so daß damit eine Dauerheilung erzielt werden könnte. Da das nach unseren Untersuchungen und Erfahrungen aber nicht der Fall ist, da die Methode gegenüber den veralteten Behandlungsarten, mit denen nur eine vorübergehende Besserung zu erreichen war, keinerlei Vorzüge, wohl aber den Nachteil eines teueren, nicht immer zuverlässigen Instrumentariums aufweist, da schließlich vor der Behandlung mit statischer Elektrizität immer eine Auskratzung vorgenommen wird resp. vorgenommen werden muß, wodurch die Kranken der Gefahr einer tuberkulösen Allgemeininfektion ausgesetzt werden, möchte ich, um Ihnen und den Kranken bittere Enttäuschungen zu ersparen, dringend von der Anwendung der Suchierschen Methode der Lupusbehandlung abraten.

---

99. Herr **Kreibich**-Prag: **Arteriosklerotisch-anämische Infarkte der Haut.**

Am 27. Januar 1908 wurde eine 74jährige Frau in schwer leidendem Zustand in die Klinik aufgenommen. Sie litt seit längerer Zeit an Atembeschwerden und bemerkte seit 3 Wochen an den unteren Extremitäten das Auftreten von schmerzhaften Flecken und Schorfen, die von ihr mit Goulardschem Wasser und Vaselin behandelt wurden; innerlich hat die Patientin kein Medikament genommen. Im Harn Eiweiß 12 $^0/_{00}$ Esbach. Zucker negativ, Jod negativ, im Sediment reichlich Leukocyten, granulierte Zylinder; Temperatur normal. Über beiden Lungen der Schall ad basim abgeschwächt. Desgleichen auch das Atmungsgeräusch, Herzaktion sehr schwach, Geräusche nicht deutlich zu konstatieren, Puls schwach, nicht beschleunigt. Die Hautdecken sind im allgemeinen blaß, Ödeme an den Füßen und um die Knöchel. In der Vorder- und Seitenfläche der beiden Unterschenkel je drei bis vier fünfkronengroße, braunschwarze, eingesunkene, trockene Schorfe, die von einem roten entzündlichen Rand

(Demarkation) umgeben sind, unter sich ein tiefgehendes Infiltrat tasten lassen und schmerzhaft sind. Daneben und weiter nach aufwärts mehrere meist unregelmäßige Herde, wo anscheinend über einer auffallend weißen Blasenbasis eine schlappe von dünner Wand gebildete Blase sich erhebt, deren Inhalt dünnflüssig fleischwasserfarbig ist. In der Umgebung dieser ebenfalls schmerzhaften Herde kleine Hämorrhagien; auch diese Herde als tiefe Infiltrate zu tasten, ähnlich wie sich besonders längs der Venen anscheinend entzündliche Geschwülste, weil schmerzhafte Tumoren, tasten lassen, über welchen die Haut in Form von unregelmäßigen Bogenlinien eine eigenartige Zyanose zeigt. Diese eigenartigen Flecke finden sich auch an der Vorderfläche des Oberschenkels; sie machen die folgenden Wandlungen durch: die zentralen Teile nehmen eine anämisch blasse oder bleigraue Farbe an, die gleichsam zuerst in der Tiefe beginnt und zur Oberfläche emporsteigt, woselbst man dann sieht, daß dieselbe einer zur Nekrose führenden vollständigen Blutleere entspricht; die in den peripheren Partien gelegenen dunkleren Flecke scheinen teils Hämorrhagien, teils oberflächlich gelegenen thrombosierten Gefäßen zu entsprechen. In der nächsten Zeit hebt sich die Epidermis zu der schon oben erwähnten Blase ab, deutlicher in der Peripherie als im Zentrum, wo eine allmähliche Mumifikation und Braunfärbung der anfangs anämisch-nekrotischen Partie eintritt. Entzündliche Erscheinungen sind während dieser ganzen Zeit nicht zu konstatieren und treten deutlich erst bei der Demarkation der Schorfe auf.

Danach wurden die Veränderungen als anämisch-nekrotische Infarkte der Haut gedeutet, die Anämie, Hämorrhagien, Thrombosen auf Arteriosklerose, die Nekrose auf den durch die Nephritis bedingten Gewebszustand zurückgeführt. Die Patientin starb nach 4 Tagen und die Sektion bestätigte diese Auffassung. Sie zeigte zunächst schwere Nephritis, mehr herdförmige arteriosklerotische Erscheinungen in der Aorta und hochgradige Veränderungen dieser Art an den Gefäßen der unteren Extremitäten; beide Art. femorales lassen sich als harte verkalkte Röhren bis in die kleinsten präparierbaren Äste verfolgen. Die herausgeschnittenen Herde der Haut zeigen, daß derselbe Prozeß schon makroskopisch bis in die Cutis fast überall bis an Subcutisgrenze zu verfolgen ist, insofern auf dem Durchschnitt überall enorm verdickte und zum Teil auch verkalkte, sich nadelartig anfühlende Gefäße anzutreffen sind. In den Herden selbst, besonders in den älteren, sieht man den gesamten Gefäßbaum zwischen Fascie und Cutis thrombosiert, was besonders an den in Xylol aufgehellten Stücken schön zur Ansicht kommt. Daneben zeigt das Fettgewebe eine Veränderung, die am besten als Ölcystenbildung bezeichnet werden kann. Es findet sich ein System von bis linsengroßen Hohlräumen, aus

welchen sich beim Durchschnitt eine fettig-ölige Flüssigkeit entleert, das Gewebe dazwischen ist bei alten Herden blutig bräunlich verfärbt. Dieser Verflüssigung geht zunächst eine Veränderung des Fettgewebes voraus, derzufolge dasselbe weniger transparent, resistenter, derber wird, was auf chronisches Ödem und später auch auf leukocytäre Durchtränkung hindeutet. Auf diesem Fettgewebe liegt nun die Cutis, wieder je nach dem Alter des Herdes, entweder anscheinend unverändert oder zu einem trockenen Häutchen zusammengeschrumpft. Die histologische Untersuchung bestätigt zunächst die schon makroskopisch sichtbare Arteriosklerose der Gefäße des Fettgewebes und der Subcutisgrenze. Sie äußert sich vor allem in einer hochgradigen Wandverdickung besonders der Arterien, weniger der Venen, derzufolge man noch an der Subcutisgrenze Gefäße von 1 mm Durchmesser und darüber antrifft. In der Wand findet man die Veränderungen der Arteriosklerose, Verdickung der Intima durch ein aus spindeligen und runden Zellen bestehendes Gewebe, Teilung der Elastica in mehrere konzentrische, untereinander durch Querfasern verbundene lockere Ringe, Auflockerung und Verbreiterung der Muscularis, Infiltration der Adventitia und Umgebung derselben durch ein an Rundzellen und Spindelzellen reiches Gewebe. In zahlreichen Gefäßen anscheinend mehr der Intima angehörige Kalkeinlagerungen in Form eines zirkulären Ringes oft von beträchtlicher Breite; dieser verkalkte Ring liegt in kleinen Gefäßen fast dem Endothel an. Durch die Wandveränderung bedingt, findet sich Verengerung des Lumens in zahlreichen Gefäßen Thrombose, die Thromben ziemlich reichlich von Leukocyten durchsetzt, in älteren Herden in Organisation begriffen. Neben thrombosierten Gefäßen mit verdickter Wand auch solche, wo durch einen großen in Organisation begriffenen Thrombus die Wand dilatiert und verdünnt ist. Enorme Ausdehnung sämtlicher Kapillaren des Fettgewebes und der Cutis bis zu den Papillargefäßen hinauf, alle Gefäße strotzend mit Blut gefüllt. Neben den Gefäßen reichlich Blutungen weniger ausgebreitet im Fett als in der Cutis und besonders im Stratum subpapillare, welches dicht von roten Blutkörperchen durchsetzt ist. In frischeren Herden in der Cutis fast keine leukocytäre Infiltration, fixe Kerne schlecht oder nicht mehr färbbar, Epidermis abgelöst und Papillen nackt, an anderen Stellen die Epidermis zur Blase abgehoben, ihre Zellen noch färbbar, oder

nur Teile der Epidermis zu intraepithelialen breiten Blasen abgehoben, auch hier darin die Epidermiszellen noch gut färbbar. Dort, wo die Anämie länger eingewirkt hat, haben auch die Epidermiszellen ihre Färbbarkeit verloren, daselbst zeigen dann die schlecht oder nicht mehr färbbaren Cutisfasern Zeichen der Vertrocknung, schneiden sich schlecht, hellen sich schlecht auf, die ganze Cutis ist zu einem festen mumifizierten Häutchen zusammengesunken. Unter diesen Stellen aber auch vielfach in frischeren Herden eine nicht geringe Leukocyteninfiltration, die zwischen den Cutisbündeln und längs der Septen des Fettgewebes ausgebreitet ist. In der Cutis nirgends Elemente einer proliferativen Entzündung, in den tiefsten Lagen des Fettgewebes Spuren beginnender Wucheratrophie. Der Papillarkörper zeigt in frischen Herden keine, in älteren nur geringe nach abwärts abnehmende Infiltration. Dieser Befund schließt jede superfizielle Dermatitis und damit jene nekrotisierende Form von Erythem aus, wie sie bei Nephritis beschrieben wurde; es bestätigt die schon klinisch und aus dem makroskopischen Aussehen des Präparates gestellte Diagnose einer anämischen Nekrose der Haut, bedingt durch arteriosklerotische Zirkulationsstörung. Daß die Haut durch eine derartige Anämie nekrotisiert, wissen wir von der Gangraena senilis, von Gangrän nach Thrombose, nach oblitierenden Gefäßprozessen usw.; hier ist aber die Hautnekrose ein Teil der peripheren Massennekrose, das Zirkulationshindernis liegt weit von der Haut entfernt. Daß die Arteriosklerose sich auch bis auf die Hautgefäße erstrecken kann, ist anscheinend erst in der letzten Zeit durch eine Beobachtung von Jesionek und Werner (Arch. f. Dermatol., Bd. 88) bekannt geworden, welche sie in einem Naevus myomatosus antrafen, während Verkalkung der Gefäße bereits früher einmal von Asahi (Arch. f. Dermatol., Bd. 76) in einem Lichen ruber verrucosus beschrieben wurde. Daß diese Gefäßveränderungen nicht bloß an den peripherstenEnden der Extremitäten, sondern auch an der Haut des Unter- und Oberschenkels zur anämischen Nekrose führen können, scheint bisher nicht bekannt zu sein, und dies ist auch der Grund, warum wir über diesen Fall berichten. Die Ursache warum es in diesem Falle zur Nekrose kam, ist, wie schon angedeutet, wohl zuletzt in der Nephritis gelegen, die zu einem Gewebszustand führt, welcher leichter zur Nekrose neigt. Wir haben diese nekroti-

sierende Gewebsbeeinflussung der Nephritis, auf welche von unserer Seite zuerst Polland (Arch. f. Dermatol. Bd. 78) hingewiesen hat, seither noch einmal an einem Erythema multiforme mit Nephritis konstatieren können; er verrät sich auch im Jodpemphigus bei Nephritikern und ist offenbar in seiner Wirkung ähnlich mit der zur Nekrose neigenden Gewebsbeschaffenheit bei schwerem Diabetes; es ist sehr wahrscheinlich, daß die von Kaposi beschriebene Gangraena diabetica bullosa serpiginosa eine obigem Falle ähnliche Pathogenese besessen hat.

---

100. Herr **Róna**-Budapest: **Beiträge zur Lehre von den chronischen atrophisierenden Dermatitiden.**

Alle, die sich mit den sog. diffusen und zirkumskripten, idiopathischen Atrophien und mit der Sklerodermie eingehender befassen, können sich immer mehr und mehr davon überzeugen, daß wir eigentlich einer ganzen Reihe chronischer Entzündungen gegenüberstehen, Entzündungen, die regelmäßig langsam in subepitheliale Vernarbung übergehen; also daß der primäre Prozeß eine entzündliche Reaktion und die Atrophie nur eine Abschlußerscheinung dessen ist.

Wenn wir zu dieser Erkenntnis gelangt sind, so ist auch das schon ein Fortschritt gegenüber der alten Auffassung, aber dabei stehen bleiben dürfen wir nicht. Wir müssen alle diese Krankheitsbilder von neuem studieren. Eine ganze Reihe von neueren Fragen drängt sich uns entgegen.

Hier nur einige davon:

1. Welche klinische Formen gehören zu den in regelmäßiger Weise zu subepithelialer Vernarbung führenden (atrophisierenden) chronischen Dermatitiden?

2. Welche klinische Formen gehören zusammen, d. h. bilden eine Erkrankung?

3. Ist der Krankheitserreger, der in der Haut die entzündliche Reaktion hervorruft, endogenen oder exogenen Ursprungs?

4. Wenn endogen, ob dann gewisse im Blute kreisende Schädlichkeiten in die Haut gelangten, oder ob eine materielle Veränderung oder funktionelle

Störung des Nervensystems die erste Schädigung hervorgerufen habe?

Bezüglich der ersten Frage müssen wir unter die atrophisierenden chronischen Dermatitiden schon jetzt folgende einreihen:

a) den Lupus erythematodes,

b) die unter verschiedenen Namen beschriebenen Fälle zirkumskripter Atrophodermien, so: „Atrophodermia erythematosa maculosa" mit exzentrischer Verbreitung (1889) (zwei Plaques auf der Stirne). „Atrophodermie erythemateuse en plaques à progression excentrique" (Thibierge 1891) (einige Plaques auf Wange und Stirne), „Atrophia maculosa cutis" (Jadassohn 1891) (mehrere Herde auf beiden Unterarmen und Handrücken); „Erythema atrofiante" (Pellizzari 1894); „Atrophodermia guttata" (Abraham 1899); „Atrophia maculosa cutis" Heuss 1901) (ein Fall mit typischem Lupus erythematodes und 60—80 atrophischen Plaques auf dem Stamme und den oberen Extremitäten, ein anderer mit einigen Herden im Gesichte und auf der Kopfhaut); „Plaques atrophiques" (Du Castel 1901) (mit einigen Plaques auf der Stirne); „Dermatite faciale atrophohypertrophique en aires à progression excentrique, d'origine indeterminée peutêtre tuberculeuse" (Beurman et Gougerot 1905) (um die Öffnung des äußeren Gehörganges herum zwei symmetrische Plaques). (Über diese Gruppe siehe Thibierge's Arbeit (Annales de Dermatologie 1905, Nr. 12) speziell über ihre Beziehung zum Lupus erythematodes.)

c) Sehr langsam verlaufende, inselförmige Dermatitiden.

Hier führe ich meine eigenen Erfahrungen an.

I. Frau I. P., 34 Jahre alt, verheiratet, meldete sich am 2. Oktober 1905 bei mir. Stark beleibte Frau. Vor drei Jahren sehr starke Parästhesien. Seit Februar 1905 sind ihre Finger bald geschwollen, bald geht diese Schwellung zurück.

Status praesens: Auf dem linken Handrücken, auf der Dorsalfläche der Finger livide, erythematöse, schmerzlose, diffuse Infiltrate; Parästhesien.

5. Dez. 1907. Die Finger unverändert. Auf der Streckseite des linken Unterarmes zahlreiche, hellergroße, längliche, unregelmäßige hyperämische Flecke. Parästhesien zeitweilig in der linken Hand und am Unterarm. Befund der inneren Organe und

des Nervensystems negativ. Patientin habe ich seither nicht gesehen.

II. J. Sz., 37 Jahre alt, verheiratet, meldete sich am 18. Dez. 1905. Seit fünf Jahren nicht juckende Flecke auf der Haut; der Prozeß begann auf den Schenkeln; die Flecke blassen zeitweise ab und verschwinden. Seit zwei Jahren rheumatische Schmerzen in den Gelenken der Extremitäten. Seit einem Jahre zeitweilig starke Parästhesien in den Extremitäten. Schlaf und Appetit gut, Stuhl regelmäßig.

Status praesens: Wohlbeleibte Frau. Auf dem rechten Handrücken kinderhandgroße, dünne, livide, stellenweise glänzende und weiße, narbenartige, in dünneren Falten als die intakte Haut abhebbare Flecke, auf dem linken Oberarm einige unregelmäßige, auf dem rechten Oberarm zahlreiche ähnliche, livide Flecke. Fingernagel bis hellergroße, livide, in der papillaren Schicht sitzende Infiltrate, die den Lepraflecken ähnlich sind; ähnliche auf der Gesamtoberfläche der Schenkel, auf den Knien. Ein kinderhandtellergroßes dünnes, livides Infiltrat auf dem rechten Fußrücken. Sonst nichts. Schleimhäute, Gelenke normal. Sensibilität überall gut. Innere Organe, Nervensystem normal. Harnbefund negativ.

4. Dez. 1906. Rheuma gebessert, die Parästhesien vergangen, die Flecke ineinander geflossen; an den Knien bis zur Subcutis vertieft, sind die Infiltrate knotig; aber die meisten sind auch jetzt noch fleckartig und sitzen in der Papillarschicht, nur wenige tiefer in der Cutis. Während des ganzen Winters Frösteln. Einmal Arsenzoster. Patientin habe ich seither nicht gesehen.

d) Gruppe der Dermatitis lichenoides chronica atrophicans:

1. Lichen albus (Zumbusch). Miliare, hyperämische Infiltrate, die in 2—4 Wochen abblassen, bald in schneeweiße Narben mit Hyperkeratose übergehen. Durch dichte Aneinanderlagerung entstehen größere Plaques. Ausführlicheres siehe bei v. Zumbusch und bei Csillag (wird demnächst erscheinen).

2. Lichen sclereux der französischen Autoren.

3. White's spot disease (?), welche auch als Sklerodermie bezeichnet wird.

e) „Poikilodermia atrophicans vascularis" (Jakobi). Den Fall sah ich in Bern 1906. „Sclerose atrophique de la peau" (Petges et Cléjat 1906).

f) „Acrodermatitis atrophicans" (Herxheimer), (Atrophia diffusa, idiopathica; Erythromelia Pick).

g) Typische Sklerodermien.

h) Mit Sklerodermien kombinierte Fälle von Acrodermatitis atrophicans. Hierher gehören die Fälle der Lesserschen Klinik in Berlin; des weiteren Bruhns, 1 Fall (1900); Nikulin und Metscherskys, 2 Fälle; Herxheimers 1 Fall; W. Picks (1902) 1 Fall; Hoffmanns (1903) 1 Fall; Ledermanns 1 Fall; Breslauer Naturforschertag (1904) bei Neisser, 2 Fälle. Weiter mein eigener, in Budapest den nach Sarajewo reisenden deutschen Dermatologen 1903 vorgestellter folgender Fall;

B. A., 65 Jahre alter, verwitweter Private aus Z. kam am 4. Mai 1903 zu mir. Auf dem rechten Ellbogen seit 35 Jahren, auf den Unterschenkeln seit 15 Jahren rote, harte Flecke, die sich seit Jahren nicht verändert haben. Auf den Fersen unerträgliches Jucken.

Status praesens: Ausgesprochene, speckfarbene, brettharte Sklerodermie in Streifen und Flecken vom Knöchel bis zum oberen Drittel des Unterschenkels. An den Fersen gar keine Veränderung, nur außerordentlich heftiges Jucken. Die Haut ist von den durchscheinenden subkutanen Venen in ca. handtellergroßen Flächen über beiden Knien und Ellbogen diffus livid gefärbt und so sehr verdünnt, daß sie ständig in feine Falten gelegt und faltbar ist. In den Regiones praepatellares, auf den Ellbogenspitzen sind einzelne in der Subcutis sitzende, knorpelharte, scharf begrenzte, unregelmäßige, harte, bindegewebige Klumpen zu tasten, die verschiebbar sind und die Haut darüber in feinen Falten abzuheben gestatten. Ein von den Ellbogenspitzen über die Ulna hinabziehendes, 2 cm breites und 6 cm langes und distal sich verjüngendes Infiltrat, das die ganze Cutis einnimmt und aus gelbbraunen Knoten besteht, ohne irgendwelche subjektive Erscheinungen hervorzurufen. Auf dem rechten Nasenflügel ein linsengroßes Epitheliom. Varicositas crurium.

Am 10. Juni status idem.

Anfangs September status idem.

Seither habe ich Patientin nicht gesehen.

Was den zweiten Punkt betrifft, so steht die Sache heute folgendermaßen: Das klinische Bild des Lupus erythematodes ist genugsam bekannt. Deshalb müssen die jüngsten Bestrebungen, welche die Identität der sehr zirkumskripten Atrophien mit dem Lupus erythematodes dartun wollen, neue Stützpunkte gewinnen. Ich konzediere, daß dies Thibierge in dem einen oder anderen Falle gelungen ist, indem auch die Charakteristika des Lupus erythematodes vorhanden waren. Soviel ist mir aber schon jetzt auf Grund meiner eigenen Erfahrungen klar, daß die durch Jadassohn publizierte Atrophia maculosa und auch mehrere andere nicht in dem Lupus erythematodes aufgehen muß.[1]) Die heterogensten toxischen (?) Schädlichkeiten können zu inselförmigen, mit subepithelialen Vernarbungen endenden Entzündungen, also in ihrem Endresultate identischen Hautveränderungen führen. Es kann daher sein, daß bei den bereits beschriebenen Fällen voneinander verschiedene Toxica (?) die Krankheitsursache abgeben. Dasselbe gilt auch a) von dem Krankheitsbild der Dermatitis lichenoides chronica atrophicans, welche Zumbusch unter dem Namen „Lichen albus" beschrieben, und b) vom „Lichen sclereux" der Franzosen in bezug auf Lichen ruber planus. Weder Zumbusch noch ich (im Caillagschen Falle) haben ein Lichen planus-Knötchen beobachten können. Der Jakobische Fall von „Poikilodermia atrophicans" und der Petges und Cléjatsche „Sclérose atrophique de la peau" müssen einstweilen auch auf ihre Unterbringung warten.

Eine klinische Einheit scheinen zu bilden die „Atrophia idiopathica diffusa", recte „Acrodermatitis atrophicans" (Herxheimer), die „Erythromelia Pick" genannte diffuse chronische Entzündungsform. (Vielleicht gehören meine obigen 2 Fälle unter a) von „sehr langsam verlaufenden, inselförmigen Dermatitiden" hierher und sind nur Anfänge dieser Krankheit.) Ebenso bilden eine klinische Einheit auch die Sklerodermien. (White's spot disease gehört nach meiner Ansicht nicht zu den Sklerodermien.)

---

[1]) Anm. während der Korrektur: Ein Fall, vorgestellt am Frankfurter Kongreß 1908, zeigte, daß solche Atrophiae maculosae nach einem Lichen annularis entstanden sind, welcher mit Lupus erythematodes nichts gemein hatte.

Inwieweit nun die Sklerodermie mit der vorigen Krankheitsform (Acrodermatitis atrophicans) im Zusammenhang ist, darüber wird die Aufhellung der ätiologischen Momente, eventuell noch zahlreichere, eingehendere klinische Beobachtungen endgültig entscheiden. So viel steht aber jetzt schon zweifellos fest, daß ein und derselbe Krankheitserreger imstande ist, sowohl die Hautveränderungen der typischen Sklerodermie als auch die der typischen Akrodermatitis hervorzurufen, denn schon bis jetzt sind in ca. 12 Fällen die beiden Veränderungen miteinander verwoben vorgekommen.

Bezüglich der dritten Frage glaube ich nicht, daß Zweifel auftauchen könnten, daß alle diese in chronische Vernarbung übergehende Dermatitiden nicht endogenen Ursprungs wären. Dies können wir aus den klinischen Zeichen leicht genug feststellen.

Bezüglich der vierten Frage können wir schon jetzt behaupten, daß der Lupus erythematodes, die von mir gesehenen generalisierenden, inselförmigen, chronischen Hautentzündungen, der „Lichen albus Zumbusch" hämatogenen Ursprung haben; diesbezüglich kann kein Zweifel obwalten. Was die Jakobischen, Petges und Cléjatschen Fälle, die Acrodermatitis atrophicans, die Sklerodermie betrifft, so sind auch diese aller Wahrscheinlichkeit nach auf einen hämatogenen Krankheitserreger zurückzuführen; doch möchte ich, weil dies ein wichtiges Thema des kommenden Budapester Kongresses bildet, mich darüber nicht breiter auslassen. Mein heutiger kurzer Vortrag hatte auch keinen anderen Zweck, als Beiträge zu liefern und einen Komplex jener Fragen zu skizzieren, deren Beantwortung wir erstreben müssen.

---

101. Herr **Kuznitzky**-Cöln: **Eine neue Art von Suspensorien (Gürtelsuspensorien).**

Meine Herren! Alle bisherigen Suspensorien haben einen gemeinsamen Kardinalfehler: sie rutschen. Und es gibt wohl niemanden unter uns, der sich nicht schon über den schlechten Sitz eines Suspensoriums hätte ärgern müssen, das er einige Tage zuvor einem Patienten selbst rite angelegt. — Aber es ist eigentlich gar nicht erstaunlich, daß die bisherigen Suspensorien rutschen:

ihre Konstruktion ist nämlich nichts weniger als anatomisch. Seinen Halt soll das Suspensorium an der Crista ossis ilium haben. Das Skrotum aber, das vom Suspensorium getragen werden soll, liegt (in senkrechter Linie gemessen) durchschnittlich doch ca. 15 cm tiefer. Bei korpulenten Patienten ist diese Entfernung noch größer. Der Gurt der bisherigen Suspensorien muß also

Abb. 10.

von der Hüfte mehr oder weniger steil nach dem Skrotum herabsteigen. Nun sind die Hüften beim Manne schon an und für sich schmal, und so wäre es eigentlich ein Wunder, wenn die bisherigen Suspensorien sich längere Zeit in ihrer ursprünglichen Lage halten und damit ihre Bestimmung, das Skrotum zu heben, erfüllen könnten. Es ist demnach ein sozusagen selbstverständliches

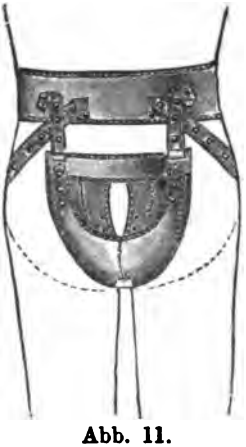

Abb. 11.

Abb. 12.

Erfordernis, daß Gurt und Tragbeutel nicht wie bisher miteinander verbunden sein dürfen, sondern daß sie voneinander vollständig getrennt sein müssen. Als Gurt ist ein breiter, widerstandsfähiger Stoffstreifen gewählt worden (Abb. 10), der in der Weite leicht verstellbar ist und dadurch dem jeweiligen Taillenumfang genau angepaßt werden kann. Dieser Gürtel bildet die erforderliche feste und unverrückbare Basis für die Befestigung

der Tragbeutel. — Die Form der Tragbeutel kann natürlich eine beliebige, dem betreffenden Zweck entsprechende sein. Für Epididymitis ist wohl die Langlebert-Neissersche Form (Abb. 11) die zweckmäßigste. Für Gonorrhoe wird man ein Suspensorium mit Klappe (Abb. 12) wählen. Handelt es sich um Varicocele usw., so ist die einfache Form ohne Klappe (Abb. 13) die geeignetste. — Sehr gut hat sich bei mir der Gürtel auch zur Befestigung des von Kollegen Salomon-Koblenz vor einiger Zeit in Düsseldorf demonstrierten, sehr zweckmäßigen, dreieckigen Buboverbandes (Abb. 14) bewährt. — Die Befestigung der Tragbänder an dem

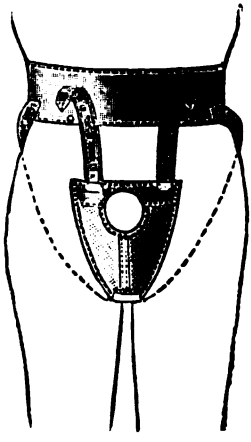

Abb. 13.

Abb. 14.

Gürtel ist ursprünglich mit Sicherheitsnadeln bewerkstelligt worden. Auch Schnallen wurden später versucht, ferner Knöpfe und Ösen. Nach mehrfachen diesbezüglichen Änderungen hat der Fabrikant des Gürtelsuspensoriums (die Firma Kühne, Sievers & Neumann-Köln) die Befestigung neuerdings in sehr vollkommener Weise durch eine besondere Art fester und widerstandsfähiger Druckknöpfe hergestellt, die in der erforderlichen Anzahl in die Bänder und den Gürtel eingeschlagen sind und in der Befestigungsmöglichkeit einen großen, dem Patienten individuell anpaßbaren Spielraum gewähren.

Die „Gürtelsuspensorien" haben sich mir so gut bewährt, daß ich sie Ihnen zur Benutzung empfehlen kann.

Register.

Seite

Acanthosis nigricans (Arning) 109
— — (Herxheimer) 109
— — (Jadassohn) 109
— — (Müller-Metz) 106
— — (Schirren) 109
Acrodermatitis chronica atrophicans (Ehrmann) 302
— — (Hertmanni) 290
Albrecht, Stellung einiger Hautgeschwülste in der Geschwulstlehre 70
Allgemeinsyphilis bei Kaninchen, Über klinisch erkennbare (Grouven) 212
Angioma keratosum (Bettmann) 377
— — (Grouven) 378
Antipusmull (Westberg) 333
Arndt, Dermatitis atrophicans 351
— Mycosis fungoides d'emblée 133
— Porokeratosis Mibelli 135
Arning, Acanthosis nigricans 109
— Behandlung des venerischen Bubo 285
— Blasenbildung durch hypnotische Suggestion 346
— Dermatitis atrophicans 351
— Gangrän, Demonstration von Moulagen von infantiler 402
— Hydroa aestivale 289
— Lichen sclerosus 123
— Morbus Raynaud 329
Arteriosklerotisch-anämische Infarkte der Haut (Kreibich) . . . 458
Atoxylbehandlung, externe (Hoffmann) 405
— — (Nagelschmidt) 405
— — (v. Nothafft) 404. 406
Atrophia cutis nach Lichen ruber acuminatus (Baer) 390
Atrophisierende Dermatitiden, Beiträge zur Lehre von den chronischen (Róna) 462
Axmann, Kohlensäureschneebehandlung eines Naevus vasculosus . 384

Baer, Atrophica cutis nach Lichen ruber acuminatus 390
— Gonorrhoe-Behandlung, Beiträge zur 264
— Lichen ruber planus nach Arsendarreichung 381
— Naevus pigmentosus mit nachträglich aufgetretener Depigmentierung 383
— Pseudopelade Brocq 382

Seite
Baum, Lichen ruber planus annularis 135
— Porokeratosis Mibelli 135
Becker, Hydroa aestivale 288
— Lupus mit Hochfrequenz behandelt 287. 288
Bedeutung der Vererbung für die Haut und ihre Erkrankungen (Hammer-Stuttgart) 71
Behandlung des venerischen Bubo (Arning) 285
Beiträge zur Lehre von den chronischen atrophisierenden Dermatitiden (Róna) 462
Bender, Lupus erythematosus 376
Bettmann, Angioma keratosum 377
— Epidermolysis bullosa, Dystrophische Form der 377
— Lichen ruber planus volae manus 377
— Orientbeule, Über die 333
— Pachyonychia congenita 378
— Psorospermosis follicularis (Darier) 111
— Scleroedem 127
— Xanthoma striatum volae manus 378
Bewegungen, Automatische, des Uterus und ihre Bedeutung für die Pathologie der Gonorrhoe (Schindler) 260
Biologie und Differentialdiagnose des Gonokokkus und seiner Verwandten (Ghon, Mucha, Wiesner) 281
Blaschko, Diagnose, Fall zur 333
— Scleroedem 127
— Serodiagnostik der Syphilis nach Wassermann-Neisser-Bruck . . 179
— Stauungsdermatose 309. 310
Blasenbildung durch hypnotische Suggestion (Arning) 346
— — (Hammer-Berlin) 346
— — (Kohnstamm u. Pinner) 342
— — (Kreibich) 346
— — (Pinner) 347
— — (Touton) 346
— — (Veiel sen.) 346
Blastomykosis cutis (Fabry) 101. 102
— — (Reitmann) 102
Bloch, Über Hautimmunität 94
Blumenthal, Serodiagnostik der Syphilis nach Wassermann-Neisser-Bruck 172
v. Broich, Psorospermosis follicularis (Darier) 110
Bruck, Serodiagnostik bei Syphilis nach Wassermann-Neisser-Bruck 144
Bubo, Behandlung des venerischen (Arning) 285

Chemische Untersuchung des Blutes luetischer Menschen (Winternitz) 259
Chemotherapie, Über moderne (Ehrlich) 52
Cystenbildung im Spinalganglion bei Pemphigus malignus (Kreibich) 366

Seite
Delbanco, Erythema perstans faciei, Zur Ätiologie des 366
— Kraurosis glandis et praeputii penis 384
— Sekundäre Gummibildung sive gummöse Lymphdrüseninfektion . 228
Depigmentierung, Naevus pigmentosus mit nachträglich aufgetretener (Baer) 383
Dermatitiden, Beiträge zur Lehre von den chronischen atrophisierenden (Róna) 462
Dermatitis atrophicans, Endausgänge der (Arndt) 351
— — (Arning) 351
— — (Herxheimer) 351
— — (Ledermann) 350
— — (Oppenheim) 347
— eczematoides atrophicans (Herxheimer und Plaß) 209
— herpetiformis Duhring (Herxheimer und Reinhart) 324
— — bei einem 3jährigen Kinde (Foster) 326
— papillaris capillitii (Herxheimer) 331
— — (Müller) 379
Diagnose, Fall zur (Blaschko) 333
— — (Eschweiler) 333
— — (Salomon) 332
Dreyer, Mischinfektion bei Syphilis 229

Eczema ani, Therapie des (Kohn) 341
— — (Nagelschmidt) 341
— — (v. Petersen) 341
— — (Saalfeld) 341
— — (Schiff) 340
— — (Touton) 341
— — (Veiel sen.) 337. 342
Ehrlich, Chemotherapie, Über moderne 52
Ehrmann, Acrodermatitis chronica atrophicans 302
— Elephantiasis mit konsekutiver Knochenatrophie 113
— Hydroa aestivale 289
— Lichen sclerosus 122
— Lichteinwirkung, Über physiologische und therapeutische . . . 215
— Lupus erythematosus 136
— Morbus Raynaud 329
— Psorospermosis follicularis Darier 111
Elephantiasis mit konsekutiver Knochenatrophie (Ehrmann) . . . 113
— — (Kutznicky) 111
— — (Merk) 113
— — (Oppenheim) 113
Epidermolysis bullosa, Dystrophische Form der (Bettmann) . . . 377
Erythema elevatum diutinum (Halle) 127
— induratum Bazin (Herxheimer) 315
— perstans faciei, Zur Ätiologie des (Delbanco) 366

Seite
Erythema perstans faciei, Zur Ätiologie des (Kreibich) 361
— — (Müller) 366
Erythrodermie en plaques pityriasique (Finger) 199
— — (Polano) 198
Eschweiler, Fall zur Diagnose 333

Fabry, Blastomykosis cutis 101 102
— Pemphigus foliaceus 103
Filaria volvulus in der Haut, Demonstration von Präparaten von (Hoffmann und Halberstädter) 388
Finger, Erythrodermie pityriastique en plaques disseminées . . . 199
— Lichen ruber planus serpiginosus 313
— Mykosis fungoides d'emblée 133
Foster, Dermatitis herpetiformis Duhring bei einem dreijährigen Kinde 326
— Tuberculosis ulcerosa miliaris cutis, Ein Fall von eigentümlicher papulo-ulceröser Form der 434
— siehe Herxheimer 196
Fulgurationsbehandlung des Lupus (Kreibich) 204
— — (Nagelschmidt) 205
— — (Werner) 199. 205

Gangrän, Demonstration von Moulagen eines Falles von infantiler (Arning) 402
— — (Nothafft) 404
Genese der Urethralstrikturen (Hübner) 406
Geschwulstlehre, Die Stellung einiger Hautgeschwülste in der (Albrecht) 70
Ghon-Mucha-Wiesner, Biologie und Differentialdiagnose des Gonokokkus und seiner Verwandten 281
Goldstein, Lupus erythematosus 137
Gonokokkus, Zur Biologie und Differentialdiagnose des (Ghon-Mucha-Wiesner) 281
Gonorrhoe, Über automatische Bewegungen des Uterus und ihre Bedeutung für die Pathologie der (Schindler) 260
Gonorrhoebehandlung, Beiträge zur (Baer) 264
Groß, Morbus Hodgkin 319
— Serodiagnostik der Syphilis nach Wassermann-Neisser-Bruck . . 190
Grouven, Angioma keratosum 378
— Über klinisch erkennbare Allgemeinsyphilis bei Kaninchen . . 212
Gummibildung, Sekundäre, sive gummöse Lymphdrüseninfektion (Delbanco) 228

Halberstädter, siehe Hoffmann 388
Halle, Erythema elevatum diutinum 127
— Hydroa aestivale 289
— Scleroedem 123

Seite
Halle, siehe Hoffmann 383
Hammer-Berlin, Blasenbildung durch hypnotische Suggestion . . 346
— -Stuttgart, Bedeutung der Vererbung für die Haut und ihre Erkrankungen 71
— — Hydroa aestivale 289
Hartmann, Pyrogallusnafalanpflaster, Ein fünfprozentiges 388
— Urticaria perstans, Ein eigenartiger Fall von 385
Hautgeschwülste, Die Stellung einiger in der Geschwulstlehre (Albrecht) 70
Hautimmunität, Über (Bloch) 94
Hautveränderung bei Hodgkinscher Krankheit (Kreibich) 351
Hertmanni, Acrodermatitis chronica atrophicans 290
Herxheimer, Acanthosis nigricans 109
— Dermatitis atrophicans 351
— — papillaris capillitii 331
— Erythema induratum Bazin 315
— Lichen pilaris capitis 322
— — ruber monileformis 195. 196
— — — planus serpiginosus 310. 311. 313
— — sclerosus 123
— Lupusbehandlung mit Pyrogallus 206
— Lupus erythematosus 105
— — mit Hochfrequenz behandelt 288
— Morbus Darier 314
— — Hodgkin 320
— — Raynaud 328. 329
— Mykosis fungoides 302
— — — d'emblée 134
— Pseudo-alopecia atrophicans 208
— Psorospermosis follicularis Darier 111
— Pyrogallusbehandlung des Lupus vulgaris 206
— Sklerodermie, Strichförmige 316
— White spot disease 397
— — — — und zirkumscripte Sklerodermie, Zur Kenntnis der . . 396
— Xeroderma pigmentosum 330
— und Foster, Lupus follicularis disseminatus 196
— und Hoehne, Lymphangioma cutis 318
— — Morbus Hodgkin 318
— und Köhler, Stauungsdermatose (Purpura annularis teleangiectodes Majocci) 305
— und Plaß, Dermatitis eczematoides atrophicans 209
— und Reinhart, Dermatitis herpetiformis Duhring 324
— — Sykosis lupoides 321
Hinrichs, Serodiagnostik bei Syphilis nach Wassermann-Neisser-Bruck 191
Hodgkinsche Krankheit, Hautveränderung bei (Kreibisch) . . . 351

Seite
Hoehne, Serodiagnostik bei Syphilis nach Wassermann-Neisser-Bruck 171
— siehe Herxheimer 318
Hoffmann, Atoxylbehandlung, externe 405
— Chronischer Rotz des Mundes und der Oberlippe 113 118
— Lichen sclerosus Hallopeau 118 123
— Pemphigus foliaceus 104
— Sklerodermie, strichförmige 317
— Serodiagnostik der Syphilis nach Wassermann-Neisser-Bruck . . 159
— und Halberstädter, Filaria volvolus in der Haut, Demonstration von Präparaten von 388
— und Halle, Kohlensäureschneebehandlung eines Naevus vasculosus 383
— und Juliusberg, white spot disease, Zur Kenntnis der — und zirkumskripten Sklerodermie 390
Hübner, Mykosis fungoides 303
— Urethralstrikturen, Zur Genese der 406
Hydroa aestivale (Arning) 289
— — (Becker) 288
— — (Ehrmann) 289
— — (Halle) 289
— — (Hammer-Stuttgart) 289
— — (Jadassohn) 289
— — (Kreibich) 289
— — (Neisser) 289
— — (Veiel sen.) 289

Jacobi, Lupusbehandlung mit statischer Elektrizität nach Suchier 454
— Mykosis fungoides d'emblée 129. 134. 286
— Psorospermosis follicularis Darier 111
Jadassohn, Acanthosis nigricans 109
— Hydroa aestivale 289
— Lichen ruber planus annularis 135
— — sclerosus Hallopeau 123
— Lupus erythematosus 137
— Morbus Hodgkin 320
— Stauungsdermatose 309
— white spot disease und zirkumskripte Sklerodermie, Zur Kenntnis der 397
Jesionek, Pemphigus foliaceus 104
Infarkte der Haut, Arteriosklerotisch-anämische (Kreibich) . . . 458
Juliusberg, Mykosis fungoides d'emblée 134
— Sklerodermie, strichförmige 317
— siehe Hoffmann 390

Koehler, siehe Herxheimer 305
Kohlensäureschneebehandlung eines Naevus vasculosus (Axmann) 384

Seite
Kohlensäureschneebehandlung eines Naevus vasculosus (Hoffmann und Halle) 383
— (Nagelschmidt) 383
— (Veiel sen.) 384
Kohn, Eczema ani 341
Kohnstamm und Pinner, Blasenbildung durch hypnotische Suggestion 342
Kraurosis glandis et praeputii penis (Delbanco) 384
Kreibich, Arteriosklerotisch-anämische Infarkte der Haut . . . 458
— Blasenbildung durch hypnotische Suggestion 346
— Chronischer Rotz des Mundes und der Oberlippe 117
— Cystenbildung im Spinalganglion bei Pemphigus malignus . . . 366
— Erythema perstans faciei, Zur Ätiologie des 361
— Fulgurationsbehandlung des Lupus 204
— Hautveränderung bei Hodgkinscher Krankheit 351
— Hydroa aestivale 289
— Lichen ruber moniliformis 196
— Pemphigus malignus, Cystenbildung im Spinalganglion bei . . . 366
— Serodiagnostik der Syphilis nach Wassermann-Neisser-Bruck . . 168
— Xeroderma pigmentosum 331
Kutznitzki, Elephantiasis mit konsekutiver Knochenatrophie . . 111
— Suspensorien, Eine neue Art von 467

Landau, Seradiognostik der Syphilis nach Wassermann-Neisser-Bruck 188
Ledermann, Dermatitis atrophicans 350
— Pemphigus foliaceus 104
Lesser, Fr., Serodiagnostik der Syphilis nach Wassermann-Neisser-Bruck 174
Leyberg, Urethritis, Zur pathologischen Anatomie der weiblichen gonorrhoischen 270
Lichen pilaris capitis (Herxheimer) 322
— ruber acuminatus, Atrophia cutis nach (Baer) 390
— — moniliformis (Herxheimer) 195. 196
— — — (Kreibich) 196
— — planus annularis (Baum) 135
— — — (Jadassohn) 135
— — — (Oppenheim) 135
— — — nach Arsendarreichung (Baer) 381
— — — serpiginosus (Finger) 313
— — — — (Herxheimer) 310. 311. 313
— — — — (Touton) 311
— — — volae manus (Bettmann) 377
— sclerosus Hallopeau (Arning) 123
— — — (Ehrmann) 122
— — — (Herxheimer) 123
— — — (Hoffmann) 118. 123

Seite
Lichen sclerosus Hallopeau (Jadassohn) 123
— — — (Reitmann) 122
Lichtwirkung, Über physiologische und therapeutische (Ehrmann) 215
Linoval, Über (Salomon) 335
Lupusbehandlung mit Pyrogallus (Herxheimer) 206
— mit statischer Elektrizität nach Suchier (Jacobi) 454
— mit Stauungshyperämie nach Bier (v. Petersen) 372
Lupus erythematosus (Bender) 376
— — (Ehrmann) 136
— — (Goldstein) 137
— — (Herxheimer) 105
— — (Jadassohn) 137
— — (Salomon) 136
— — (Veiel jun.) 105
— follicularis disseminatus (Herxheimer und Foster) 196
— Fulgurationsbehandlung des Lupus vulgaris (Kreibich) 204
— — — (Nagelschmidt) 205
— — — (Werner) 199. 205
— mit Hochfrequenz behandelt (Becker) 287. 288
— — — (Herxheimer) 288
— — — (Müller) 288
— — — (Neisser) 288
— vulgaris, Über Behandlung des, mit Stauungshyperämie nach Bier (v. Petersen) 372
Lymphangioma cutis (Herxheimer und Hoehne) 318
Lymphdrüseninfektion, Sekundäre Gummibildungen sive gummöse (Delbanco) 228

Merk, Elephantiasis mit konsekutiver Knochenatrophie 113
— Stauungsdermatose 310
Microsporon, Un nouveau; le microsporum villosum (Minne) . . . 447
Minne, Microsporum, un nouveau, le microsporum villosum . . . 447
Mischinfektion bei Syphilis (Dreyer) 229
Morbus Darier (siehe auch Psorospermosis follicularis) (Herxheimer) 314
— — (Stern) 315
— — (Veiel sen.) 314
— Hodgkin (Groß) 319
— — (Herxheimer) 320
— — (Herxheimer und Höhne) 318
— — (Jadassohn) 320
— — (Touton) 320
— Raynaud (Arning) 329
— — (Ehrmann) 329
— — (Herxheimer) 328. 329
— — (Veiel sen.) 329
Much a, Über Rektalgonorrhoe 277

Seite
Mucha, siehe Ghon und Wiesner 281
Müller-Mainz, Dermatitis papillaris capillitii 379
— Erythema perstans faciei 366
— -Metz, Acanthosis nigricans 106
— Lupus mit Hochfrequenz behandelt 288
— -Wien, Serodiagnostik der Syphilis nach Wassermann-Neisser-Bruck 187
— siehe Landau 188
Mycosis fungoides (Herxheimer) 302
— (Hübner) 303
— d'emblée (Arndt) 133
— — (Finger) 133
— — (Herxheimer) 134
— — (Jacobi) 129. 134. 286
— — (Juliusberg) 134
— — (Neisser) 134
— — (Saalfeld) 134
— — (Schiff) 134
— — (Spiegler) 134

Naevus pigmentosus mit nachträglich aufgetretener Depigmentierung (Baer) 383
Nagelschmidt, Atoxylbehandlung, externe 405
— Eczema ani 341
— Fulgurationsbehandlung des Lupus 205
— Kohlensäureschneebehandlung eines Naevus vasculosus 383
Neisser, Bericht über die in Java angestellten experimentellen Syphilisforschungen 137
— Hydroa aestivale 289
— Lupus mit Hochfrequenz behandelt 288
— Mykosis fungoides d'emblée 134
— Serodiagnostik bei Syphilis nach Wassermann-Neisser-Bruck . . 193
v. Nothafft, Externe Atoxylbehandlung 404. 406
— Gangrän, infantile 404

Oppenheim, Dermatitis atrophicans, Endausgänge der 347
— Elephantiasis mit konsekutiver Knochenatrophie 113
— Lichen ruber planus annularis 135
Orientbeule, Über die (Bettmann) 333

Pachyonychia congenita (Bettmann) 378
Pemphigus foliaceus (Fabry) 103
— — (Hoffmann) 104
— — (Jesionek) 104
— — (Ledermann) 104
— malignus, Cystenbildung im Spinalganglion bei (Kreibich) . . 366
v. Petersen, Eczema ani 341

Seite
v. Petersen, Lupusbehandlung mit Stauungshyperämie nach Bier 372
Pinner, Blasenbildung durch hypnotische Suggestion 347
— siehe Kohnstamm 342
Plaß, siehe Herxheimer 209
Polano, Erythrodermie pityriasique en plaques disseminées . . . 198
Porokeratosis Mibelli (Arndt) 135
— — (Baum) 135
Präventivbehandlung bei Syphilis (Scherber) 232
Primaraffekte, Zur Kenntnis der multiplen (Sklarek) 223
Pseudoalopecia atrophicans (Herxheimer) 208
Pseudopelade Brocq (Baer) 382
Psorospermosis follicularis (siehe auch Morbus Darier) (Bettmann) 111
— — (v. Broich) 110
— — (Ehrmann) 111
— — (Herxheimer) 111
— — (Jacoby) 111
Pyrogallus, Behandlung des Lupus mit (Herxheimer) 206
Pyrogallusnafalanpflaster, ein 5prozentiges (Hartmann) 388

Reinhart, siehe Herxheimer 321. 324
Reitmann, Blastomykosis cutis 102
— Lichen sclerosus 122
— Stauungsdermatose 309
Rektalgonorrhoe (Mucha) 277
Róna, Atrophisierende Dermatitiden, Beiträge zur Lehre von den chronischen 462
Rotz, chronischer, des Mundes und der Oberlippe (Hoffmann) 113. 118
— — (Kreibich) 117

Saalfeld, Eczema ani 341
— Mykosis fungoides d'emblée 134
Sachs, Serodiagnostik der Syphilis nach Wassermann-Neisser-Bruck 166
Salomon, Diagnose, Fall zur 332
— Linoval 335
— Lupus erythematosus 136
Scherber, Präventivbehandlung bei Syphilis 232
Schiff, Eczema ani 340
— Mykosis fungoides d'emblée 134
Schindler, Bewegungen, automatische, des Uterus und über ihre Bedeutung für die Pathologie der Gonorrhoe 260
Schirren, Acanthosis nigricans 109
Scleroedem (Bettmann) 127
— (Blaschko) 127
— (Halle) 123
Sklerodermie, Zur Kenntnis der White spote disease und der zirkumskripten (Herxheimer) 396

Seite
Sclerodermie, Zur Kenntnis der White spote disease und der zirkumskripten (Hoffmann und Juliusberg) 390
— — (Jadassohn) 397
— Strichförmige (Herxheimer) 316
— — (Hoffmann) 317
— — (Juliusberg) 317
— — (Westberg) 317
Serodiagnostik bei Syphilis nach Wassermann-Neisser-Bruck (Blaschko) 179
— — (Blumenthal) 172
— — (Bruck) 144
— — (Groß) 190
— — (Hinrichs) 191
— — (Hoehne) 171
— — (Hoffmann) 159
— — (Kreibich) 168
— — (Landau und Müller-Wien) 188
— — (Lesser, Fr.) 174
— — (Müller-Wien) 187
— — — siehe Landau 188
— — (Neisser) 193
— — (Sachs) 166
Sklarek, Primäraffekte, Zur Kenntnis der multiplen 223
Spiegler, Mykosis fungoides d'emblée 134
Spinalganglion, Cystenbildung im, bei Pemphigus malignus (Kreibich) 366
Stauungsdermatose (Blaschko) 309 310
— (Purpura annularis teleangiectodes Majocchi) (Herxheimer und Köhler) 305
— (Jadassohn) 309
— (Merk) 310
— (Reitmann) 309
Stauungshyperämie, Lupusbehandlung mit (v. Petersen) 372
Stein, Urethritis, Ein Beitrag zur aseptischen 269
Stern, Morbus Darier 315
Suspensorien, Eine neue Art von (Kutznitzki) 467
Sycosis lupoides (Herxheimer und Reinhart) 321
Syphilisforschungen, Bericht über die in Java angestellten experimentellen (Neisser) 137
Syphilis, Mischinfektion bei (Dreyer) 229
— Präventivbehandlung bei (Scherber) 232

Touton, Blasenbildung durch hypnotische Suggestion 346
— Eczema ani 341
— Lichen ruber planus serpiginosus 311
— Morbus Hodgkin 320

Tuberculosis cutis ulcerosa miliaris, Ein Fall von eigentümlicher papulo-ulzeröser Form der (Foster) 434
Tuberkulide der Haut (Werther) 413

Urethralstricturen, Zur Genese der (Hübner) 406
Urethritis, Ein Beitrag zur aseptischen (Stein) 269
— Zur pathologischen Anatomie der weiblichen Gonorrhoe (Leyberg) 270
Urticaria perstans, Ein eigenartiger Fall von (Hartmann) 385

Veiel jun., Lupus erythematosus 105
— sen., Blasenbildung durch hypnotische Suggestion 346
— Eczema ani, Therapie des 337. 342
— Hydroa aestivale 289
— Kohlensäureschneebehandlung eines Naevus vasculosus 384
— Morbus Darier 314
— — Raynaud 329
— Xanthoma in Geschwulstform 104
Vererbung, Die Bedeutung der, für die Haut und ihrer Erkrankungen (Hammer-Stuttgart) 71

Werner, Fulgurationsbehandlung des Lupus 199. 205
Werther, Tuberkulide der Haut 413
Westberg, Antipus-Mull 333
— Sklerodermie, strichförmige 317
White spot disease (Herxheimer) 397
— — — Zur Kenntnis der (Hoffmann, Juliusberg) 390
— — — (Jadassohn) 397
Wiesner, siehe Ghon und Mucha 281
Winternitz, Chemische Untersuchung des Blutes luetischer Menschen 259

Xanthoma in Geschwulstform (Veiel sen.) 104
— striatum volae manus (Bettmann) 378
Xeroderma pigmentosum (Herxheimer) 330
— — (Kreibich) 331

Druck von Oscar Brandstetter in Leipzig.

APR 2 3 1999

U. HOLZER
BINDER
BOSTON, MASS.